

presentaba nuestro paciente), lo cual sugiere que el tipo de neoplasia, entre otros, puede ser un factor de riesgo para el desarrollo de un empiema por *Aspergillus*⁶.

Voriconazol es el antifúngico recomendado en el tratamiento de la aspergilosis invasiva, en la mayoría de los pacientes⁷. A pesar de que este fármaco alcanza buenas concentraciones en líquido pleural^{8,9}, los empiemas pleurales por *Aspergillus* suelen tratarse con una combinación de varios antifúngicos⁵, por su elevada mortalidad (34-73%)^{1,6}, dependiendo de en qué momento de la evolución se evalúe esta. La estrategia de administración intrapleural solamente se ha descrito en casos aislados^{1,10}, por lo que son necesarios más estudios que respalden su utilización. Como en todos los empiemas, el tratamiento incluye drenaje torácico, y si existe historia de hemoptisis que puede comprometer la vida del paciente, debería considerarse la cirugía de resección pulmonar¹¹.

En resumen, ante un paciente inmunodeprimido por una neoplasia y un empiema pleural, es necesario realizar cultivos en medios adecuados para descartar una infección fúngica. El tratamiento, además del drenaje torácico, debe de incluir una combinación de varios antifúngicos, entre ellos voriconazol, durante un largo periodo de tiempo, ya que la mortalidad en estas infecciones es elevada.

Bibliografía

1. Ko SC, Chen KY, Hsueh PR, Luh KT, Yang PC. Fungal empiema thoracis: An emerging clinical entity. *Chest*. 2000;117:1672-8.
2. Shiraishi Y, Katsuragi N, Nakajima Y, Hashizume M, Takahashi N, Miyasaka Y. Pneumectomy for complex aspergilloma: Is it still dangerous. *Eur J Cardiothorac Surg*. 2006;29:9-13.
3. Pagano L, Cairá M, Candoni A, Offidani M, Fianchi L, Martino B, et al. The epidemiology of fungal infections in patients with hematologic malignancies: The SEIFEM-2004 study. *Haematologica*. 2006;91:1068-75.
4. De Pauw B, Walsh JT, Donnelly JP, Stevens AD, Edwards EJ, Calandra T, et al., European Organization for Research and Treatment of Cancer/Invasive Fungal Infections Cooperative Group; National Institute of Allergy and Infectious Diseases Mycoses Study Group (EORTC/MSG) Consensus Group. Revised definitions of invasive fungal disease from the European Organization for Research and Treatment of Cancer/Invasive Fungal Infections Cooperative Group and the National Institute of Allergy and Infectious Diseases Mycoses Study Group (EORTC/MSG) Consensus Group. *Clin Infect Dis*. 2008;46:1813-21.
5. Walsh TJ, Bulkley BH. *Aspergillus* pericarditis: Clinical and pathologic features in the immunocompromised patient. *Cancer*. 1982;49:48-54.
6. Nigo M, Vial MR, Munita JM, Jiang Y, Tarrand J, Jiménez CA, et al. Fungal empyema thoracis in cancer patients. *J Infect*. 2016;72:615-21.
7. Walsh TJ, Anaissie EJ, Denning DW, Herbrecht R, Kontoyiannis DP, Marr KA, et al. Treatment of aspergillosis: Clinical practice guidelines of the Infectious Diseases Society of America. *Clin Infect Dis*. 2008;46:327-60.
8. Matsuda M, Koreeda Y, Mataka H, Taira T, Noma S, Higashimoto I. A case of *Aspergillus* empyema successfully treated with combination therapy of voriconazole and micafungin: Excellent penetration of voriconazole and micafungin into pleural fluid. *Inter Med*. 2010;49:1163-9.
9. Stern JB, Girard P, Caliandro R. Pleural diffusion of voriconazole in a patient with *Aspergillus fumigatus* empiema thoracis. *Antimicrob Agents Chemother*. 2004;48:1065.
10. Baquero-Artigao F, Garcia-Miguel JM, Hernández F, Hernández N, del Castillo F. Combined systemic and intrapleural treatment of *Aspergillus* plmonary empiema after invasive aspergillosis. *Pediatr Infect Dis J*. 2003;22:471-3.
11. Hillerdal G. Pulmonary *Aspergillus* infection invading the pleura. *Thorax*. 1981;36:745-51.

Lucía Ferreiro^{a,b,*}, M. Luisa Pérez del Molino^c,
Marta Sonia González-Pérez^d y Luis Valdés^{a,b}

^a Servicio de Neumología, Complejo Hospitalario Universitario de Santiago de Compostela, Santiago de Compostela, La Coruña, España

^b Grupo Interdisciplinar de Investigación en Neumología, Instituto de Investigaciones Sanitarias de Santiago (IDIS), Santiago de Compostela, La Coruña, España

^c Servicio de Microbiología, Complejo Hospitalario Universitario de Santiago de Compostela, Santiago de Compostela, La Coruña, España

^d Servicio de Hematología, Complejo Hospitalario Universitario de Santiago de Compostela, Santiago de Compostela, La Coruña, España

* Autor para correspondencia.

Correo electrónico: lferfer7@gmail.com (L. Ferreiro).

<http://dx.doi.org/10.1016/j.arbres.2016.11.009>

0300-2896/

© 2016 SEPAR. Publicado por Elsevier España, S.L.U. Todos los derechos reservados.

¿Es útil un hospital de día de enfermedades respiratorias en pacientes graves?



Is a Respiratory Day Hospital Useful in Patients with Severe Disease?

Sr. Director:

Los hospitales de día de enfermedades respiratorias (HDER) constituyen una forma de hospitalización alternativa útil¹. Sin embargo, no hay estudios que hayan demostrado que en ellos se puedan manejar las exacerbaciones de pacientes respiratorios graves. A continuación presentamos nuestra experiencia al respecto.

Entre diciembre de 2013 y noviembre de 2014 llevamos a cabo un estudio observacional, longitudinal y cuasi experimental (los pacientes eran controles de sí mismos) de todos los pacientes que acudieron al HDER (2 o más ingresos/asistencias a Urgencias por descompensación de una enfermedad de base respiratoria en el año previo). A todos se les siguió durante un año y los datos del año anterior se obtuvieron a través de la historia clínica. El Comité de Ética aprobó el estudio (registro 2016/424). Para establecer el diagnóstico de EPOC, asma y bronquiectasias y determinar los niveles de actividad física, grado de disnea, deterioro del estado de salud, índice BODE, test de la marcha de 6 minutos, clasificación de los

pacientes con EPOC y definición de sepsis, se siguieron criterios ampliamente aceptados²⁻¹².

Se realizó un análisis descriptivo de las características de los pacientes, comparación de las asistencias a Urgencias/hospitalizaciones entre el año anterior y el posterior a la inclusión del paciente en el HDER (test no paramétrico de Wilcoxon para datos pareados) y se investigó qué variables se asociaron al ingreso. Se estimó que la media anual de eventos (asistencias a Urgencias e ingresos) en estos pacientes sería de 9-10, y que con la implantación del HDER podría disminuirse en un 25%. Fijando una potencia del 85% sería necesario estudiar 125 pacientes para encontrar diferencias significativas ($p < 0,05$) entre el número de eventos antes y después de implantar el HDER.

Durante el periodo de estudio se recogieron 1.053 asistencias al HDER por agudizaciones de 129 pacientes (EPOC [87], bronquiectasias [12], asma [7] y otras [23]). En la figura 1 se muestra el nivel de actividad física (bajo/moderado en 112/129) (fig. 1A), el grado de disnea (3-4 de la mMRC en 71/129) (fig. 1B), el test de marcha de 6 minutos (42/129 caminaban <250 m) (fig. 1C), y el FEV₁ (84/129 < 50%) de toda la población estudiada (fig. 1D). En los pacientes con EPOC, 57/87 tenían un índice BODE > 4 (fig. 1E), 82/87 eran un estadio GOLD D (fig. 1F), 76/87 presentaban un fenotipo agudizador de la GeEPOC (fig. 1G), 76/87 tenían un CAT \geq 10, 5/87 un índice de masa corporal < 21, 5/87 presentaban un déficit de

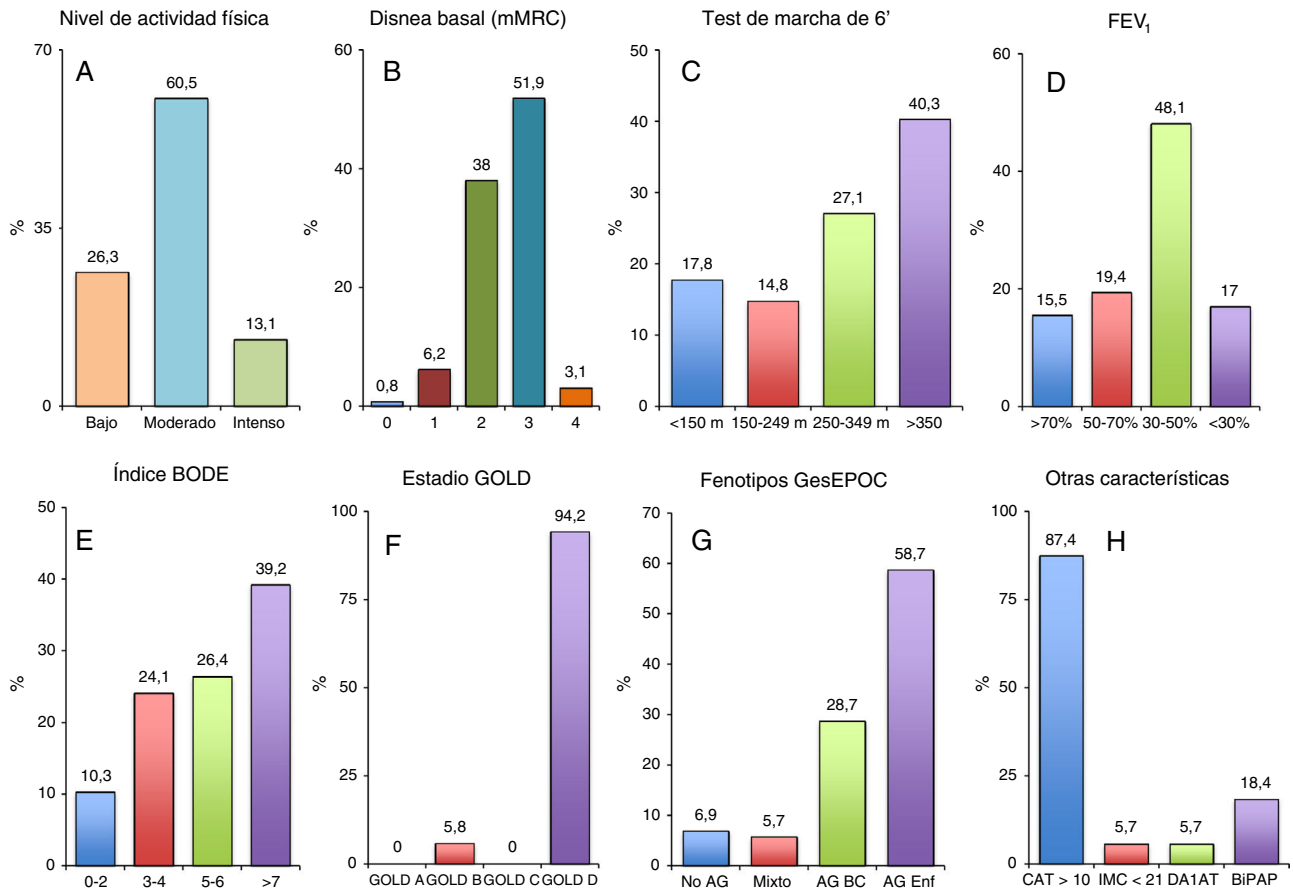


Figura 1. A) Nivel de actividad física, B) grado de disnea, C) test de marcha de 6 minutos, y D) FEV₁ de toda la población estudiada. E) Índice BODE, F) estadio GOLD, G) fenotipo de la GesEPOC, H) CAT, índice de masa corporal, déficit de alfa-1-antitripsina y tratamiento domiciliario con BiPAP en los pacientes con EPOC. AG: agudizador; BC: bronquitis crónica; BiPAP: Bilevel Positive Airway Pressure; CAT: Chronic Obstructive Pulmonary Disease Assessment Test; DA1AT: déficit alfa-1-antitripsina; Enf: enfisema; IMC: índice de masa corporal; mMRC: modified Medical Research Council.

alfa-1-antitripsina y 16/87 hacían tratamiento domiciliario con BiPAP (fig. 1H). El 8,6% de las asistencias (91/1.053) necesitaron ingreso hospitalario fundamentalmente por necesidad de antibioterapia parenteral (25; 27,5%), insuficiencia respiratoria aguda (21; 23,1%) y fallo del tratamiento ambulatorio previo (12; 13,2%). Cuando comparamos el año previo y posterior a la primera asistencia de los pacientes al HDER, se observa una disminución tanto en el número de asistencias al servicio de Urgencias (110 vs. 57; p=0,001), como en el número de ingresos hospitalarios (236 vs. 183; p=0,006). Si se excluyen los datos de los pacientes fallecidos durante el año de seguimiento (19; 14,7%), los resultados fueron similares (90 vs. 43; p=0,002, asistencias a Urgencias y 190 vs. 141; p=0,003, ingresos hospitalarios). Además, el 81,8% (45/55) de los pacientes con oxígeno continuo domiciliario presentaban una EPOC.

Tras el análisis multivariado en los pacientes con EPOC, los factores que se asociaron a un mayor riesgo de ingreso fueron acidosis respiratoria (OR 9,67; IC 95%: 1,48-62,9), diabetes mellitus (OR 2,01; IC 95%: 1,08-3,77), cifras bajas de presión arterial (OR 0,99; IC 95%: 0,97-1,00), taquicardia (OR 1,02; IC 95%: 1,00-1,04), fracaso diurético (OR 19,7; IC 95%: 4,32-89,8), aislamiento de un germen multirresistente en esputo (OR 4,41; IC 95%: 2,06-9,42), sepsis (OR 4,01; IC 95%: 1,16-13,8) y uso de la musculatura accesoria (OR 4,94; IC 95%: 2,60-9,40).

Este estudio confirma que el HDER logra reducir, ya desde el primer año de funcionamiento, tanto la presión sobre el servicio de Urgencias, como el número de ingresos, a pesar de que los

pacientes que se manejaron tenían una enfermedad respiratoria avanzada y presentaban un gran número de comorbilidades. Además, se demuestra que determinados factores se asocian a un mayor riesgo de ingreso en los pacientes con EPOC. Los resultados obtenidos coinciden con los de estudios previos^{1,13,14}, si bien la diferencia más relevante con respecto a ellos es que la mayoría de nuestros pacientes eran muy graves y más exacerbadores.

La disminución significativa, tanto en el número de asistencias a Urgencias (110 vs. 57; p=0,001), como en el de ingresos hospitalarios (236 vs. 183; p=0,006) con respecto al año previo, parece demostrar la eficacia del HDER. Estos resultados podrían estar directamente relacionados con la atención más especializada que se presta en los HDER por parte de médicos y enfermeras en el manejo del enfermo respiratorio.

Debido a que los HDER tienen un horario limitado y, por tanto, hay que decidir el destino de estos pacientes en pocas horas, hemos estudiado, en los pacientes con EPOC, qué factores pueden predecir el ingreso hospitalario para intentar conocer con antelación cuál va a ser su destino final. Algunos de los factores encontrados sugieren agudizaciones muy graves de la EPOC¹¹: pacientes con posible indicación de ventilación (acidosis) o con inestabilidad hemodinámica (taquicardia e hipotensión).

Las limitaciones del estudio son: 1) ausencia de un protocolo de reevaluación estricto para cada exacerbación (aunque todos los pacientes se revisaron a las 72 h de una agudización¹¹, algunos necesitaron acudir en más ocasiones); 2) utilización de la escala mMRC para valorar la disnea en todos los pacientes cuando

solamente está validada para la EPOC. Se decidió utilizarla al ser de fácil aplicación y porque es la que habitualmente se recoge en el servicio de Urgencias, y 3) ausencia de un estudio de coste-efectividad.

En resumen, el HDER puede constituir una alternativa a la hospitalización convencional que permite manejar de forma ambulatoria un gran número de las exacerbaciones respiratorias, incluso en pacientes graves. En los pacientes con EPOC, existen una serie de factores que predicen un mayor riesgo de ingreso hospitalario.

Bibliografía

- Pomares-Amigó X, Montón-Soler C. Hospitales de día de enfermedades respiratorias: ¿qué hemos aprendido? *Med Clin (Barc)*. 2011;136:454-5.
- Celli BR, Decramer M, Wedzicha JA, Wilson KC, Agustí A, Criner GJ, et al. An official American Thoracic Society/European Respiratory Society statement: Research questions in COPD. *Am J Respir Crit Care Med*. 2015;191:e4-27.
- Reddel HK, Bateman ED, Becker A, Boulet LP, Cruz AA, Drazen JM, et al. A summary of the new GINA strategy: A roadmap to asthma control. *Eur Respir J*. 2015;46:622-39.
- Martínez-García MA, de Gracia J, Vendrell-Relat M, Girón RM, Máz-Carro L, de la Rosa-Carrillo D, et al. Multidimensional approach to non-cystic fibrosis bronchiectasis: The FACED score. *Eur Respir J*. 2014;43:1357-67.
- Esteban C, Quintana JM, Aburto M, Moraza J, Egorrola M, Pérez-Izquierdo J, et al. Impact of changes in physical activity on health-related quality of life among patients with COPD. *Eur Respir J*. 2010;36:292-300.
- Bestall JC, Paul EA, Garrod R, Garnham R, Jones PW, Wedzicha JA. Usefulness of the Medical Research Council (MRC) dyspnoea scale as a measure of disability in patients with chronic obstructive pulmonary disease. *Thorax*. 1999;54:581-6.
- Jones PW, Harding G, Berry P, Wiklund I, Chen WH, Kline Leidy N. Development and first validation of the COPD Assessment Test. *Eur Respir J*. 2009;34:648-54.
- Celli BR, Cote CG, Marin JM, Casanova C, Montes de Oca M, Méndez RA, et al. The body-mass index, airflow obstruction, dyspnea, and exercise capacity index in chronic obstructive pulmonary disease. *N Engl J Med*. 2004;350:1005-12.
- Casanova C, Costa CG, Marin JM, de Torres JP, Aguirre-Jaime A, Méndez R, et al. The 6-min walking distance: Long-term follow up in patients with COPD. *Eur Respir J*. 2007;29:535-40.
- Vestbo J, Hurd SS, Agustí AG, Jones PW, Vogelmeier C, Anzueto A, et al. Global strategy for the diagnosis, management, and prevention of chronic obstructive pulmonary disease: GOLD executive summary. *Am J Respir Crit Care Med*. 2013;187:347-65.

- Grupo de trabajo de GesEPOC. Guía de práctica clínica para el diagnóstico y tratamiento de pacientes con enfermedad pulmonar obstructiva crónica (EPOC) – Guía española de la EPOC (GesEPOC). *Arch Bronconeumol*. 2012;48 Supl. 1: 2-58.
- Singer M, Deutschman CS, Seymour CW, Shankar-Hari M, Annane D, Bauer M, et al. The Third International Consensus Definitions for Sepsis and Septic Shock. *JAMA*. 2016;315:801-10.
- Cots F, Raventós J, Ausín P, Chiarello P, Balcells E, Castells X, et al. Hospital de día: análisis de resultados, costes y asignación de recursos. *Arch Bronconeumol*. 2013;49:54-62.
- Casas-Méndez LF, Montón-Soler C, Baré-Mañas M, Casabon-Salas J, Pomares-Amigó X, Aguirre-Larracochea U. Hospital de día de enfermedades respiratorias: impacto sobre la tasa de ingresos hospitalarios por exacerbaciones de la enfermedad pulmonar obstructiva crónica. *Med Clin (Barc)*. 2011;136: 665-8.

Tamara Lourido-Cebreiro^{a,*}, Carlota Rodríguez-García^a, Francisco Gude^{b,c} y Luis Valdés^{a,d}

^a Servicio de Neumología, Complejo Hospitalario Universitario de Santiago, Santiago de Compostela, España

^b Unidad de Epidemiología Clínica, Complejo Hospitalario Universitario de Santiago, Santiago de Compostela, España

^c Grupo Epidemiología de Enfermedades Frecuentes, Instituto de Investigaciones Sanitarias de Santiago (IDIS), Complejo Hospitalario Universitario de Santiago, Santiago de Compostela, España

^d Servicio de Neumología, Grupo Interdisciplinar de Investigación en Neumología, Instituto de Investigaciones Sanitarias de Santiago (IDIS), Complejo Hospitalario Universitario de Santiago, Santiago de Compostela, España

* Autor para correspondencia.

Correo electrónico: tamara.lourido.cebreiro@sergas.es

(T. Lourido-Cebreiro).

<http://dx.doi.org/10.1016/j.arbres.2016.11.006>
0300-2896/

© 2016 SEPAR. Publicado por Elsevier España, S.L.U. Todos los derechos reservados.

Un ocupante insólito de la arteria pulmonar



An Unusual Occupant of the Pulmonary Artery

Sr. Director:

El hallazgo de un quiste hidatídico dentro de las arterias pulmonares es una forma de presentación muy rara de enfermedad hidatídica y ha sido publicada en contadas ocasiones. En la mayoría de los casos esta afectación es consecuencia de la rotura y embolización de un quiste localizado en el corazón¹ o de la diseminación hematogena desde un foco hepático². Presentamos el caso de un paciente con quistes hidatídicos en pulmón y arteria pulmonar derechos sin historia de enfermedad hidatídica cardiaca o hepática previa.

Se trata de un paciente de 56 años sin hábitos tóxicos ni antecedentes médicos de interés que acudió a su médico de atención primaria por expectoración hemoptoica de 2 semanas de evolución acompañada de dolor torácico derecho. En la radiografía de tórax se objetivó una masa polilobulada en lóbulo inferior derecho con engrosamiento hilar, que sugería neoplasia pulmonar como primera posibilidad. La TAC torácica evidenció una masa de 11 × 8,8 cm en lóbulo inferior derecho con áreas hipodensas en su interior sugerentes de quistes. La masa contactaba con la superficie pleural en una extensión de 10 cm y se extendía con distribución peribroncovascular hacia la región hilar, presentando múltiples

imágenes nodulares de similares características y de hasta 4,5 cm a nivel intra-arterial. Los hallazgos radiológicos eran sugerentes de hidatidosis pulmonar con invasión de la arteria lobar inferior derecha (fig. 1A-C).

Tras confirmación serológica de la infección por *Echinococcus granulosus*, el caso fue presentado en el comité multidisciplinar, donde se decidió iniciar tratamiento antiparasitario con albendazol (400 mg/12 h) y praziquantel (1800 mg/12 h) y se propuso la realización de una TAC de reevaluación para valorar la respuesta al tratamiento y la posterior resección quirúrgica.

Los hallazgos radiológicos tras un mes y medio de tratamiento antiparasitario mostraron escasa disminución del tamaño de la masa con persistencia de áreas cavitadas en su interior e importante neovascularización procedente de la aorta torácica a través de arterias bronquiales y del tronco celíaco por medio de arterias diafragmáticas. Las pruebas de función respiratoria del paciente reflejaron unos valores dentro de los límites de la normalidad.

Se realizó la resección quirúrgica manteniendo el tratamiento antiparasitario durante todo el período perioperatorio. Los hallazgos intraoperatorios consistieron en hepatización del lóbulo inferior derecho, importante vascularización procedente de arterias bronquiales y aumento del calibre de la arteria lobar inferior derecha. Tras el control y clampaje de la arteria pulmonar derecha, en su origen extrapericárdico, se realizó una arteriotomía a nivel de la rama lobar inferior y la extracción de los quistes hidatídicos