

Sanatorio Clínica de Nuestra Señora
de la Merced, Barcelona
(Director: G. Manresa Formosa).

CARCINOMA BRONCOGENO. ASPECTOS CLINICO-RADIOLOGICOS Y TRATAMIENTO

J.L. Viejo Bañuelos y G. Manresa Formosa

Introducción

A pesar de los adelantos actuales de la medicina, el cáncer sigue siendo importante causa de muerte y verdadera preocupación de investigadores y clínicos. En cuanto al carcinoma broncogénico se refiere, contamos en la actualidad con un solo medio de curación, la cirugía; complementada por la radioterapia y el empleo de citostáticos. Sin embargo creemos que el paso más importante en el campo del tratamiento debe darse en el diagnóstico precoz.

Se ha propuesto como ayuda diagnóstica la radiografía y el examen citológico del esputo rutinario en toda la población. Sin embargo, una vez demostrada la no rentabilidad del estudio en masa por ser un método demasiado costoso¹ para los pocos datos que proporciona (un caso entre 10.000 personas examinadas)², se considera como más rentable la radiografía seriada en varones de más de 45 años y con algún síntoma respiratorio, teniendo en cuenta que la citología del esputo en masa resulta impracticable.

Otro dato de sumo interés, es el atender al paciente cuando sus molestias son escasas o incipientes, sobre todo en personas potencialmente portadoras de procesos neoplásicos pulmonares, como son los varones mayores de 45 años y más si son fumadores. Extremo éste al que dedicamos en ocasiones poca atención. Existe asimismo un riesgo adicional para personas expuestas al polvo y emanaciones de gases, uso del éter clorometilmetílico³; para pacientes con dolencias pulmonares serias superadas y enfermos aquejados de úlceras digestivas⁴.

En el estudio que presentamos a continuación, hemos intentado analizar las posibles formas de presentación y evolución de los diversos carcinomas broncogénicos en relación con su histopatología. Para realizar nuestro propósito, hemos recogido los 200 últimos tumores, diagnosticados en nuestro Servicio de Enfermedades del Aparato Respiratorio, y relacionado diversos datos en forma estadística. No se extiende este análisis a casos similares diagnosticados con anterioridad,

por considerar que no se han sometido a las mismas pautas de diagnóstico y tratamiento. Son pacientes que permanecieron hospitalizados, y se excluyen los enfermos tratados en régimen dispensarial.

Incidencia

En la casuística que presentamos, los diversos tipos de carcinoma se clasifican en cinco grupos histológicos: en primer lugar el carcinoma de células escamosas o epiteloma espinocelular. En un segundo grupo se recogen los adenocarcinomas. En tercer lugar se recopilan los tumores indiferenciados incluyendo los de grandes, medianas y pequeñas células. Un cuarto grupo que recoge los tumores con células en grano de avena u «oat-cell» y en último término encuadramos los tumores de difícil clasificación histológica.

Como se observa en la tabla I la mayor frecuencia corre a cargo del carcinoma de células escamosas, 82

TABLA I.

Frecuencia de los diversos tipos histopatológicos

Carcinoma de células escamosas	84 casos (42 %)
Adenocarcinoma	28 casos (14 %)
C. indiferenciado a grandes y pequeñas células	49 casos (25 %)
C. a células en grano de avena	8 casos (4 %)
Formas indeterminadas de difícil clasificación	8 casos (4 %)
Sin diagnóstico histopatológico	23 casos (11 %)

casos que corresponden al 42 por ciento del total. Siguiendo en incidencia los tipos indiferenciado, adenocarcinoma y de células en grano de avena. Entre los pacientes estudiados, en 23 ocasiones (11,5 por ciento), no se pudo llegar a un diagnóstico histológico, a pesar de los métodos diagnósticos empleados, y por tratarse de pacientes con mal estado general y que no permitían ciertas exploraciones. Sin embargo en todos ellos hay una firme sospecha neoplásica por la clínica, radiología y evolución posterior.

En cuanto a la edad de presentación, diremos, en acuerdo con la mayoría de autores, que la incidencia mayor ocurre entre los 50 y 70 años. En estas dos décadas se encontraban 140 de nuestros pacientes (70 por ciento). Con edad inferior a los 40 años hay 12 casos, siendo 16 los que superan los 70 años de edad (tabla II).

También se constata la mayor incidencia en los varones sobre las mujeres. En nuestra estadística son 167 varones frente a 33 mujeres, lo que nos da un porcentaje de 5/1 a favor del sexo masculino.

Se ha citado repetidamente^{5,6} el predominio de localización en pulmón derecho sobre el izquierdo, y dentro

de aquél el lóbulo superior respecto al inferior⁷. Los resultados en nuestros doscientos casos nos dan una incidencia de 112 (56 por ciento) en el lado derecho, y 85 (42 por ciento) en el pulmón izquierdo, habiendo manifestaciones bilaterales en tres ocasiones.

Respecto a la influencia del hábito de fumar como causa del proceso, hemos podido constatar la opinión de autores con grandes estadísticas referentes a este problema⁸. Son 155 los fumadores, la gran mayoría «grandes fumadores», frente a 32 no fumadores. De estos últimos, cabe destacar que 28 son mujeres. Por tanto sólo tenemos constancia de 4 varones no fumadores. En 13 pacientes no se precisó esta circunstancia.

En los no fumadores, no encontramos datos significativos respecto al tipo anatomopatológico del tumor; hay autores que señalan el predominio de adenocarcinomas en los no fumadores⁹. En nuestra estadística se trata de carcinoma de células escamosas en 5 casos, adenocarcinoma en 10 ocasiones, tumores indiferenciados en 8, de difícil clasificación 2, y el resto sin diagnóstico histológico, estando de acuerdo con la tesis de los autores que señalan la falta de relación entre tabaco y tipo de tumor^{10,11}.

No hemos encontrado en la bibliografía datos referentes a la presencia de antecedentes tumorales en familiares directos. Revisando nuestros enfermos, hemos observado que 36 de ellos (18 por ciento) cuentan con antecedentes neoplásicos de cualquier tipo en los padres o hermanos mayores. Hemos de tener en cuenta que muchos de los pacientes interrogados ignoran la causa del fallecimiento de sus padres.

Sintomatología

En el presente estudio, hacemos hincapié sobre la primera sintomatología que presentó el enfermo, estudiando a continuación el tiempo transcurrido desde este primer síntoma hasta la sospecha de un proceso

neoplásico y comienzo del estudio diagnóstico.

En 59 de los pacientes (30 %) la primera manifestación fue el dolor torácico, errático de tipo artromiálgico unas veces, o fijo y persistente en otras ocasiones. Puede deberse a la compresión de los nervios peribronquiales, a la invasión neoplásica de la pleura o subpleura o bien a compresión de ramificaciones nerviosas endotorácicas¹². Con frecuencia nos cuenta el paciente que aumenta con los movimientos respiratorios o del tronco, con la tos, o con la compresión de una zona que corresponde a la localización del tumor.

La hemoptisis o la expectoración hemoptoica en menor o mayor intensidad fue en 31 casos (16 %) el motivo de la consulta. Raramente se presentó como sangre abundante, siendo con más frecuencia hemoptisis de esputo, que procedió, en ocasiones con varios meses de antelación a otros signos directos del tumor. Suele ser éste un motivo apremiante de visita médica por alarma del paciente.

En ocasiones (29 casos), la causa de consulta fue una astenia marcada, con anorexia, que se acompañó o no de pérdida de peso. Pero sin embargo, en algunos pacientes no hubo sintomatología alguna y fue un hallazgo radiológico la presencia de imágenes sospechosas de proceso neoplásico. Son 13 de nuestros enfermos los diagnosticados en revisiones periódicas rutinarias o al ser sometidos a examen radioscópico por otro motivo.

Otros síntomas diversos encontrados como primera manifestación fueron la presencia de tos, disnea, episodios intercurrentes respiratorios, agudos o subagudos, etc. que se hallan expuestos en la tabla III.

Cabe, sin embargo, llamar la atención sobre la presencia como primera manifestación de sintomatologías menos frecuentes. Así ocurre con la aparición de retículos venosos superficiales, turgencia de yugulares, edema en esclavina, disfonía o afonía, dedos en palillo de tambor, alteraciones electrocardiográficas, presencia de adenopatías periféricas, etc. Dentro de este grupo diverso hemos observado 10 casos, cuatro de los cuales corresponden a la aparición de afonía.

Hemos podido comprobar que los síndromes paraneoplásicos en ocasiones acompañan, e incluso preceden a la aparición radiológica del tumor. Se trata de procesos degenerativos secundarios a circunstancias tóxicas, anóxicas, alérgicas, carenciales o autoinmunitarias¹¹. Como síntomas más

TABLA II

Distribución de los casos según edad y sexo

Edad	Casos
Hasta 40 años	12
de 40 a 50 años	32
de 50 a 60 años	67
de 60 a 70 años	73
más de 70 años	16
Total	200

Sexo	Casos
Varones	167
Mujeres	33

Relación varones mujeres: 5/1

TABLA III

Diversas sintomatologías como primera manifestación del proceso neoplásico. Número de casos

	Casos
Dolor torácico	59
Expectoración hemoptoica o hemoptisis	31
Astenia, anorexia, o alteracias generales	29
Episodios respiratorios intercurrentes agudos o subagudos	24
Tos	18
Hallazgo radiológico asintomático	13
Manifestaciones varias (texto)	10
Disnea	9
Síndromes paraneoplásicos	7

frecuentes aparecen uñas en cristal de reloj, eritema palpar, fenómeno de Raynaud, pigmentación cutánea, tromboflebitis, artralgias, alteraciones psíquicas, parestesias, etc. Son 7 los casos que hemos recogido en nuestro estudio.

Estos síntomas están subordinados a la malignidad y desaparecen con la extirpación del tumor, como es la conducta de un síndrome paraneoplásico. Cuando se producen metástasis puede repetirse la sintomatología, pero siempre siendo efecto lejano de un tumor maligno y no atribuible a la proliferación local o metastásica de éste¹³.

Dato de especial interés es la consideración del intervalo ocurrido desde la primera sintomatología a la que nos acabamos de referir y el momento en que se hace evidente la sospecha de una neoformación, y se inician las exploraciones encaminadas al diagnóstico histopatológico. Al enjuiciar estos datos, observamos la tardanza en sospechar procesos malignos, que ya nos dieron sus primeras manifestaciones. Inculparemos de este retardo en ocasiones al propio paciente, que minusvalora su sintomatología, quitando importancia a lo que le ocurre (figs. 1 y 2).

La tabla IV nos habla de 53 casos (27 por ciento) en los que fue sospechado el proceso maligno antes de los dos meses y medio del inicio sintomático. Incluimos en este grupo los 13 hallazgos radiológicos. Sin embargo, en 120 casos (60 por ciento) hubieron de transcurrir dos meses y medio a un año para iniciar las exploraciones diagnósticas. Por último, en 27 casos (13 por ciento) pasó más de un año para que se pensara en la posibilidad de la presencia del carcinoma.

Frente a esta tardanza en la sospecha clínica, recogemos el tiempo que se precisó con los actuales medios

diagnósticos para llegar a la confirmación histopatológica del carcinoma broncogénico. Recordemos que se trata de enfermos todos ellos ingresados en centro especializado en donde la sistemática de exploraciones permite cierta celeridad en el diagnóstico.

De los 200 casos examinados se diagnosticaron en el transcurso de la primera semana 93 y en la segunda semana 74, lo que hace un total de 167 casos (84 por ciento) diagnósticos histopatológicos confirmados en los 15 días siguientes a la sospecha clínica de neoplasia. El resto de los casos

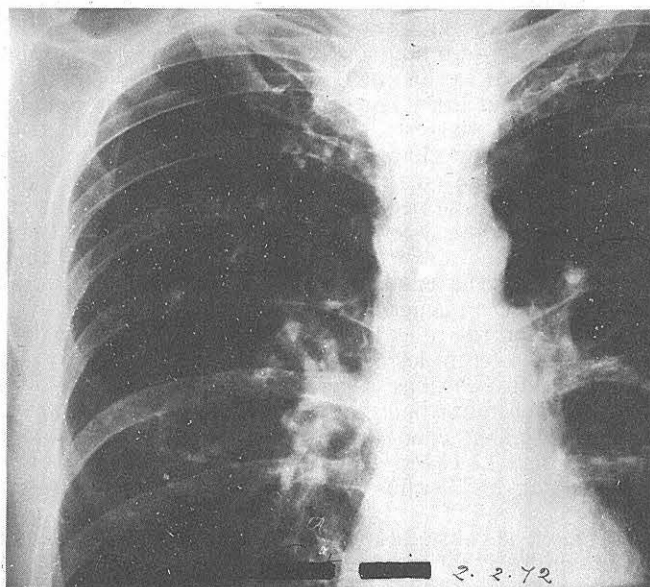


Fig. 1. Imagen hiliar derecha que pasó inadvertida en una primera revisión.

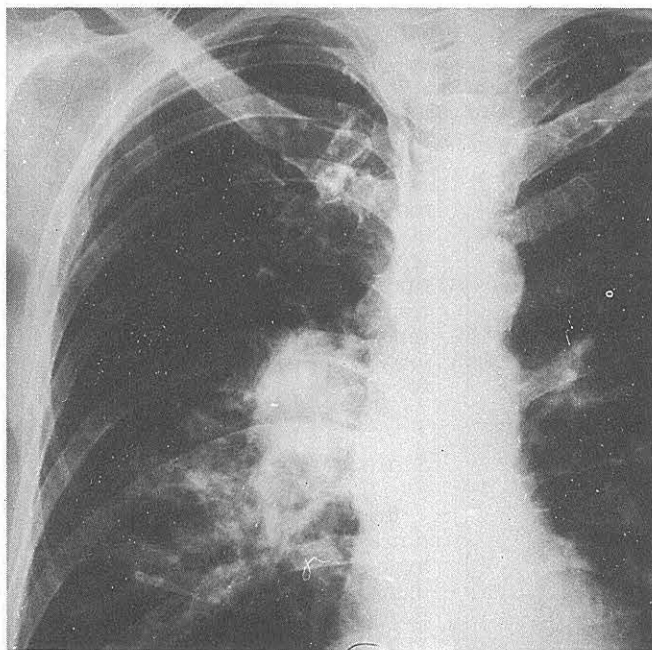


Fig. 2. Mismo paciente de la figura 1, 11 meses después. Imagen sospechosa. Diagnóstico: Carcinoma a células en grano de avena. Inoperable.

TABLA IV

Número de casos según el tiempo transcurrido desde la primera sintomatología hasta la sospecha clínica de un proceso neoplásico

	Casos	
Antes de 1 mes		Antes de 2 ½ meses: 53 casos (27 %)
De 4 a 10 semanas	38	
De 10 a 20 semanas	38	De 2 ½ m. a un año: 120 casos (60 %)
De 20 a 30 semanas	51	
De 30 a 40 semanas	22	Después de 1 año: 27 casos (13 %)
Después de 1 año	27	

fueron diagnosticados: 7 en la tercera semana, 3 en semanas sucesivas y 23 no pudieron ser confirmados histológicamente como indicábamos con anterioridad.

Método diagnóstico

La tabla V indica el porcentaje de positividad diagnóstica obtenidas con los diferentes métodos empleados. A la vista de estos datos, deducimos como método de exploración más útil en el carcinoma broncogénico la broncoscopia, que ayudada de la biopsia bronquial y la broncoaspiración selectiva (BAS) nos ha dado el diagnóstico de certeza en 71 casos (36 por ciento). Además de este dato, la broncoscopia nos suministra otros como son: la extensión del tumor, su operabilidad, y su posible tratamiento deducido del diagnóstico histopatológico por la biopsia. Es un método relativamente sencillo en manos expertas y con pocas complicaciones. Actualmente en nuestro Servicio se practica con anestesia general, siendo así mucho mejor tolerada por el paciente.

Se señala esta exploración por algunos autores¹⁴ como firme ayuda diagnóstica en las hemoptisis, encontrando su causa por este medio en el 75 % de los casos, de los que el 42 % eran neoplasias.

Otro método que actualmente da buenos resultados es el estudio citológico del esputo. Requiere buenas condiciones en su recogida y conservación hasta el momento de ser observado. En ocasiones será preciso, ante una sospecha neoplásica, estudiar repetidas tomas para poder confirmar o negar un diagnóstico¹⁵. 25 de nuestros pacientes (13 %) fueron diagnosticados por este método, teniendo en cuenta que el porcentaje de positividad depende de la repetición del examen de esputos¹⁶.

En once pacientes el diagnóstico se hizo por el examen citológico del líquido pleural existente. En siete casos nos lo dio la biopsia de la masa pul-

monar con aguja o con trépano de Still por punción transtorácica. En seis ocasiones más fue la biopsia de adenopatías la que nos dio un diagnóstico de certeza, practicada por mediastinoscopia¹⁷ o bien por intervención de Daniels.

Por último, en 57 casos (28 %) se hizo el diagnóstico por biopsia quirúrgica de la tumoración. En ocasiones se realizó una biopsia peroperatoria que indicó la pauta quirúrgica a seguir, y en otras fue el examen de la pieza extirpada o bien el fragmen-

to extraído en el curso de una toracotomía exploradora.

Analizando el método diagnóstico en relación al tipo histológico del tumor, hemos observado que las neoplasias espinocelulares han sido diagnosticadas en 43 ocasiones (51 %) por medio de la broncoscopia con BAS o biopsia bronquial. Sin embargo en los tumores indiferenciados y adenocarcinomas sólo se hizo por este medio el diagnóstico del 25 por ciento de los casos, siendo precisa la biopsia quirúrgica para llegar a conocer la histología neoplásica en casi la mitad de estos tumores. En cuanto a los demás métodos diagnósticos no se aprecian diferencias relativas al tipo de carcinoma.

Radiología

Hemos intentado relacionar las manifestaciones radiológicas de las neoformaciones con el tipo histológico del tumor. Los resultados obtenidos se exponen en la tabla VI, basada

TABLA V

Número de resultados histopatológicos positivos obtenidos con los diversos métodos diagnósticos empleados.

Broncoscopia con BAS o biopsia bronquial	71 casos (36 %)
Biopsia quirúrgica	57 casos (28 %)
Examen citológico del esputo	25 casos (13 %)
Citología del líquido pleural	11 casos (5 %)
Biopsia transtorácica de la masa pulmonar	7 casos (4 %)
Biopsia de adenopatías	6 casos (3 %)
Sospecha clínica. Sin diagnóstico histopatológico	23 casos (11 %)

TABLA VI

Patrones radiológicos según el tipo celular. Se citan por separado las manifestaciones principales (P) y secundarias (S). En este cuadro no figuran las imágenes correspondientes a los tipos de difícil clasificación y a los no confirmados histológicamente.

	Carcinoma escamocel. 84 casos		Adenocarc. 28 casos		Carcin. indiferen. 49 casos		Cel. en avena 8 casos		Total	
	P	S	P	S	P	S	P	S	P	S
I. Imágenes parenquimatosas.										
masa pequeña menor de 4 cm.	4	—	1	—	3	—	—	—	8	—
masa grande mayor de 4 cm.	30	—	11	—	17	—	2	—	60	—
masa apical (Pancoast)	7	—	1	—	4	—	—	—	11	1
masas múltiples	5	—	2	1	2	—	2	—	11	1
neumonitis	4	—	1	—	1	—	—	—	6	—
cavitación	5	—	1	—	—	—	—	—	6	—
atelectasia	4	6	2	—	8	5	2	1	16	12
II. Imágenes hiliares										
prominencia hilar	11	—	1	—	2	—	1	—	15	—
masa hilar	11	1	2	—	8	—	—	—	21	1
III. Imágenes extrapulmonares										
ensanchamiento mediastínico	2	—	—	1	4	2	—	—	6	3
derrame pleural	1	4	—	1	—	10	1	1	8	19
elevación diafragmática	—	6	—	3	—	2	—	—	—	11
alter. costal y de pared	—	4	—	1	—	2	—	—	—	7
Totales:									169	54

en la clasificación presentada por R.G. Fraser y J.A.P. Pare en su Tratado de Diagnóstico de las Enfermedades del Tórax, al relacionar los patrones radiográficos según el tipo celular en 600 enfermos de carcinoma broncogénico¹⁸.

Hemos hecho tres grupos de manifestaciones radiológicas: imágenes parenquimatosas, hiliares y extrapulmonares ultratorácicas. Dentro de estos grupos hemos observado:

— masas pequeñas, con un tamaño inferior a los 4 cm de diámetro, que corresponden al llamado nódulo solitario o lesión en moneda. Es en esta fase en la que la cirugía obtiene mayores éxitos de curación. Su diagnóstico es a menudo difícil y sólo se consigue tras la toracotomía. Son 8 los casos de nuestra recopilación (figs. 3, 4 y 5).

— masa grande, con diámetro superior a 4 cm. Es la imagen radiológica que aparece con más frecuencia. Independientemente de su localización hemos observado 68 casos (34 %) (figs. 6 y 7).

— masa apical o tumor del seno vérticobronquial superior o tumor de Pancoast: Estas lesiones con frecuencia pueden traspasar la pleura y extenderse en la pared torácica inmediata produciendo el llamado síndrome de Pancoast¹⁹. Con frecuencia se asocia a alteraciones costales radiográficas. Son 14 los casos de nuestra estadística.

— masas múltiples, agrupando en ocasiones masas uni o bilaterales y de tamaños variables. Son 15 los casos observados.

— neumonitis: motivo por el que todo neumonía debe seguirse radiológicamente hasta su total resolución, sobre todo en pacientes del «grupo de edad canceroso»⁶, y máxime si recidiva en un corto período de tiempo. Con esta imagen radiológica hemos observado 8 casos.

— cavitación, con superficie interna irregular, o bien semejando un absceso pulmonar o más raramente un quiste broncogénico. Esta forma cursa con variada sintomatología²⁰ y diversidad histológica, aunque con predominio de espinocelulares y adenocarcinomas²¹. Se citan 6 casos (figs. 8 y 9).

— atelectasia. Es una manifestación frecuente. El colapso suele ser segmentario o lobar y más raramente de todo el pulmón, y se produce por la obstrucción bronquial. Son 19 los pacientes que presentaban esta imagen.

Algunos autores han encontrado en todas las formas radiológicas, predo-

Fig. 3. Nódulo solitario (marcado con flechas). Tratamiento quirúrgico: extirpación. Diagnóstico: carcinoma indiferenciado metastásico.

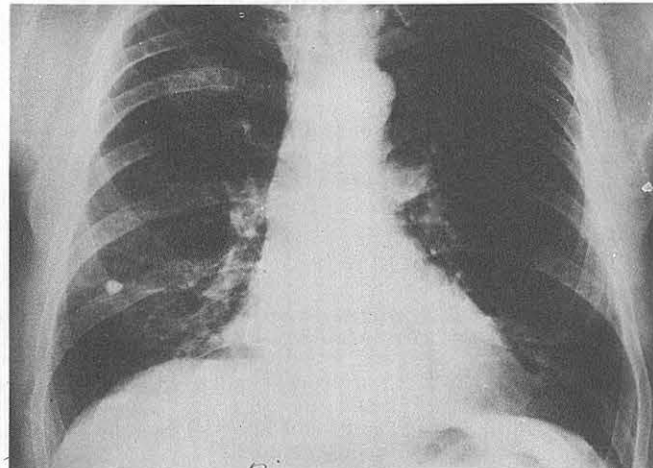
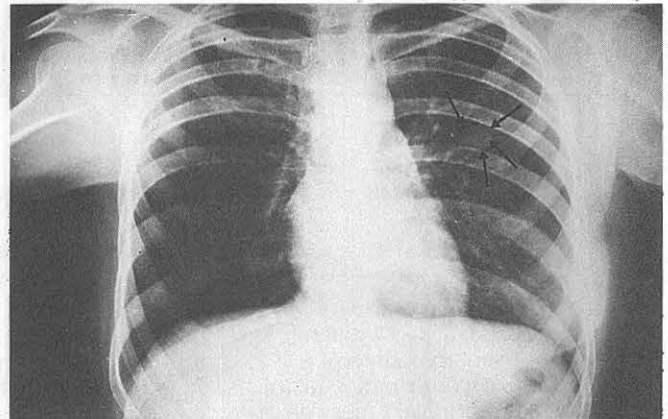


Fig. 4. Nódulo solitario. Diagnóstico: carcinoma espinocelular no cornificante. Tratamiento quirúrgico.

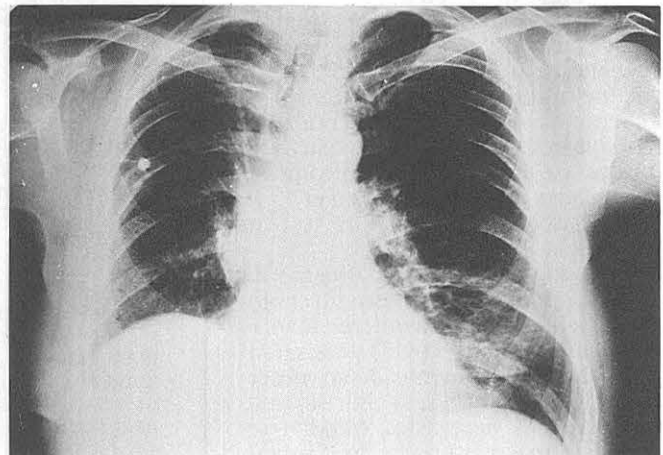


Fig. 5. Mismo enfermo de la figura anterior tras intervención de lobectomía superior derecha.

minio de las derivadas de la obstrucción bronquial: neumonía, atelectasia, enfisema o absceso segmentario²².

— imágenes hiliares. Distribuidas en prominencia hilar en 16 ocasiones y masa hilar presente en 26 pacientes. Estas imágenes pueden ser debidas a la presencia de un carcinoma primario

en un bronquio principal, o a un aumento de tamaño de los ganglios linfáticos.

— ensanchamiento o masa mediastínica: 11 casos. La afectación de los ganglios mediastínicos posteriores puede en ocasiones desplazar el esófago con las consiguientes molestias. La

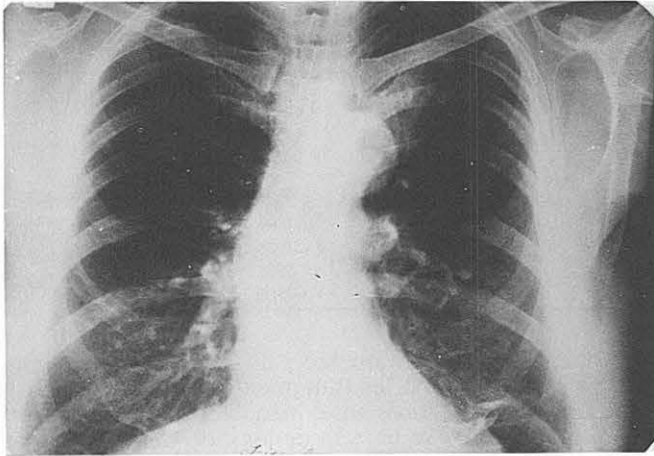


Fig. 6. Imagen radiológica ocluida en parte por el arco aórtico. Se realizó lobectomía superior.

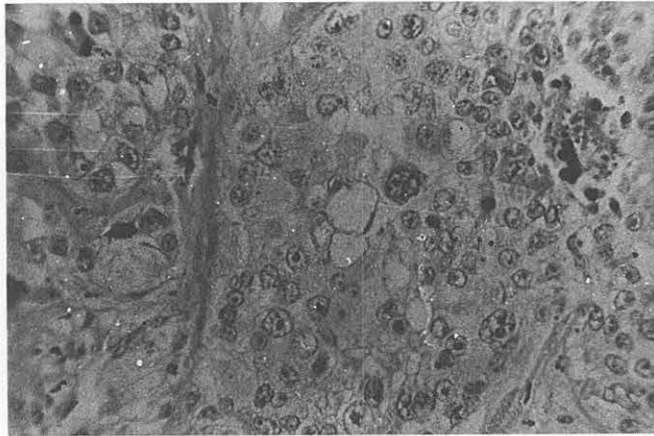


Fig. 7. Histopatología del paciente de la fig. anterior. Lobulaciones neoplásicas de carcinoma indiferenciado a predominio a células claras. Gran pleomorfismo y zonas de iniciación de necrosis.

compresión de los grandes vasos puede dar origen al síndrome de la vena cava superior y la invasión del nervio frénico o del laríngeo ocasionarán parálisis diafragmática o ronquera respectivamente.

– derrame pleural. Se han observado 9 casos de intensidad variable. En ocasiones su punción dio el diagnóstico citológico de neoplasia. Sin embargo la presencia del derrame no indica siempre la invasión directa de la pleura, sino que a menudo es debido a obstrucción linfática ganglionar. La existencia de un derrame hemorrágico indica casi siempre una invasión tumoral directa.

– elevación diafragmática y alteraciones costales y de pared torácica. En ningún paciente constituyeron manifestaciones principales, pero aparecen como signos acompañantes en 11 y 7 casos respectivamente. La elevación diafragmática está causada por la afectación del nervio frénico. Las alteraciones costales y de la pared son frecuentes en tumores muy invasores y periféricos, viéndose a menudo en las neoplasias apicales.

Tras analizar la serie de datos radiográficos obtenidos podemos llegar a la conclusión de que las masas grandes, mayores de 4 cm de diámetro, son frecuentes y corresponden a los tipos espinocelular, adenocarcinomas y tumores indiferenciados. Sin embargo, la presencia de tumores apicales, imagen menos frecuente, se relaciona con el tipo de células escamosas. Por otro lado, las masas múltiples son raras en todos los tipos de carcinomas.

El fenómeno atelectásico se observa casi exclusivamente en los carcinomas de células escamosas y en tumores indiferenciados, sean de grandes o pequeñas células. No se ha visto en ninguna ocasión imágenes de condensación que suelen ser poco frecuentes¹⁸.

Referente a la presencia de masas y prominencias hiliares, se observa un franco predominio de presentación en los tipos espinocelulares con 22 casos, mientras que es una presentación poco frecuente en los adenocarcinomas. De hecho, tanto los carcinomas espinocelulares como los de células en grano de avena pueden ser centrales o periféricos, pero los adenocarci-

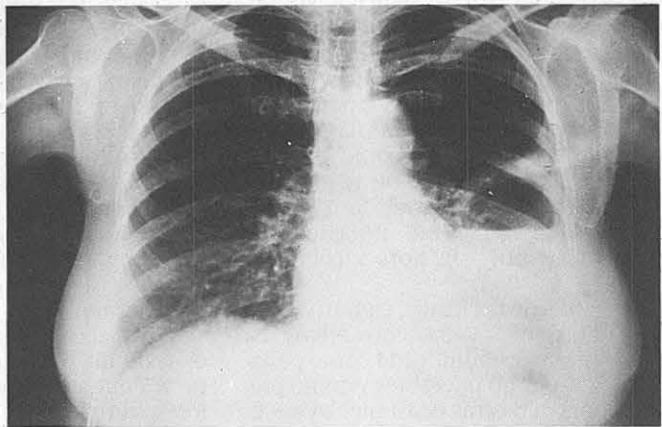


Fig. 8. Neoplasia abscesificada. Diagnóstico: carcinoma indiferenciado. Tratamiento quirúrgico: neumonectomía.

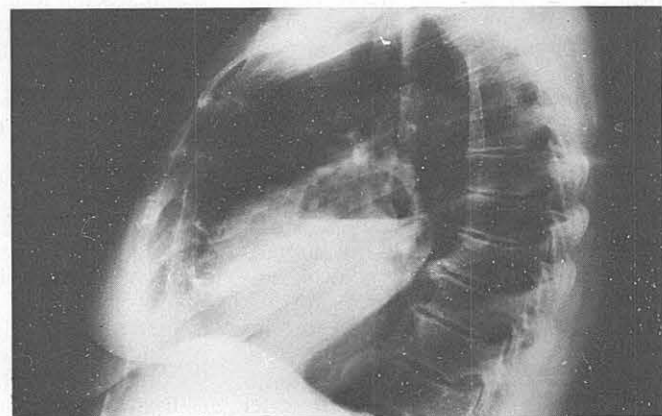


Fig. 9. Mismo paciente de la figura anterior. Radiografía lateral izquierda.

nomas están situados casi siempre en la periferia^{23,24}.

La cavitación como imagen radiológica principal se presentó, como ya dijimos, en 6 casos de los que 5 eran tumores espinocelulares, no existiendo en los tipos indiferenciados y de células en forma de grano de avena.

Por último, el ensanchamiento mediastínico ocurrió con mayor frecuencia en tumores indiferenciados y viene a ser significación en ocasiones de la propagación del carcinoma.

En cuanto a las manifestaciones secundarias o acompañantes, cabe señalar la presencia frecuente de derrame pleural, elevación diafragmática, atelectasia y alteraciones costales y de pared torácica como ya dijimos anteriormente.

Tratamiento

La cirugía radical es actualmente la única forma segura de curar un carcinoma bronquial. En relación con esto, consideramos importante la investigación de los ganglios linfáticos regionales, incluso los no palpables²⁵, ya que la invasión tumoral de los ganglios de la carina o paramediastínicos, existente con frecuencia²⁶, significa prácticamente la incurabilidad quirúrgica de la enfermedad²⁷.

También se ha citado la posibilidad de practicar una laparotomía exploradora ante una neoplasia broncopulmonar primitiva como posibilidad de tratamiento de otras manifestaciones abdominales de la afección, encontradas en 9 de 26 pacientes observados por Ch. Sors y colaboradores²⁸.

Además de la cirugía, contamos con la radioterapia y los citostáticos. La radioterapia está indicada como paliativa en casos no operables y como preoperatoria en otras ocasiones. A veces su empleo se limita a evitar síndromes compresivos o dolorosos en ocasiones causados por las metástasis del tumor primitivo. Hay autores que confirman su efectividad en los tumores «oat-cell» o células pequeñas sobre la cirugía²⁹.

Respecto a la quimioterapia, las diversas pautas existentes se emplearán teniendo en cuenta el tipo histológico del tumor y el estado del paciente, siempre bajo estricto control hemático³⁰ y vigilancia de sus efectos secundarios, que pueden obligar a suprimir su administración en caso de ser intensos.

La tabla VII muestra el tratamiento que se realizó en los 200 pacientes del

TABLA VII

Tratamiento aplicado en los diversos casos

- Tratamiento médico	99 casos (49'5 %)	
Radioterapia	19 casos	
Quimioterapia	21 casos	
Expectante-sintomático	59 casos	
- Tratamiento Quirúrgico	101 casos (50'5 %)	
Toracotomía exploradora	39 casos	
Segmentectomía	3 casos	
Lobectomía o bilobectomía	26 casos	Resección tumoral en 62 casos (31 %)
Neumonectomía	33 casos	

presente estudio. 99 de estos enfermos no fueron considerados aptos para la cirugía, lo que supone un 50 % del total. De entre ellos, 19 fueron tratados con radioterapia, 21 se sometieron a tratamiento citostático, principalmente con ciclofosfamida, sulfato de vincristina, sulfato de bleomicina y metotrexate. Por último, 39 pacientes fueron visitados en estadios tan avanzados o con tan mal estado general, que se indicó un tratamiento sintomático paliativo, aconsejando terapia con corticoides, cuyos beneficios parecen compensar el pequeño riesgo de las reacciones desfavorables en estos enfermos³¹.

En los otros 101 enfermos (50 %) se realizó tratamiento quirúrgico con los siguientes resultados: en 39 casos (20 %), nuestra actitud se limitó a practicar toracotomía exploradora por ser tal la invasión neoplásica que no fue posible la resección tumoral. En 3 ocasiones se realizó segmentectomía. En 26 pacientes pudo llevarse a cabo una lobectomía o bilobectomía acompañada de resección ganglionar de ganglios invadidos. Finalmente, en 33 casos hubo de realizarse neumonectomía (figs. 10, 11 y 12).

Los pacientes tratados con resección de un tipo u otro, hacen un total de 62 que corresponde a un 31 % de los enfermos visitados. Siempre que fue posible, se prefirió la lobectomía a la resección total³². Asimismo, en todos los casos de resección se extirparon los ganglios mediastínicos accesibles^{33,34}. Hay que tener presente que tumores que pudieran ser extirpados quirúrgicamente, no son sometidos a la cirugía por el mal estado del paciente o por presentar éste deficientes valores ventilatorios y funcionales.

Cabe también destacar que los carcinomas descubiertos fortuitamente, son con frecuencia tipos cancerosos maduros desde el punto de vista histológico, y por ello, son más accesibles a un tratamiento quirúrgico que los otros tumores³⁵.

En la actualidad se emplean con-

juntamente y de forma complementaria los tratamientos médicos y quirúrgicos en el afán de sobrepasar la escasa barrera de los cinco años de supervivencia. De esta forma, buen número de pacientes realizan radioterapia preoperatoria con buenos resultados, mientras que en otros casos se indica quimioterapia tras la resección, o bien sesiones de radioterapia como tratamiento paliativo.

No hacemos referencia a las posibles complicaciones del tratamiento quirúrgico, como tampoco comentamos las pautas de tratamiento médico por salirse del planteamiento del presente estudio. Por igual razón no abordamos en el tema de las recidivas y metástasis tumorales, señalando únicamente que en la mayoría de los casos son silenciosas u oligosintomáticas siendo a menudo su descubrimiento accidental³⁶.

Evolución

La supervivencia de los pacientes tras el tratamiento es muy variable, y parece estar en relación con el tipo histológico y el estado general del enfermo. Algunos autores³⁷ citan la mayor supervivencia de los cánceres epidermoides, así como la peor evolución de los tumores de crecimiento rápido. Otros autores no encuentran relación significativa en los tipos histológicos. Sin embargo, parte importante en la evolución será el estado del enfermo, siendo el pronóstico más sombrío en pacientes de edad avanzada, con fiebre o mal estado general.

En un centro diagnóstico-quirúrgico como es el nuestro, nos resulta difícil conocer la evolución posterior de muchos enfermos, que tras su alta son controlados por especialistas diversos. Es por ello que no disponemos de un dato valorable de supervivencia a pesar de su elevado interés. Indudablemente, tenemos noticia de enfermos que fallecieron antes de los dos años de su alta, así como otros

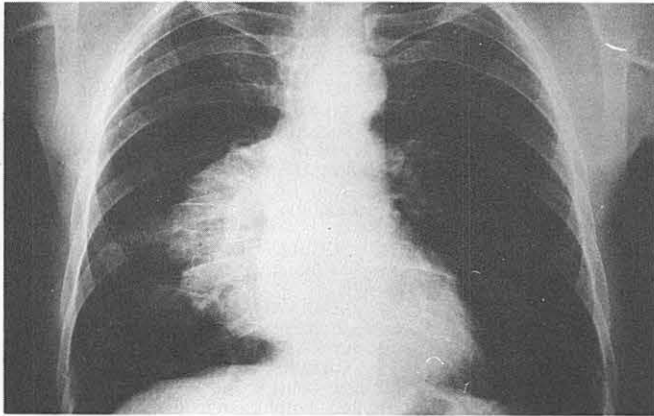


Fig. 10. Paciente de 59 años. Diagnóstico: carcinoma indiferenciado. Tratamiento quirúrgico: neumonectomía.

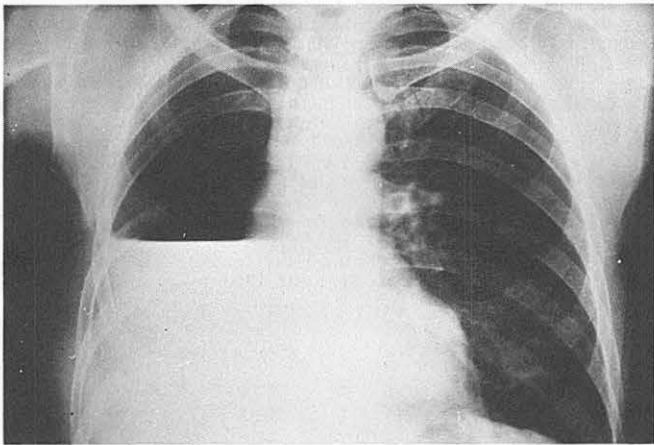


Fig. 11. Mismo paciente de la figura anterior tras la intervención.




Fig. 12. Pieza operatoria correspondiente al paciente citado en las dos figuras anteriores. Pulmón derecho extirpado por carcinoma indiferenciado.

Conclusiones

Acabaremos aceptando que en la actualidad, no se dispone de una medida terapéutica alguna capaz de doblar las cifras de curación, ya que casi se han alcanzado los límites de las posibilidades quirúrgicas, y no cabe esperar tampoco un avance de importancia por parte de la radioterapia. El único dato alentador, puede basarse en la doble supervivencia de los tumores diagnosticados fortuitamente, sobre los confirmados tras la presentación de sintomatología³⁶.

Sólo pues, la exploración radiológica en serie realizada sistemáticamente cada año, promete, por el diagnóstico precoz, un progreso real en la lucha contra el cáncer de pulmón.

Resumen

Se presentan los datos analíticos correspondientes a 200 carcinomas broncogénicos, estudiados desde los puntos de incidencia, frecuencia de tipos histológicos, sintomatología, método diagnóstico, y tratamiento. Se hace especial hincapié en las manifestaciones radiológicas en relación con la histopatología tumoral.

Se citan las diversas conclusiones estadísticas y se insiste en el interés del diagnóstico precoz como principal medio de lucha contra la neoplasia.

Summary

BRONCHOGENIC CARCINOMA. CLINICAL-RADIOLOGICAL ASPECTS AND TREATMENT

The authors present the analytical data corresponding to 200 cases of bronchogenic carcinoma, studied from aspects of incidence, frequency of histological types, symptomatology, diagnostic method and treatment. Special emphasis is given to radiological manifestations in relation to tumorous histopathology.

The authors quote various statistical conclusions and insist upon the interest of a precocious diagnosis as the principal means of fighting against neoplasia.

con supervivencias superiores a los 4 ó 5 años, y uno de los casos presentados sobrevive después de 7 años de la extirpación de un carcinoma de células escamosas.

Considerando la mortalidad operatoria como los fallecimientos ocurridos durante la intervención y en los 15 días sucesivos y siempre a causa de la actitud quirúrgica, ha sido de 7 casos, que supone un 7 % de los intervenidos quirúrgicamente. Uno de ellos falleció en el acto operatorio por embolia gaseosa, y de los restantes, 4 lo hicieron por insuficiencia ventricular derecha aguda, uno por hemoptisis intensa y otro por embolia cerebral.

BIBLIOGRAFIA

1. BOUCOT, K.R. y WEISS, W.: Is curable lung cancer detected by semiannual screening?. *Jama*, 244: 1.361, 1973.
2. GILBERTSEN, V.: Xray examination of the chest an unsatisfactory method of detection

- of early lung cancer is asymptomatic individuals. *Jama*, 188: 1.082, 1964.
3. FIGUEROA, W., RASZKOWKI, R. y WEISS, W.: Lung cancer in chloromethyl ether workers. *New. Engl. J. Med.*, 288: 1.096, 1973.
4. SALZER, G.: Risikogruppen des Lungenkrbses. *Mitt. Ost. Sant. Verwlt.*, 73: 21, 1972.

5. GARLAND, L.: Bronchial carcinoma. Lobar distribution of lesions in 250 cases. *Calif. Med.*, 94: 7, 1961.
6. HOOD, P. y RICHARD, H.: Bronchogenic carcinoma in young people. *Dis. Chest.*, 48: 469, 1965.
7. MACFARLANE, J.: Carcinoma of the

lung. An analysis of 362 cases diagnosed and treated in one year. *Brit. J. Dis. Chest.*, 56: 57, 1962.

8. BRONCOT, L. y KATHARINE, R.: Cigarettes, cough, and cancer of the lung. *Jama*, 196: 985, 1966.

9. HARRIS, C.: The Epidemiology of Different Histologic Types of Bronchogenic Carcinoma. *Cancer. Chem. Resp.*, 4: 2, 1973.

10. RAYMOND, Y.: A reappraisal of histopathology in lung cancer and correlation of cell types with antecedents cigarette smoking. *Amer. Rev. Resp. Dis.*, 1.107: 790, 1973.

11. KENNEDY, A.: Relationship between cigarette smoking and histological type of lung cancer in women. *Thorax*, 28: 204, 1973.

12. CHERCHIALI, E. y BELLUOMINI, R.: Semiología y bases para el diagnóstico médico de los tumores broncopulmonares primitivos. *Panam. Med.*, nº 2: 1972.

13. WICHERT, P.V.: Los síndromes paraneoplásicos. Su problemática y significado para el diagnóstico precoz y terapéutica de los tumores. *Med. Klin.*, 134: 1972.

14. LEMOINE, J. y FABRE, Ch.: L'utilité de la bronchoscopie après les hémoptysies. *Les Bronches*, XXIII nº 2: 69, 1973.

15. DELARUE, N.: Sputum cytology screening for lung cancer. *Geriatrics*, 26: 130, 1971.

16. MEYER, J. y UMIKER, W.: A review of problems relating to the diagnostic trial in lung cancer. *Surg. Clinic. North. America*, 41: 1.233, 1961.

17. HUMBERT, P. y ZAKARIANS: L'intrèt de la médiastinoscopie. A propos d'une

expérience personnelle de dix ans. *Rev. franç. Mal. Resp.*, nº 4: 637, 1973.

18. FRASER, R.G. y PARE, J.: Diagnosis of disease of the Chest. Cap. 8. W.B. Saunders Company. Filadelfia. 1972.

19. PANCOAST, H.K.: Superior pulmonary sulcus tumor; tumor characterized by pain, Horner's syndrome, destruction of bone and atrophy of hand muscles. *Jama*. 99: 1.391, 1932.

20. RAY CHAUDHURI, M.: Primary pulmonary cavitating carcinomas. *Thorax*, 28: 354, 1973.

21. COUSSEMENT, A. y GOODING, C.: Cavitating pulmonary metastatic disease in children. *Journal of Roent. Radth. and Nucl. Med.*, 117: 833, 1973.

22. ALTMAN, R. y MILLER, W.: Radiographic appearance of bronchial carcinoid. *Thorax*, 28: 433, 1973.

23. HANBURY, W.: Bronchogenic carcinoma in women. *Thorax*, 19: 338, 1964.

24. GUPTA, A.: Pre-operative length of history and tumour size in central and peripheral bronchial carcinomata. *Thorax*, 20: 398, 1965.

25. BRANTIGAN, J.: Biopsy of non-palpable scalene lymph noder in carcinoma of the lung. *Amer. Rev. Resp. Dis.*, 107: 962, 1973.

26. HUBER, F.: Adenocarcinoma de pulmón. *Deut. Medez. Woch.* (ed. esp.), 12: 4, 1972.

27. SIMON, M., POTCHEN, E. y LE MAY, M.: Frontiers of pulmonary radiology, Pathophysiologic, Roentgenographic and Radioisotopic considerations, cap. 17. Grume Stratton Inc. Nueva York, 1970.

28. SORS, Ch.: La laparotomie explora-

trice doit-elle précéder la thoracotomie dans le traitement chirurgical du cancer bronchopulmonaire apparemment primitif? *Rev. franç. Mal. Resp.*, nº 4: 547, 1973.

29. FOX, W. y SCADDING, J.: Medical research council comparative trial of surgery and radiotherapy for primary treatment of small celled or oat celled carcinoma of bronchus. *Lancet*, 2: 63, 1973.

30. BOESEN, E.: Chemotherapy of bronchial carcinoma. *B.T. and T.A. Review*. 3: 17, 1973.

31. SCHELL, H.: Adrenal corticosteroid therapy in far advanced cancer. *Geriatrics*. 27: 131, 1972.

32. SERRANO, F., TOLEDO, J. y ALIX, A.: Cáncer de pulmón. *Bol. Fund. Jiménez Díaz*. Vol. V: nº 3, 1973.

33. GABLER, A. y FREISE, G.: Resektionsergebnisse beim bronchial karzinom mit mediastinalen lymphknoten metastasen. *Thoraxchirurgie*, 19: 129, 1971.

34. SHIELDS, T. y ROBINETTE, C.: Long term survivors after resection of bronchial carcinoma. *Surgery*, 5: 759, 1973.

35. BERNAT, H.: Resultados terapéutico en el carcinoma bronquial asintomático y descubierto fortuitamente. *Deut. Med. Woch.*, (ed. esp.), 10: 472, 1969.

36. PALETTO, A.: Consideraciones sobre los resultados a largo plazo del tratamiento quirúrgico de los tumores pulmonares secundarios. *Pnam. Med.* nº 3, 1971.

37. BIANCALANA, L.: Risultati della terapia chirurgia del carcinoma bronchiale. *Min. Torino*, 51: 3.002, 1960.