

as is the use of home-based therapies, including home mechanical ventilation, long-term oxygen therapy and nebulizers.

Spirometries are performed so far with a Masterlab Pneumatic Tachograph (Erich Jaeger GHBH, Würzburg, Germany). The spirometer is calibrated daily, and the results adjusted by the atmospheric conditions. Patients are instructed to withhold their inhaler medication on the day of the test, in order to record pre- and post-bronchodilator spirometry. If this is not the case, then the spirometry is considered post-bronchodilator. The bronchodilator test is performed after the administration of 400 µg of salbutamol via a pressured metered dose inhaler with a chamber. The spirometry is performed according to current standards assessing the quality of the results. Parameters recorded in absolute values and percentage predicted values are forced vital capacity (FVC), FEV₁, FEV₁/FVC ratio, peak expiratory flow, and forced expiratory flow between 25% and 75% of the FVC. The main limitation is in relation to the non-use of advanced diagnostic techniques beyond those recommended for clinical practice.

TRACE is a prospective cohort study is an opportunity to identify specific patients who have a specific response to various treatments using tools available to any clinician. Their results may provide new information on how to make a more personalized medicine in real clinical practice.

Final declarations

Funding. TRACE is funded by an unrestricted grant from Gebro Pharma laboratories.

Conflicts of interest

JLLC has received honoraria during the last 3 years for lecturing, scientific advice, participation in clinical studies or writing for publications for (alphabetical order): AstraZeneca, Boehringer Ingelheim, Chiesi, CSL Behring, Esteve, Ferrer, Gebro, GlaxoSmithKline, Grifols, Menarini, Novartis, Rovi, and Teva.

Acknowledgment

The authors are thankful to Hispamed Servicios Biomedicos (<https://www.hispamed.com/>) for their assistance in improving the English in the original version.

Infección pulmonar por *Lophomonas blattarum*



Lung Infection Caused by *Lophomonas blattarum*

Estimado Director:

Presentamos una serie de 6 casos, 4 mujeres y 2 varones, con una mediana de 57 años, todos con comorbilidades que condicionaban un estado de inmunosupresión. Ingresaron con síntomas respiratorios y una radiografía de tórax con infiltrados pulmonares compatibles con neumonía bacteriana, se les inició tratamientos antibióticos empíricos, sin obtener respuesta, con deterioro progresivo junto con cultivos negativos.

Caso 1: Paciente femenina de 18 años, derivada del área urbana con diagnóstico de empiema pleural izquierdo. Presentó una tomografía simple de tórax en la cual se observó un secuestro pulmonar infectado en lóbulo inferior izquierdo. Se le realizó una lobectomía inferior izquierda por toracotomía lateral, sin complicaciones, en el examen de la pieza quirúrgica se encontró una infección por *Lophomonas blattarum* (fig. 1), por lo que se inició tratamiento con

References

- Wacker ME, Kitzing K, Jorres RA, Leidl R, Schulz H, Karrasch S, et al. The contribution of symptoms and comorbidities to the economic impact of COPD: an analysis of the German COSYCONET cohort. *Int J Chron Obstruct Pulmon Dis.* 2017;12:3437–48.
- Perez de Llano L, Cosío BG, Miravittles M, Plaza V. Accuracy of a new algorithm to identify Asthma-COPD Overlap (ACO) patients in a cohort of patients with chronic obstructive airway disease. *Arch Bronconeumol.* 2017.
- Vogelmeier CF, Criner GJ, Martinez FJ, Anzueto A, Barnes PJ, Bourbeau J, et al. Global strategy for the diagnosis, management, and prevention of chronic obstructive lung disease 2017 report: GOLD executive summary. *Arch Bronconeumol.* 2017;53:324–35.
- Miravittles M, Soler-Cataluna JJ, Calle M, Molina J, Almagro P, Quintano JA, et al. Spanish Guidelines for Management of Chronic Obstructive Pulmonary Disease (GesEPOC) 2017. Pharmacological treatment of stable phase. *Arch Bronconeumol.* 2017;53:324–35.
- Charlson ME, Pompei P, Ales KL, MacKenzie CR. A new method of classifying prognostic comorbidity in longitudinal studies: development and validation. *J Chronic Dis.* 1987;40:373–83.
- Divo M, Cote C, de Torres JP, Casanova C, Marin JM, Pinto-Plata V, et al. Comorbidities and risk of mortality in patients with chronic obstructive pulmonary disease. *Am J Respir Crit Care Med.* 2012;186:155–61.
- Frei A, Muggensturm P, Putcha N, Siebeling L, Zoller M, Boyd CM, et al. Five comorbidities reflected the health status in patients with chronic obstructive pulmonary disease: the newly developed COMCOLD index. *J Clin Epidemiol.* 2014;67:904–11.
- Groll DL, To T, Bombardier C, Wright JG. The development of a comorbidity index with physical function as the outcome. *J Clin Epidemiol.* 2005;58:595–602.
- Soler-Cataluna JJ, Rodriguez-Roisin R. Frequent chronic obstructive pulmonary disease exacerbators: how much real, how much fictitious? *COPD.* 2010;7:276–84.

Laura Carrasco Hernández^a, Candela Caballero Eraso^{a,b},
María Abad Arranz^a, Eduardo Márquez Martín^a,
Carmen Calero Acuña^{a,b}, Jose Luis Lopez-Campos^{a,b,*}

^a Unidad Médico-Quirúrgica de Enfermedades Respiratorias. Instituto de Biomedicina de Sevilla (IBiS), Hospital Universitario Virgen del Rocío/Universidad de Sevilla, Spain

^b CIBER de Enfermedades Respiratorias (CIBERES), Instituto de Salud Carlos III, Madrid, Spain

* Corresponding author.

E-mail address: lopezcampos@separ.es (J.L. Lopez-Campos).

<https://doi.org/10.1016/j.arbres.2020.10.022>

metronidazol. La paciente presentó un postoperatorio favorable y se le dio el alta médica al quinto día, con resolución completa de su cuadro respiratorio.

Caso 2: Paciente masculino de 52 años, procedente del área rural con antecedente de insuficiencia renal crónica, que ingresó con insuficiencia respiratoria aguda grave, se le hizo un hemograma y radiografía de tórax, que fueron compatibles con neumonía adquirida en la comunidad (NAC), por lo que recibió tratamiento antibiótico empírico y oxigenoterapia, sin mejoría. Ante la falta de respuesta se decidió broncoscopia con toma de muestras. El estudio directo mostró parásitos flagelados y se inició metronidazol intravenoso con gran mejoría. El paciente completó 20 días de tratamiento domiciliario, con resolución completa del cuadro.

Caso 3: Paciente masculino de 55 años, procedente del área urbana, con antecedente de tuberculosis pulmonar en tratamiento con isoniazida y rifampicina, ingresó por un cuadro de insuficiencia respiratoria grave que requirió intubación orotraqueal. Por la alta sospecha de sobreinfección se inició antibioterapia empírica, sin mejoría. Ante la falta de respuesta se procedió a una broncoscopia y se observó al examen directo de la muestra protozoos flagelados

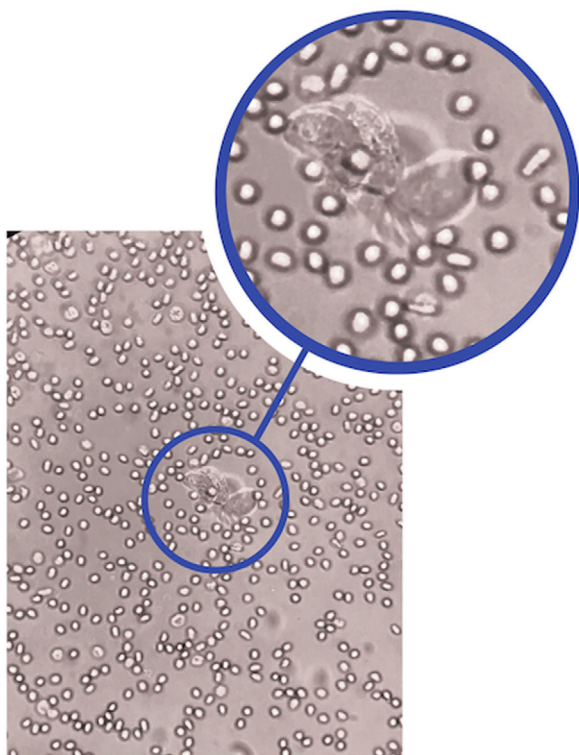


Figura 1. *Lophomonas blattarum* vista microscópica.

(*Lophomonas blattarum*) y se inició tratamiento con metronidazol venoso, obteniendo mejoría progresiva. Permaneció hospitalizado hasta completar 7 días de tratamiento venoso y fue dado de alta con metronidazol oral, en buenas condiciones.

Caso 4: Paciente femenina de 59 años, procedente del área rural, con antecedente de carcinoma renal en remisión, ingresó con un cuadro respiratorio grave. La tomografía axial computarizada de tórax fue compatible con NAC, se inició antibioterapia empírica con mejoría parcial y al examen directo de esputo se observó parásitos flagelados (*Lophomonas blattarum*), por lo que se complementó tratamiento con metronidazol oral. La paciente mejoró rápidamente y pudo ser dada de alta para completar el esquema en su domicilio.

Caso 5: Paciente femenina de 69 años procedente del área rural, con antecedente de insuficiencia renal crónica en diálisis. Ingresó por síntomas respiratorios, se le realizó tomografía axial computarizada de tórax y hemograma compatibles con neumonía grave, por lo que se le inició antibioterapia empírica, sin mejoría. Con broncoscopia se tomó muestras y en el examen directo se observó *Lophomonas blattarum*, se inició tratamiento con metronidazol venoso con lo cual presentó mejoría paulatina.

Caso 6: Paciente femenina de 79 años procedente del área urbana, con antecedente de diabetes mellitus en tratamiento con insulina. Ingresó por cuadro de insuficiencia respiratoria grave que requirió intubación orotraqueal, con los resultados de los exámenes complementarios hemograma y tomografía axial computarizada de tórax se dio un diagnóstico de neumonía grave. Se inició manejo con antibioterapia empírica sin respuesta y con deterioro paulatino. Se realizó una broncoscopia en donde se detectó infección por *Lophomonas blattarum*, se inició tratamiento con metronidazol venoso sin mejoría. La paciente presentó deterioro progresivo y falleció al décimo día.

La especie *Lophomonas blattarum* es un protozoo de forma redonda, ovoide o piriforme, mide de 20 a 60 mm de largo por 12 a 20 mm de ancho, posee un citoplasma granular y en su polo

apical presenta flagelos con una orientación irregular, que con sus movimientos le ayudan a desplazarse. Estos parásitos se encuentran en el tracto intestinal de algunas termitas y cucarachas, su infección en humanos es rara, y está estrechamente relacionada con estados de inmunosupresión crónica. La forma de transmisión es por medio de la ingesta directa de las heces fecales de una termita o cucaracha que tenga la infección. La sintomatología simula una infección respiratoria pudiendo dar tos con o sin expectoración, dolor torácico, insuficiencia respiratoria, etc., con una radiografía de tórax con infiltrados pulmonares bilaterales. Por lo que es común que se confunda con una neumonía. Su diagnóstico se confirma por la identificación del parásito en las secreciones respiratorias¹⁻³.

En la literatura existen pocos casos descritos de infección pulmonar por *Lophomonas blattarum*, la mayoría de estos en China donde en la actualidad se ha reportado 137 casos, en Perú 6, en España 2 y México con Emiratos Árabes con uno cada uno. En las series descritas la mayoría de pacientes diagnosticados son varones, en tanto que en nuestra serie predominan las mujeres, además casi la totalidad de pacientes son adultos (3 niños en Perú y uno en México) con estados de inmunosupresión (69,1% en la literatura vs. 100% en nuestro estudio) o con infecciones pulmonares previas o concomitantes, situación similar a la presentada en nuestra serie⁴⁻¹³.

En la totalidad de pacientes tanto en la literatura como en nuestra serie, los síntomas presentados son los típicos de una infección respiratoria (tos, expectoración, fiebre, dolor torácico), con una radiografía de tórax que asemeja a una neumonía, por lo que es frecuente que sea confundida con esta enfermedad. Su diagnóstico se basa en la observación directa en vivo del parásito en esputo, lavado broncoalveolar, cepillado bronquial o aspirado traqueal, se debe tener cuidado de no confundir al parásito con las células epiteliales bronquiales ciliadas que por su forma y características se asemejan a la morfología de la *Lophomonas*, la principal diferencia es la movilidad constante que presenta el parásito, pudiéndose observar al microscopio claramente el movimiento de sus flagelos apicales, acción que le sirve para desplazarse⁴⁻¹³.

Su tratamiento se basa en la administración ya sea oral o venosa de metronidazol para pacientes de más de 40 kg de peso la dosis es de 500 mg/cada 8 h/durante 20-30 días, dependiendo de la gravedad de la infección, y para los niños se calcula de 30 a 40 mg/kg/día dividida en 3 tomas, no se han encontrado todavía resistencias a este tratamiento hasta la actualidad⁴⁻¹³.

En conclusión, esta es una infección parasitaria rara, que debe sospecharse en personas que tras estar en un lugar endémico presenten una infección pulmonar con mala respuesta al tratamiento antibiótico y con comorbilidades que predispongan a inmunosupresión.

Bibliografía

- Martínez-Girón R, Martínez C, van Woerden H. The prevalence of protozoa in the gut of German cockroaches with special reference to *Lophomonas blattarum*. Parasitol Res. 2017;116:3205–10.
- Martínez-Girón R, Van Woerden H. *Lophomonas blattarum* and bronchopulmonary disease. J Med Microbiol. 2013;62:1641–8.
- Martínez-Girón R, Esteban J, Ribas A, Doganci L. Protozoa in respiratory pathology: A review. Eur Respir J. 2008;32:1354–70.
- Gonzalez N, Otero F, Rivas F. Bronchopulmonary infection by *Lophomonas blattarum* in a pediatric patient after hematopoietic progenitor cell transplantation: First report in Mexico. J Thorac Dis. 2017;9:899–902.
- Mu X, Shang Y, Zheng S, Zhou B, Yu B, Dong XS, et al. A study on the differential diagnosis of ciliated epithelial cells from *Lophomonas blattarum* in bronchoalveolar lavage fluid. Zhonghua Jie He He Hu Xi Za Zhi. 2013;36:646–50.
- Zhang X, Xu L, Wang L, Liu S, Li J, Wang X. Bronchopulmonary infection with *Lophomonas blattarum*: A case report and literature review. J Int Med Res. 2011;39:944–9.
- Yao G, Zhou B, Zeng L. Imaging characteristics of bronchopulmonary *Lophomonas blattarum* infection: Case report and literature review. J Thorac Imaging. 2009;24:49–51.

8. Shi YL, Li LH, Liao Y, Li XN, Huang XY, Liu J, et al. Diagnosis and treatment of *Lophomonas blattarum* infection in 26 patients with bacterial pneumonia. *Zhongguo Ji Sheng Chong Xue Yu Ji Sheng Chong Bing Za Zhi*. 2007;25:430–1.
9. Wang Y, Tang Z, Ji S. Lung *Lophomonas blattarum* infection after renal transplant-attached 4 reports. *Chin J Nephrol Dial Transpl*. 2006;15:130–5.
10. Wang Y, Tang Z, Ji S, Zhang Z, Chen J, Cheng Z, et al. Pulmonary *Lophomonas blattarum* infection in patients with kidney allograft transplantation. *Transpl Int*. 2006;19:1006–13.
11. Yang Y, Dong H, Wang R. One case of *Lophomonas blattarum* in sputum. *Shanghai YiXue Jian Yan Za Zhi*. 2000;15:35.
12. Yao G, Cheng S, Chang Z. One case of bronchopulmonary infection with *Lophomonas blattarum*. *Zhonghua Jie He He Hu Xi Za Zhi*. 1999;22:507.
13. Chen S, Meng Z. Report on one case of *Lophomonas blattarum* in respiratory tract. *Zhongguo Ji Sheng Chong Xue Yu Ji Sheng Chong Bing Za Zhi*. 1993;11:28.

Nathalie Pinos Vélez^{a,b,*}, Ricardo Ordoñez Vintimilla^b
y Solmayra Agreda Orellana^c

^a Unidad de Pulmonar, Hospital José Carrasco Arteaga, Cuenca, Ecuador

^b Unidad de Cirugía de Tórax, Hospital Universitario del Río, Cuenca, Ecuador

^c Laboratorio, Hospital Universitario del Río, Cuenca, Ecuador

* Autor para correspondencia.

Correo electrónico: nathaliepinos@hotmail.com (N. Pinos Vélez).

<https://doi.org/10.1016/j.arbres.2020.12.005>

0300-2896/ © 2020 SEPAR. Publicado por Elsevier España, S.L.U. Todos los derechos reservados.

Consenso sobre el diagnóstico, tratamiento y seguimiento de la EPOC: Grupo de trabajo EPOC Forum



Forum COPD Working Group Consensus on the Diagnosis, Treatment and Follow-Up of COPD

Estimado Director:

A pesar de los numerosos planes estratégicos para la prevención y manejo de la enfermedad pulmonar obstructiva crónica (EPOC) que se han puesto en marcha hasta la fecha, su elevada prevalencia, su infradiagnóstico y su problemática asistencial siguen siendo un reto para la práctica clínica^{1–4}. Algunas de las principales dificultades para su manejo son la priorización de las características tratables de los pacientes, el grado de control en cada una de ellas y las dificultades que ofrece la terapia inhalada, como es la selección del dispositivo y la adhesión del paciente al tratamiento de mantenimiento prescrito^{3,5–8}. Además, los nuevos enfoques asistenciales y, sobre todo, las nuevas estrategias de tratamiento están generando un escenario cambiante en el manejo clínico de la EPOC. El objetivo de este trabajo fue alcanzar un consenso entre expertos en EPOC sobre cuestiones controvertidas de la evaluación y el tratamiento de la enfermedad, siguiendo una metodología Delphi⁹.

El proyecto lo constituyó un comité científico de 17 neumólogos expertos en EPOC. La selección de este comité la realizaron los coordinadores del proyecto entre los socios SEPAR con trayectoria consolidada en EPOC, según sus publicaciones, y buscando una representatividad nacional por regiones. Este comité analizó la evidencia científica sobre cuatro temas: adhesión terapéutica, control de la EPOC, rasgos tratables de la EPOC y dispositivos de inhalación. Posteriormente, esta evidencia fue discutida en 15 sesiones de debate, a las que se invitaron cinco neumólogos asistenciales en cada una, seleccionados en cada área por el comité de expertos. Con la información obtenida en estas reuniones, se desarrolló un cuestionario de 43 aseveraciones (tabla 1) que fue enviado a un panel de 95 neumólogos con experiencia en EPOC para que mostraran su grado, según una escala Likert de 1 a 9. Se consideraron consensuadas aquellas aseveraciones puntuadas en la región 1-3 (desacuerdo, mediana ≤ 3) o 7-9 (acuerdo, mediana ≥ 7), por más de dos tercios de los panelistas. Cuando más de dos tercios puntuaron una aseveración en la región 4-6, se consideró indeterminada. Tras dos rondas consecutivas, se alcanzó el consenso en 37 aseveraciones: 36 en el acuerdo (83,7%) y una en el desacuerdo (2,3%). Únicamente quedaron sin consensuar seis aseveraciones (14%). En la tabla 1 se muestran las puntuaciones y el grado de acuerdo para cada aseveración.

En siete de las nueve aseveraciones relativas a la adhesión terapéutica se alcanzó un consenso en el acuerdo. Los panelistas consideraron importante la confianza entre el médico y el paciente, pero señalaron que la información proporcionada por estos últimos no siempre es fiable. Aunque no hubo consenso sobre si la pauta cada 12 o 24 horas difería o no en cuanto a adhesión, los panelistas se mostraron de acuerdo (68,82%) en que la pauta cada 12 horas es preferible en los pacientes con EPOC más sintomáticos. Para aumentar la adhesión, se consensó reducir el número de inhaladores y tener en cuenta las preferencias del paciente.

De las 14 aseveraciones sobre el control de la EPOC, 12 fueron consensuadas en el acuerdo. Un porcentaje elevado (> 72%) se mostró de acuerdo en que los objetivos de control deben establecerse en función de la gravedad, síntomas, exacerbaciones, función pulmonar y hábito tabáquico. Solo un 36,57% consideró que el impacto y la estabilidad de la enfermedad son suficientes para valorar el control de la EPOC. Sin embargo, hubo un amplio acuerdo (93,76%) en que un paciente con EPOC controlado es aquel con pocos síntomas y sin exacerbaciones, que se mantiene estable en el tiempo. Esto nos indica que, a juicio de los participantes, un paciente sin síntomas ni agudizaciones mantenido en el tiempo estaría bien controlado, pero no está claro si podríamos establecer el control con esas dos únicas variables como norma general. Esto se pone de manifiesto en la pregunta 18, en la que los panelistas ponen en valor la importancia de la función pulmonar en el control. Según el acuerdo alcanzado (69,8%), el paciente de riesgo bajo debe presentar una estabilidad clínica durante un año para considerarse controlado. Sin embargo, en pacientes de riesgo alto, no se alcanzó el acuerdo (27,96%) de que la estabilidad deba mantenerse tres meses para considerarlo controlado. La mayoría de los panelistas (> 92%) se mostró de acuerdo con los siguientes criterios para ajustar el tratamiento: adhesión, actividad física, comorbilidades y preferencias del paciente.

Todas las aseveraciones referidas a los rasgos tratables de la EPOC fueron consensuadas en el acuerdo. Las de mayor acuerdo (> 91%) fueron aquellas que indicaban que estos rasgos deben priorizarse por su impacto en el pronóstico, sintomatología y exacerbaciones. También se consensó (> 75%) que la definición de los rasgos tratables debe incluir que son características individuales, cuantificables y con carácter pronóstico.

Finalmente, de las 14 aseveraciones relativas a los dispositivos de inhalación, 11 fueron consensuadas en el acuerdo y una en el desacuerdo. Casi el 74% de los panelistas se mostraron de acuerdo en que, con una utilización correcta del inhalador en la EPOC estable, los resultados del tratamiento dependen del depósito pulmonar que consigue el dispositivo. Sin embargo, hubo consenso en el desacuerdo en que con una utilización correcta del