

Imagen Clínica

Lipoadenoma paratiroideo mediastínico

Mediastinal Parathyroid Lipoadenoma

Ana Triviño^{a,*}, Javier Varela^b y Saray Ayllón^b

^a Servicio de Cirugía Torácica, Hospital Universitario Puerta del Mar, Cádiz, España

^b Servicio de Cirugía General, Hospital Universitario Puerta del Mar, Cádiz, España

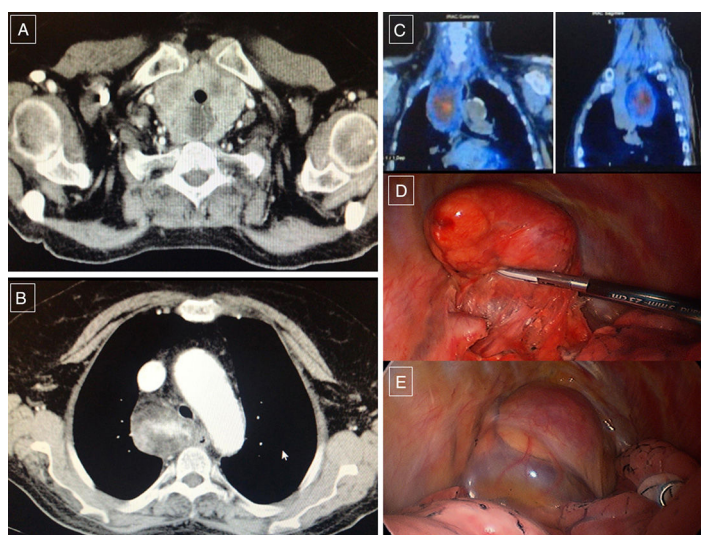


Figura 1. A y B) TC: muestra la tumoración mediastínica. C) SPECT: muestra la captación del trazador en la lesión del mediastino. D y E) Hallazgos intraoperatorios de la disección toracoscópica de la tumoración.

Paciente de 76 años que ingresa en varias ocasiones por hipercalemia severa. Los niveles de calcio y PTH llegaron a 18,3 mg/dl y 1.016,9 pg/ml, respectivamente. La gammagrafía/SPECT y TC torácica (fig. 1) revelaron un bocio multinodular con componente intratorácico y una tumoración de 5 × 5 × 8 cm paratraqueal derecha que se extendía hacia el mediastino medio y posterior. La biopsia por ultrasonografía endobronquial informa de lipoadenoma paratiroideo.

Primero, se realizó una tiroidectomía a través de una cervicotomía de Kocher. En el mismo acto quirúrgico se realizó la exéresis de la tumoración mediastínica por videotoracoscopia (fig. 1). La concentración sanguínea de la PTH a la hora de la extirpación de la tumoración descendió a 300 pg/ml, normalizándose los valores en

los días sucesivos. La anatomía patológica confirmó el diagnóstico de lipoadenoma paratiroideo.

Actualmente, la paciente se encuentra asintomática y libre de enfermedad tras 7 meses de la cirugía.

El lipoadenoma paratiroideo es una causa infrecuente de hiperparatiroidismo primario¹, que puede pasar inadvertida. Por ello, debemos tener presente esta entidad en el diagnóstico diferencial de tumoraciones mediastínicas, así como valorar la videotoracoscopia como vía de abordaje. Nuestro caso se trataba de una tumoración de gran tamaño y peso 90,1 mg, que fue resecada con éxito por videotoracoscopia.

Bibliografía

1. Yoon V, Treat K, Maalouf NM. Ectopic atypical parathyroid lipoadenoma: A rare cause of severe primary hyperparathyroidism. *J Bone Miner Metab.* 2013;31:595–600.

* Autor para correspondencia.

Correo electrónico: atrivi_17@hotmail.com (A. Triviño).