

Cartas científicas

Empiema fúngico: una entidad infrecuente con elevada mortalidad

Fungal Empyema: An Uncommon Entity With High Mortality

Estimado Director:

Las infecciones fúngicas se han incrementado en las últimas décadas como consecuencia del frecuente uso de antibióticos de amplio espectro y la mayor presencia de pacientes inmunocomprometidos en nuestra práctica clínica y condicionado el cambio de los microorganismos saprófitos habituales. Aun así, los empiemas de origen fúngico son entidades infrecuentes con una mortalidad superior al 70%. La llegada del hongo a la cavidad pleural tiene su origen más común en infecciones pulmonares, complicación de empiemas crónicos preexistentes, presencia de fistulas esófago-bronquiales o toracocentesis reiteradas¹, por lo que en estos pacientes con factores de riesgo habría que considerar la posible etiología fúngica del derrame.

Se presenta un análisis retrospectivo de los derrames pleurales de etiología exclusivamente fúngica diagnosticados en nuestro hospital entre 2005 y 2016. La extracción aséptica de los líquidos pleurales se realizó mediante toracocentesis o drenaje endotorácico; las muestras se sometieron a procesamiento microbiológico incluyendo cultivo, identificación mediante galerías bioquímicas y espectrómetro de masas, observación directa por microscopía en el caso de hongos filamentosos y posterior antifungigrama utilizando paneles comerciales Sensititre[®] YeastOne (Thermo Fisher Scientific, UK).

Se obtuvieron aislamientos fúngicos de 9 pacientes (8 varones, con edad media de 65 ± 10 años) con sintomatología inespecífica (insuficiencia respiratoria y disnea), una tasa de mortalidad a las 5 semanas del 50% y elevadas estancias hospitalarias (47 días ± 24). Se aislaron 7 levaduras (2 de ellas *Candida no albicans*) y 3 *Aspergillus fumigatus* (*A. fumigatus*), no documentándose resistencias. La tasa total de tratamiento antimicótico fue del 55%, habiendo sido empleados de forma predominante derivados azólicos y con un uso minoritario de caspofungina o anfotericina B liposomal inhalada. Ninguno de los pacientes había recibido profilaxis antifúngica antes del episodio analizado. En la **tabla 1** se reflejan los factores de riesgo identificados en cada paciente para desarrollar infección fúngica y la especie aislada en cada caso.

Al igual que en otras series con mayor número de casos^{1,2}, en nuestra serie *Candida* spp. seguido de *A. fumigatus* fueron los agentes etiológicos asociados a la presencia de empiema fúngico con una tasa de mortalidad discretamente inferior. Todos los pacientes salvo uno presentaban una o varias patologías previas que comprometían su sistema inmunitario según los estándares ya publicados¹: enfermedad neoplásica, diabetes mellitus, tratamiento con esteroides de

Tabla 1

Factores de riesgo de los pacientes con derrame pleural fúngico y especies aisladas

Paciente número	Factores de riesgo identificados	Especie aislada
1	Alcoholismo + cirrosis	<i>Candida krusei</i>
2	Neoplasia sólida (mesotelioma pleural) + Quimioterapia	<i>Candida parapsilosis</i>
3	Sin factores de riesgo documentados	<i>Candida albicans</i>
4	Cirugía previa (esofagectomía) + alcoholismo + neoplasia sólida (carcinoma epidermoide esófago)	<i>Candida albicans</i>
5	Cirugía previa (gastrectomía total) + neoplasia sólida (gástrica)	<i>Candida albicans</i>
6	Cirugía previa (bariátrica)	<i>Candida albicans</i>
7	Trasplante cardíaco + diabetes mellitus 2	<i>Aspergillus fumigatus</i>
8	Neoplasia hematológica (síndrome mielodisplásico) + diabetes mellitus 2	<i>Aspergillus fumigatus</i>
9	Cirugía previa (toracotomía lateral) + alcoholismo + enfermedad pulmonar obstructiva crónica	<i>Aspergillus fumigatus</i>

larga duración, cirrosis hepática, trasplante de órgano sólido, alcoholismo, infección por el virus de la inmunodeficiencia humana o cirugía en las 4 semanas previas al aislamiento fúngico.

La sospecha clínica, el drenaje de la cavidad torácica, el inicio temprano y el tratamiento de larga duración con antifúngicos se asocian a la reducción de la tasa de mortalidad¹. Sin embargo, el tratamiento del empiema fúngico no está protocolizado y se pueden utilizar combinaciones que incluyen varios fármacos (voriconazol, anfotericina B y equinocandinas) debido a la variabilidad de penetrancia de los antifúngicos sistémicos a nivel pleural^{3,4}. El porcentaje de pacientes tratados con antibioterapia de amplio espectro fue superior al de pacientes tratados con antimicóticos, a pesar de la demostración etiológica, sin desescalamiento posterior de aquellos.

La ausencia de un tratamiento antifúngico específico puede ser debida a la falta de consideración por parte del clínico de los hongos como patógenos verdaderos. Resulta necesario valorar su papel infeccioso y estudiar de forma individualizada cada caso con la finalidad de optimizar el tratamiento. Esto incluye la necesidad de profilaxis farmacológica en pacientes de alto riesgo para el desarrollo de empiema fúngico (hemodiálisis, reexploración quirúrgica postrasplante, colonización ambiental por *Aspergillus* o infección documentada por citomegalovirus)⁵.

No debería pasarse por alto la gravedad de esta entidad infravalorada y sus consecuencias devastadoras en los pacientes.

Bibliografía

1. Ko SC, Chen KY, Hsueh PR, Luh KT, Yang PC. Fungal empyema thoracis: An emerging clinical entity. *Chest*. 2000;117:1672–8.
2. Lin KH, Liu YM, Lin PC, Ho CM, Chou CH, Wang JH, et al. Report of a 63-case series of Candida empyema thoracis: 9-year experience of two medical centers in central Taiwan. *J Microbiol Immunol Infect*. 2014;47:36–41.
3. Matsuda T, Koreeda Y, Mataka H, Taira T, Noma S, Higashimoto I. A Case of Aspergillus empyema successfully treated with combination therapy of voriconazole and micafungin: Excellent penetration of voriconazole and micafungin into pleural fluid. *Inter Med*. 2010;49:1163–9.
4. Walsh TJ, Anaissie EJ, Denning DW, Herbrecht R, Kontoyannis DP, Marr KA, et al. Treatment of aspergillosis: clinical practice guidelines of the Infectious Diseases Society of America. *Clin Infect Dis*. 2008;46:327–60.
5. Zaragoza R, Aguado JM, Ferrer R, Rodríguez AH, Maseda E, Llinares P, et al. EPICO 3.0. Antifungal prophylaxis in solid organ transplant recipients. *Rev Iberoam Micol*. 2016;33:187–95.

^a Servicio de Neumología, Hospital Clínico Universitario de Valladolid, Valladolid, España

^b Servicio de Microbiología, Hospital Clínico Universitario de Valladolid, Valladolid, España

^c CIBERES (Centro de Investigación en Red Enfermedades Respiratorias), Valladolid, España

* Autor para correspondencia.

Correo electrónico: blancadevegasanchez@gmail.com (B. de Vega Sánchez).

<http://dx.doi.org/10.1016/j.arbres.2017.03.025>
0300-2896/

© 2017 SEPAR. Publicado por Elsevier España, S.L.U. Todos los derechos reservados.

Blanca de Vega Sánchez^{a,*}, Irene López Ramos^b,
Raúl Ortiz de Lejarazu^b y Carlos Disdier Vicente^{a,c}

Askin's Tumor. A Rare Diagnosis in an Elderly Patient



El tumor de Askin. Un diagnóstico raro en un paciente de edad avanzada

Dear Editor:

Primitive neuroectodermal tumors (PNETs) and Ewing sarcoma are small round-cell tumors of soft tissues and bones with immunohistochemical and molecular similarities, reason why they have been categorized in the group of Ewing family tumors. PNETs can arise from primitive nerve cells of the central nervous system or outside the central nervous system, called peripheral PNETs.¹ Peripheral PNETs within the thoracopulmonary region were originally reported by Askin *et al.* in 1979,² and since then they have been defined as Askin's tumors.

We report the case of a 76-year-old Caucasian man, smoker, admitted to the emergency department with a clinical history of progressively worsening dyspnea, cough and bilateral pleuritic chest pain, asthenia and anorexia, with 6-months evolution. On physical examination, observations were normal, except increased respiratory rate. On inspection and palpation, a hard and painful mass on the right anterolateral hemithorax was detected. Laboratory investigations were normal except for a high lactate dehydrogenase (LDH 944 U/L). Chest X-ray revealed bilateral pulmonary opacities and left enlargement of the superior mediastinum. Chest computed tomography (CT) showed three pulmonary masses, one with 6.1 cm in the right inferior lobe and two in the left superior lobe (with 5.8 and 2.9 cm). The patient also had a pre-vascular solid mass with 9 cm in the superior mediastinum (Fig. 1A) and a 7.9 cm diameter lytic mass involving the anterior portion of the 7th right rib (Fig. 1B). Eco-guided transthoracic core needle biopsies of the rib lesion were performed and the

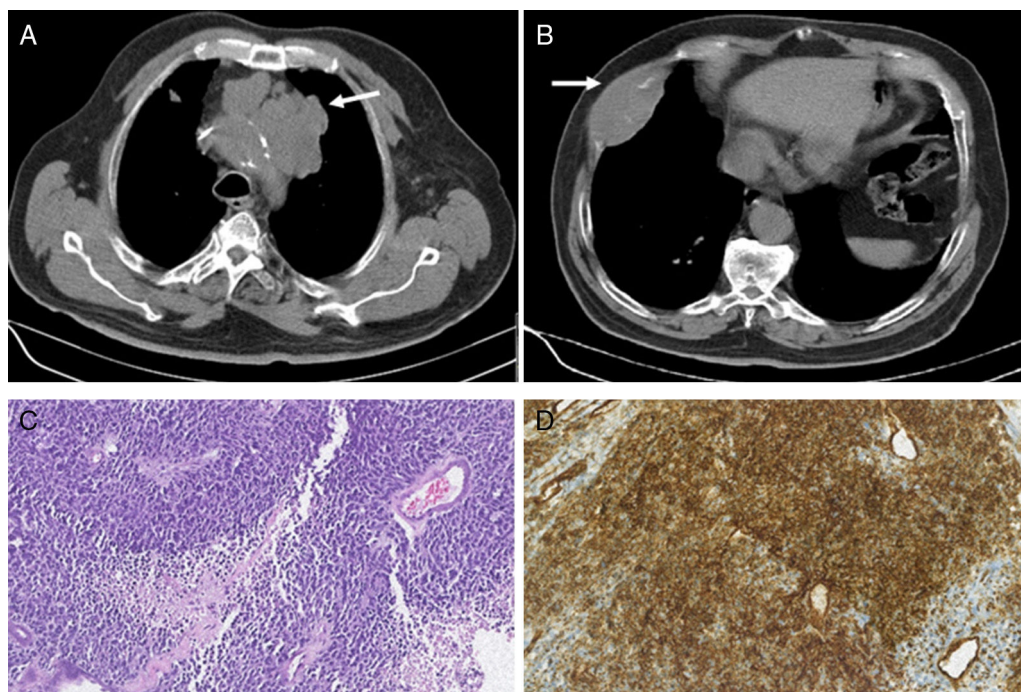


Fig. 1. (A) Chest CT showing a pre-vascular solid mass with 9 cm in the superior mediastinum (white arrow). (B) Chest CT showing a lesion in the anterior portion of the 7th right rib with 7.9 cm and bone destruction (white arrow). (C) Photomicrograph illustrating small-sized round cells with scanty cytoplasm. Stain: hematoxylin and eosin (HE); magnification: 20× (D) Immunohistochemistry photomicrograph showing tumor cells positive for CD99; magnification: 20×.