

**Conclusión:** las concentraciones de IL-6 fueron significativamente más altas en los niños asmáticos que en los niños sanos. Una concentración de IL-6 en el aire exhalado  $\geq 3,6$  pg/ml mostró una sensibilidad del 93% y una especificidad del 88% para diferenciar a los niños asmáticos de los niños sanos.

## Financiación

El estudio se financió con becas del Instituto de Salud pública del Estado de Guanajuato, ISAPEG (CS-30130108).

La financiación de este artículo proviene, en parte, de una beca del programa titulado Formación en salud ambiental para reducir las enfermedades crónicas en Latinoamérica, de la Facultad de Medicina Mount Sinai (D43 ES 018745), que promueve el Instituto Nacional de Ciencias de la Salud Ambiental, y cuyo Investigador Principal es la Dra. Luz Claudio.

## Agradecimientos

Apreciamos el apoyo de la Dra. Norma Amador Licon, el Dr. Juan Manuel Guízar Mendoza y la Dra. Estela Núñez Lemus, que colaboraron en la interpretación de los datos y revisaron el manuscrito.

## Bibliografía

- Georas SN, Guo J, de Fanis U, Casolaro V. T-helper cell type-2 regulation in allergic disease. *Eur Respir J*. 2005;26:1119-37.
- Neveu WA, Allard JL, Raymond DM, Bourassa LM, Burns SM, Bunn JY, et al. Elevation of IL-6 in the allergic asthmatic airway is independent of inflammation but associates with loss of central airway function. *Respir Res*. 2010;11:28.
- Longitudinal repeated-measures study Linares B, Guizar JM, Amador N, García A, Miranda V, Pérez JR, et al. Impact of air pollution on pulmonary function and respiratory symptoms in children. *BMC Pulm Med*. 2010;10:62.
- [No authors listed]. Standardization of Spirometry, 1994 Update. American Thoracic Society. *Am J Respir Crit Care Med*. 1995;152:1107-1136.
- Horvath I, Hunt J, Barnes PJ, Alving K, Antczak A, Baraldi E, et al. Exhaled breath condensate: Methodological recommendations and unresolved questions. *Eur Respir J*. 2005;26:523-48.

Benigno Linares Segovia<sup>a,b,\*</sup>, Gabriela Cortés Sandoval<sup>a</sup> y Fátima del Rosario Estrada Pacheco<sup>a</sup>

<sup>a</sup> Departamento de Medicina y Nutrición, División de Ciencias de la Salud, Universidad de Guanajuato, León, Guanajuato, México

<sup>b</sup> Hospital Materno Infantil Irapuato, Instituto de Salud Pública del estado de Guanajuato, Irapuato, Guanajuato, México

\* Autor para correspondencia.

Correo electrónico: [blinares70@yahoo.com.mx](mailto:blinares70@yahoo.com.mx)

(B. Linares Segovia).

<http://dx.doi.org/10.1016/j.arbres.2016.06.008>

0300-2896/

© 2016 SEPAR. Publicado por Elsevier España, S.L.U. Todos los derechos reservados.

## Quilotórax secundarios a trombosis del sistema venoso superior



### Chylothorax due to Upper-Extremity Deep Vein Thrombosis

Sr. Director:

El quilotórax es una infrecuente entidad asociada a múltiples procesos que dañan u obstruyen el conducto torácico (CT) y sus afluentes, provocando fuga de quilo al espacio pleural.

Las causas pueden ser traumáticas o no. Entre las no traumáticas predominan las neoplasias, principalmente linfomas. Menos habitual es la trombosis venosa del confluente yugulo-subclavio, que dificulta el drenaje del CT, por procesos médicos o traumas no quirúrgicos como la implantación de catéteres centrales.

El manejo es habitualmente conservador mediante drenaje torácico y modificaciones dietéticas, enriquecida con triglicéridos de cadena media (TCM), aunque puede ser necesaria la ligadura del CT.

Se presentan 2 casos de quilotórax como complicación de trombosis crónica del territorio venoso tributario del drenaje del CT.

#### Caso 1

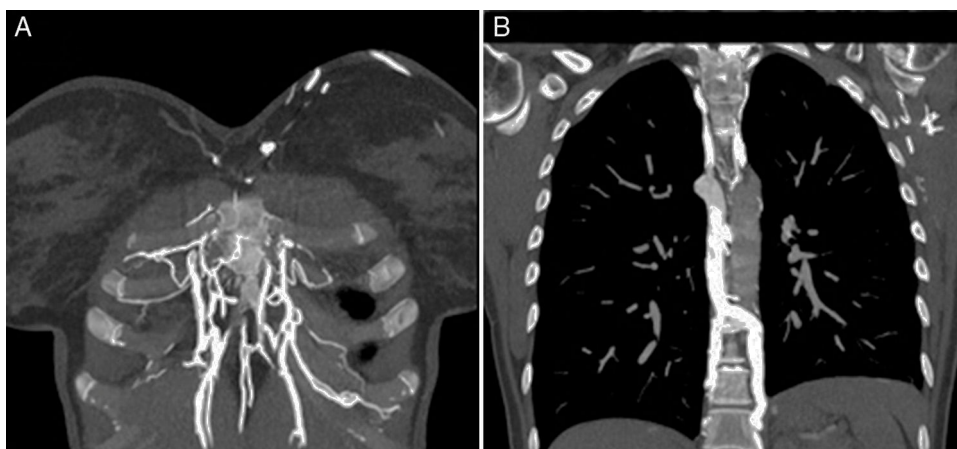
Mujer de 34 años sin alergias, diagnosticada de colitis ulcerosa hace 11 años. Presenta disnea de medianos esfuerzos de 2 meses de evolución tras episodio de trombosis venosa espontánea de venas yugular y subclavia izquierdas, con estudio de trombofilia normal. En radiografía de tórax se objetiva derrame pleural derecho. La toracocentesis del líquido es compatible con quilotórax (triglicéridos 1.349, colesterol 103). Se realiza TAC de tórax, observándose ausencia de repleción del trayecto intratorácico de subclavia izquierda, lo que sugiere trombosis crónica no recanalizada; derrame pleural derecho y signos de dilatación del CT en su zona inferior. En la flebografía de miembro superior izquierdo se aprecia trombosis extensa afectando a subclavia, con importante circulación colateral, incluso

contralateral sin dibujar venas yugulares por probable trombosis. Se coloca drenaje torácico y se instaura dieta parenteral y, posteriormente, oral pobre en grasas y enriquecida en TCM, consiguiendo minimizar el débito del quilotórax, retirándose el drenaje. Se mantuvo dieta específica durante 4 semanas, con buena evolución.

#### Caso 2

Mujer de 27 años, con antecedente de leucemia linfoblástica aguda de 5 años de evolución y TPH alogénico con incompatibilidad mayor ABO. EICH global grado 2 (digestivo grado 1, cutáneo grado 1) en remisión. Presentó trombosis de catéter Hickman 4 meses antes y TEP bilateral. La evolución del TEP fue favorable, pero en Doppler venoso posterior presenta material ecogénico en yugular interna derecha con calibre disminuido, en relación con trombosis venosa crónica; subclavia derecha con engrosamiento parietal, permeable aunque con flujo débil y morfología lineal que sugiere afectación de tronco venoso braquiocefálico o cava superior. En la angio-TC torácica: vena cava superior de pequeño calibre, observándose relleno de contraste filiforme en zona proximal al cayado de la álgos, distal al mismo no se observa contraste; ausencia de identificación de venas subclavias intratorácicas e innominadas; abundante circulación colateral; derrame pleural bilateral y mínimo derrame pericárdico, hallazgos compatibles con trombosis crónica de ambas venas innominadas y cava superior. Mediante toracocentesis se diagnostica de quilotórax, decidiéndose manejo conservador, con resolución de derrames pleurales y pericárdico.

La interrupción del drenaje del CT en su extremo distal, como consecuencia de trombosis venosa del confluente yugulo-subclavio, puede ser causa de rotura del mismo y de quilotórax. El tratamiento puede ser conservador o quirúrgico. La estrategia dietética consiste en nutrición parenteral y/o dieta oral enriquecida en TCM. El éxito del manejo conservador es del 40-90%. Esta variabilidad se acentúa en el quilotórax no traumático, ya que algunos estudios hablan de un éxito casi completo<sup>1</sup>.



**Figura 1.** Imagen A: corte coronal de tórax en región anterior donde se observa importante circulación colateral a través de las venas de la pared, mamarias, intercostales y diafragmáticas. Imagen B: marcada dilatación del sistema venoso ácido-hemiácigos.

Es bien conocido, en la cirugía de cardiopatías congénitas, que la trombosis venosa central postoperatoria puede provocar quilotórax potencialmente letal. El tratamiento con dieta enriquecida con TCM y drenaje puede ser suficiente; en casos refractarios, puede requerirse ligadura del CT o liberar la obstrucción venosa mediante angioplastia o *stent*<sup>2,3</sup>.

El quilotórax aparece en los casos descritos como complicación de la obstrucción del sistema venoso. En la enfermedad inflamatoria intestinal (EII) existe riesgo incrementado de fenómenos trombóticos multifactoriales: deficiencias nutricionales, hospitalizaciones, cirugía y factores protrombóticos<sup>4</sup>. No obstante, la enfermedad tromboembólica venosa es una complicación infrecuente de la EII. Los pacientes con EII solo deberían recibir profilaxis en las situaciones comúnmente aceptadas (ingreso por enfermedad médica, necesidad de cirugía, . . .). La trombosis venosa asociada al uso de catéteres venosos centrales también se ha descrito como potencial causa de quilotórax y quilopericardio<sup>5</sup>, y la implantación de marcapasos, de forma excepcional, puede asociarse igualmente a trombosis y quilotórax.

Por tanto, aunque el aspecto del quilotórax es característico, siempre que aparece derrame pleural después de una trombosis venosa subclavia o yugular, debe incluirse en la sospecha clínica. (fig. 1)

## Bibliografía

1. Zabeck H, Muley T, Dienemann H, Hoffmann H. Management of chylothorax in adults: When is surgery indicated? *Thorac Cardiovasc Surg.* 2011;59:243-6.

2. Biewer ES, Zurn C, Arnold R, Glockler M, Schulte-Monting J, Schlensak C, et al. Chylothorax after surgery on congenital heart disease in newborns and infants -risk factors and efficacy of MCT-diet. *J Cardiothorac Surg.* 2010;5:127.
3. Law MA, McMahon WS, Hock KM, Zaccagni HJ, Borasino S, Alten JA. Balloon angioplasty for the treatment of left innominate vein obstruction related chylothorax after congenital heart surgery. *Congenit Heart Dis.* 2015;10:E155-63.
4. Magro F, Soares JB, Fernandes D. Venous thrombosis and prothrombotic factors in inflammatory bowel disease. *World J Gastroenterol.* 2014;20:4857-72.
5. Alkayed K, Plautz G, Gowans K, Rosenthal G, Soldes O, Qureshi AM. Chylopericardium and chylothorax: Unusual mechanical complications of central venous catheters. *Pediatr Int.* 2013;55:e4-6.

Pablo Álvarez Vega<sup>a,\*</sup>, Sergio Cadenas Menéndez<sup>a</sup>, Amparo Sánchez Serrano<sup>a</sup>, José Luis Fernández Sánchez<sup>a</sup>, María Josefa Martín Sánchez<sup>b</sup> y Marco López Zubizarreta<sup>a</sup>

<sup>a</sup> Servicio de Neumología, Complejo Asistencial Universitario de Salamanca, Salamanca, España

<sup>b</sup> Servicio de Radiodiagnóstico, Complejo Asistencial Universitario de Salamanca, Salamanca, España

\* Autor para correspondencia.

Correo electrónico: [pabloalvega@gmail.com](mailto:pabloalvega@gmail.com) (P. Álvarez Vega).

<http://dx.doi.org/10.1016/j.arbres.2016.06.011>

0300-2896/

© 2016 SEPAR. Publicado por Elsevier España, S.L.U. Todos los derechos reservados.