

Imagen Clínica

Actinomicosis pulmonar en forma de masa pectoral

Pulmonary Actinomycosis Presenting as Indurated Pectoral Mass

Ainoa Ugarte Ramos^{a,*}, Daniel Martínez Hernández^b y Jesús Aibar Gallizo^a

^a Servicio de Medicina Interna, Hospital Clínic, Barcelona, España

^b Servicio de Anatomía Patológica, Hospital Clínic, Barcelona, España

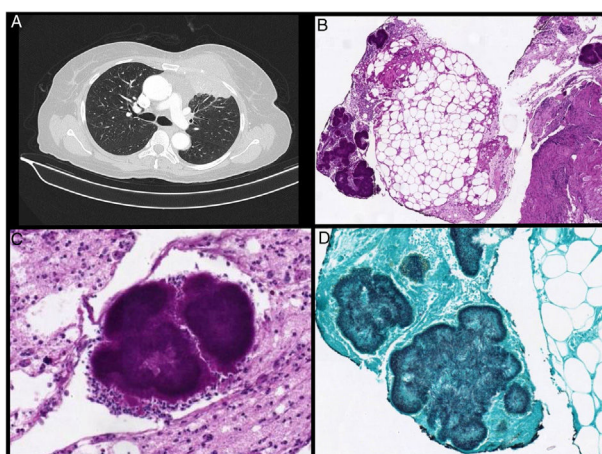


Figura 1. A) Gran masa en la pared torácica anterior izquierda que afecta a los músculos pectorales menor y mayor con consolidación parenquimatosa pulmonar subpleural subyacente. La lesión pulmonar presenta broncograma aéreo en su interior. B) Muestra histopatológica (40×) teñida con tinción de PAS en la que se evidencia un fragmento de tejido fibroadiposo con presencia de reacción inflamatoria mixta y gránulos actinomicóticos (colonias de *Actinomyces*). C) Imagen de un gránulo actinomicótico teñido con tinción de PAS, englobado por un infiltrado inflamatorio con abundantes leucocitos polimorfonucleares (400×). D) Muestra anatomopatológica procesada con tinción de plata metenamina que visualiza la presencia de filamentos de *Actinomyces* que se disponen en empalizada en la periferia del gránulo (400×).

Mujer de 59 años, fumadora de 10 cigarrillos/día, independiente para las actividades básicas de la vida diaria. Antecedentes personales de hipertensión arterial e infarto agudo de miocardio inferoposterior con stent en coronaria derecha. Consultó en urgencias de nuestro centro por presentar desde hacía 2 meses una masa indurada pectoral izquierda, fiebre elevada y síndrome constitucional con pérdida de peso (> 10 kg). En sala de medicina interna se solicitó una TC torácica que visualizó una consolidación en lóbulo superior izquierdo con una gran masa pectoral adyacente (fig. 1A). La punción directa de la masa no proporcionó material para estudio histopatológico, por lo que se procedió a biopsia quirúrgica que objetivó actinomicosis pulmonar (fig. 1 B-D). Se inició antibioticoterapia intravenosa con amoxicilina-clavulánico, presentando mejoría clínica franca.

La actinomicosis pulmonar es una infección crónica supurativa ocasionada por bacilos grampositivos del grupo *Actinomyces* que forman parte de nuestra flora habitual. Dado que la clínica y la radiología son inespecíficas, pudiendo sugerir un proceso neoplásico, el diagnóstico suele demorarse y habitualmente se obtiene por muestra anatomopatológica. El tratamiento de elección es penicilina o amoxicilina durante 6-12 meses.

No debe olvidarse la actinomicosis como etiología de neumonías atípicas en inmunocompetentes^{1,2}.

Bibliografía

- Mani RK, Mishra V, Singh PK, Pradhan D. Pulmonary actinomycosis: A clinical surprise! BMJ Case Rep. 2017, <http://dx.doi.org/10.1136/bcr-2016-218959>.
- Msougar Y, Fenane H, Maida M, Benosman A. The multiple thoracic actinomycosis in immunocompetent subjects. Pan Afr Med J. 2013;16:59, <http://dx.doi.org/10.11604/pamj.2013.16.59.1753>.

* Autor para correspondencia.
Correo electrónico: ugarte@clinic.cat (A. Ugarte Ramos).