

Síndrome platipnea-ortodeoxia cardiaco: una causa «misteriosa» de hipoxemia



Cardiac platypnea-orthodeoxia syndrome: A «mysterious» cause of hypoxemia

Sr. Director:

El síndrome platipnea-ortodeoxia (SPO) consiste en la aparición o empeoramiento de hipoxemia, en relación con la posición erecta, y que mejora o desaparece en decúbito¹. Con frecuencia se acompaña de disnea. Este síndrome se debe habitualmente a un foramen oval permeable, *shunt* intravascular pulmonar o alteraciones graves de la relación ventilación/perfusión. Presentamos 5 casos poco frecuentes de SPO de origen cardiaco, de presentación en pacientes ancianos, con relación a un foramen oval permeable que probablemente pasó desapercibido hasta que un episodio intercurrente (cirugía abdominal o elongación aórtica) condicionó la presentación del cuadro clínico, que puede tener un curso de años o presentarse en meses de forma relativamente aguda.

Todos los pacientes tenían más de 70 años (tabla 1), sin antecedentes de interés, con la excepción de un paciente que había tenido un accidente cerebrovascular (ACV) 2 años antes, y otro paciente que había sido intervenido recientemente de cirugía abdominal. Los 5 pacientes consultaron por disnea de aparición reciente, la exploración física y las determinaciones analíticas fueron normales, salvo hipoxemia en todos ellos, que vio condicionada por el ortostatismo. La tomografía computarizada de tórax con contraste (angio-TAC) no evidenció malformaciones arteriovenosas, ni émbolos, ni alteraciones en el parénquima pulmonar. La silueta cardiaca fue normal, y en 4 de ellos se objetivó una marcada dilatación de aorta ascendente y descendente. La ecocardiografía transtorácica inicial, sin contraste, mostró alteraciones sutiles valoradas una vez conocido el diagnóstico. La exploración funcional respiratoria, incluido difusión de monóxido de carbono (DLCO), fue normal. Una vez que se pudo relacionar la hipoxemia y desaturación con el ortostatismo, que variaba en un paciente desde el 93% en decúbito al 62% sentado (tabla 1), se realizaron ecocardiografías transefágicas con administración de suero salino agitado (fig. 1), objetivando en todos los paciente un foramen oval permeable con aneurisma del tabique

Tabla 1
Descripción clínica y tratamiento de los pacientes incluidos en la serie

Paciente	Edad	Sexo	Clínica y SpO ₂ (%)	Desencadenante anatómico (mm)	Tratamiento
1	79	V	Disnea (90-82) 1 ACV	Dilatación raíz aórtica (48)	Cierre percutáneo
2	78	M	Disnea (96-85)	Dilatación raíz aórtica (45)	Cierre percutáneo
3	83	M	Disnea (93-62)	Dilatación raíz aórtica (45)	Cierre percutáneo
4	79	M	Disnea (89-60)	Dilatación raíz aórtica (46)	Cirugía
5	71	V	Disnea (92-80)	Cirugía abdominal alta	Fallecido súbitamente en espera de cierre percutáneo

ACV: accidente cerebrovascular; M: mujer; SpO₂: saturación de oxígeno de la hemoglobina en posición decúbito y en ortostatismo; V: varón.

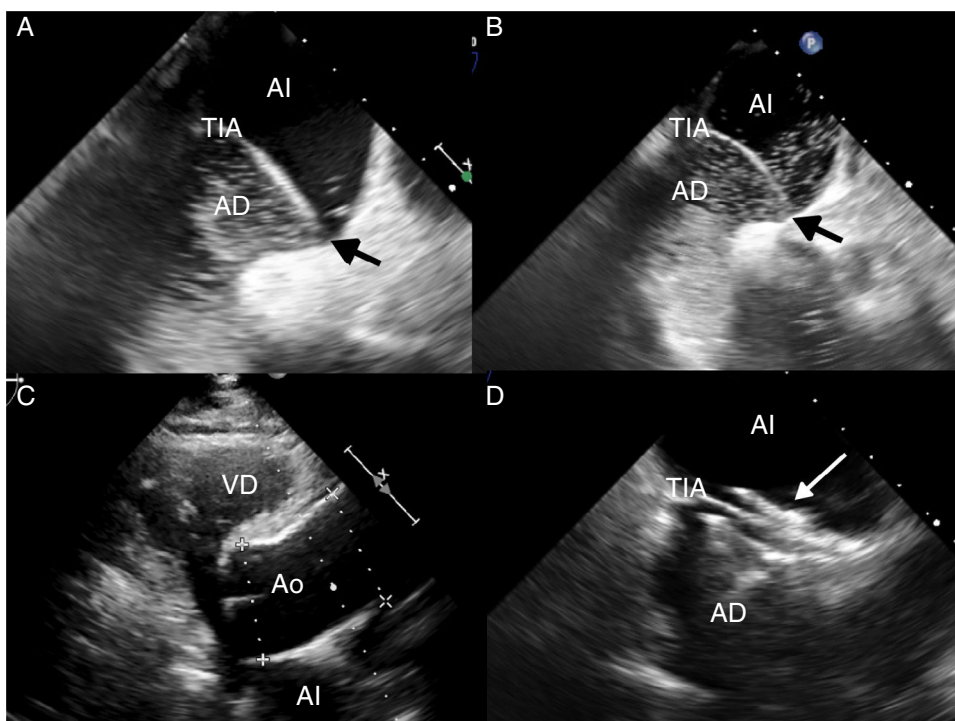


Figura 1. A) Ecocardiograma transefágico con contraste (suero salino agitado) en decúbito, que muestra paso de escasas burbujas desde aurícula derecha (AD) a aurícula izquierda (AI) por el foramen oval permeable (flecha negra), favorecido por el desplazamiento hacia la izquierda del tabique interauricular (TIA). B) Ecocardiograma transefágico con contraste practicado en posición sentada. Se aprecia paso de burbujas en mayor cantidad reflejando el aumento del *shunt* derecha-izquierda. C) Ecocardiograma transtorácico que muestra la marcada dilatación de la raíz aórtica (Ao), condición anatómica asociada a la platipnea-ortodeoxia. D) Ecocardiograma transefágico que muestra el dispositivo de cierre (flecha blanca) del FOP.

interauricular y paso precoz masivo de microburbujas a aurícula izquierda con el ortostatismo, que disminuía al tumbarse al paciente. Una vez confirmado el diagnóstico, se indicó tratamiento antiagregante con aspirina y cierre percutáneo del foramen oval permeable, que se pudo realizar en 3 pacientes. En un paciente fue necesario el cierre quirúrgico y otro falleció súbitamente en espera del procedimiento. Al mes de cierre del foramen oval, la SpO₂ era del 96-98% en supino y del 97-98% sentado.

El SPO cardiaco es una causa poco frecuente de hipoxemia². Sin embargo, su conocimiento es de interés porque produce cuadros clínicos de hipoxemia variable de difícil interpretación, y puede ser causa de importantes secuelas producidas por embolismos paradójicos con relación a ACV isquémicos. Además, el tratamiento es relativamente sencillo, consiguiendo normalmente la curación. En nuestros pacientes, la presentación del cuadro con hipoxemias significativas, que inicialmente no se relacionaron con la posición del paciente y que no se corregían con oxígeno, dirigió la investigación clínica hacia un *shunt* anatómico, planteando el diagnóstico diferencial entre una malformación vascular pulmonar (en la que también se puede producir el fenómeno de platipnea-ortodeoxia), trastorno de ventilación/perfusión grave o *shunt* intracardiaco. Descartadas las causas pulmonares con el angio-TAC y el estudio de función pulmonar, que se realizaron en todos los pacientes, únicamente un *shunt* intracardiaco podría explicarla. Para identificar el *shunt*, un ecocardiograma en decúbito sin contraste puede no detectar este síndrome, y ser necesario un ecocardiograma con el paciente sentado, con contraste y, preferiblemente, transesofágico, que fácilmente demuestra un paso precoz masivo de microburbujas a aurícula izquierda³. La sensibilidad de esta técnica puede aumentar observando el paso de contraste al final de una maniobra de Valsalva. Este *shunt* se produce a través de un foramen oval permeable con presiones normales en cavidades derechas, y dependiendo de sus características anatómicas se puede indicar un cierre quirúrgico o percutáneo del mismo.

Aunque el foramen oval es un defecto cardiaco congénito, los pacientes permanecieron asintomáticos durante más de 70 años. Normalmente el foramen oval se asocia a un mínimo o nulo *shunt* izquierda-derecha, por lo que el desarrollo del *shunt* derecha-izquierda de significativa cuantía se debe de explicar por una anomalía adquirida. Para que se produzca el SPO cardiaco deben de coexistir un componente anatómico en forma de comunicación interauricular y otro funcional que produce deformidad del septo auricular condicionando un cambio de dirección del flujo del *shunt* con la posición ortostática⁴. Tiene lugar en pacientes con foramen oval permeable que cursa de forma asintomática hasta que,

habitualmente por una dilatación de la aorta ascendente, cambia la disposición del flujo de la cava inferior que se dirige directamente al foramen oval permeable (defecto del *septum secundum*) en ortostatismo, lo que condiciona que desplace al *septum primum* permitiendo la entrada de sangre no oxigenada en la aurícula izquierda⁵.

En cuanto al tratamiento, se recomienda el cierre percutáneo del foramen oval, con el fin de evitar el *shunt* derecha izquierda, y con ello las desaturaciones y disnea que se producen en posición ortostática¹. El tratamiento con antiagregantes, indicado en la prevención del ACV en pacientes con foramen oval permeable y un accidente isquémico previo, no conseguiría ese objetivo.

Como conclusión, el foramen oval permeable es frecuente en la población general y, habitualmente, carece de significado clínico. Sin embargo, puede asociarse a embolismo paradójico, con ACV y, excepcionalmente, al SPO cardiaco. Solo con una alta sospecha clínica en casos de hipoxemia, y disnea variable y misteriosa, puede llevarnos al diagnóstico, y ofrecer un tratamiento habitualmente curativo.

Bibliografía

1. Akin E, Krüger U, Braun P, Stroh E, Janicke I, Rezwanian R, et al. The platypnea-orthodeoxia syndrome. *Eur Rev Med Pharmacol Sci.* 2014;18:2599-604.
2. Soriano CJ, Balaguer JR, Lluch A, Pérez-Boscá JL, Pomar F, Sánchez J, et al. Right-to-left interatrial shunt despite normal pulmonary artery pressure. Anatomical implications. *Int J Cardiol.* 2006;18:422-4.
3. Hegland DD, Kunz GA, Harrison JK, Wang A. Clinical problem-solving. A hole in the argument. *N Engl J Med.* 2005;353:2385-90.
4. Cheng TO. Mechanisms of platypnea-orthodeoxia: What causes water to flow uphill? *Circulation.* 2002;105:e47.
5. Bertaux G, Eicher JC, Petit A, Dobsák P, Wolf JE. Anatomic interaction between the aortic root and the atrial septum: A prospective echocardiographic study. *J Am Soc Echocardiogr.* 2007;20:409-14.

Cristina Sabater Abad^{a,*}, Gustavo Juan Samper^a,
Rafael Payá Serrano^b, José Leandro Pérez Boscá^b,
Mercedes Ramón Capilla^a y Estrella Fernandez Fabrellas^a

^a Servicio de Neumología, Consorcio Hospital General Universitario de Valencia, Valencia, España

^b Servicio de Cardiología, Consorcio Hospital General Universitario de Valencia, Valencia, España

* Autor para correspondencia.

Correo electrónico: sabaterabadcristina@gmail.com
(C. Sabater Abad).

<http://dx.doi.org/10.1016/j.arbres.2016.02.003>

Fuga de aire prolongada, tras una reducción de volumen pulmonar con válvula que requirió lobectomía



Long-standing air-leak after valve lung volume reduction necessitating lobectomy

Sr. Director:

La reducción del volumen pulmonar con válvula (LVR) es una técnica cada vez más empleada en algunos pacientes con enfisema grave. Los perfiles de seguridad y de eficacia de esta técnica son buenos; sin embargo, los pacientes pueden desarrollar complicaciones graves y no responder al tratamiento, incluso los que se consideran candidatos adecuados.

Presentamos el caso de una mujer de 60 años de edad, con enfermedad pulmonar obstructiva crónica (EPOC) en estadio IV, disnea intensa durante el ejercicio e insuficiencia respiratoria no hiper-cápnica. Las pruebas de función pulmonar (PFP) mostraron una grave obstrucción del flujo aéreo (FEV₁: 0,57 l, 24% del valor previsto [vp]) e hiperinsuflación (RV: 334% del vp y FRC: 274% del vp). La evaluación radiológica reveló un enfisema heterogéneo bilateral avanzado, con predominancia en el lóbulo superior. La instauración de un tratamiento médico optimizado y la rehabilitación pulmonar no lograron una mejoría clínica.

La paciente rechazó someterse a una intervención quirúrgica de reducción del LVR debido a la irreversibilidad de esta técnica, por lo que se evaluó la posibilidad de efectuar una LVR endoscópica. El escáner de ventilación/perfusión confirmó gran heterogeneidad de la ventilación/perfusión, con hipoperfusión bilateral de los