

# Trombosis ventricular derecha y embolismo pulmonar asociados a derivación peritoneo-venosa (Le Veen). Diagnóstico por ecocardiografía transesofágica

V. Gil Suay, J.J. Soler, V. Miró\*, D. Nauffal, R. Menéndez y J. Sotillo\*

Servicios de Neumología y \*Cardiología. Hospital Universitario La Fe. Valencia.

La trombosis venosa central (TVC) y el embolismo pulmonar (EP) son complicaciones que han sido relacionadas previamente con el empleo de derivaciones peritoneo-venosas (Le Veen). La TVC suele desarrollarse alrededor del extremo proximal del catéter; cursa con una clínica variada y requiere, habitualmente, confirmación diagnóstica mediante estudio venográfico.

Presentamos un caso clínico de TVC, asociada a EP, con trombo situado en la cavidad ventricular derecha (distalmente a la punta del catéter), y cuyo diagnóstico y seguimiento se realizó mediante ecografía transesofágica en modo bidimensional.

**Palabras clave:** Derivación peritoneo-venosa. Trombosis ventricular. Embolismo pulmonar. Ecocardiografía transesofágica.

*Arch Bronconeumol* 1996; 32: 40-42

Las derivaciones peritoneo-venosas, introducidas inicialmente por Le Veen en 1974, han demostrado ser eficaces en el manejo paliativo de pacientes con ascitis refractaria al tratamiento convencional. A pesar de sus beneficios, la técnica no está exenta de graves complicaciones entre las que se incluyen la presencia de sepsis, cuadros de coagulación intravascular diseminada, fallo cardíaco, obstrucción parcial o completa del sistema de drenaje y trombosis venosa central (TVC)<sup>1</sup>. Esta última complicación, cuya presencia se ha descrito en algo más del 23% de los casos<sup>2</sup>, suele producirse generalmente alrededor de la desembocadura venosa central del catéter y para su

Right ventricular thrombosis and pulmonary embolism associated with venous-peritoneal derivation (Le Veen). Diagnosis by transesophageal echocardiography

Central venous thrombosis (CVT) and pulmonary embolism (PE) are complications that have been reported in association with the use of venous-peritoneal shunts (Le Veen). CVT usually develops around the proximal end of the catheter; the clinical course is varied and usually requires venous imaging to confirm the diagnosis.

We present a case of CVT associated with PE, in which the thrombus was located in the right ventricular cavity (distal to the catheter tip). Two-dimensional transesophageal echocardiography was used for diagnosis and follow-up.

**Key words:** Venous-peritoneal derivation. Ventricular thrombosis. Pulmonary embolism. Transesophageal sonogram of the heart.

diagnóstico tradicionalmente requiere shuntografía y/o venografía. Presentamos a continuación un caso clínico de trombosis ventricular derecha, situada distalmente a la punta central del catéter peritoneo-venoso, que se asoció a embolismo pulmonar (EP), y cuyo diagnóstico fue realizado mediante ecocardiografía transesofágica (ETE).

## Caso clínico

Varón de 54 años de edad que acudió a nuestro hospital, el 2 de febrero de 1992, por presentar de forma brusca dolor precordial y disnea intensa en reposo. El cuadro clínico había comenzado 10 días antes de su ingreso, manifestándose sólo con escasa sensación disneica al esfuerzo. Entre sus antecedentes personales destacaba la presencia de cirrosis hepática etílica con frecuentes descompensaciones hidrópicas, motivo por el cual en julio de 1991 se le realizó una derivación peritoneo-cava (LeVeen); con ello, la ascitis desapareció. Las pruebas funcionales respiratorias y la gasome-

Correspondencia: Dr. V. Gil Suay.  
Servicio de Neumología. Hospital Universitario La Fe.  
Avda. Campanar, 21. Valencia.

Recibido: 20-2-95; aceptado para su publicación: 7-3-95.

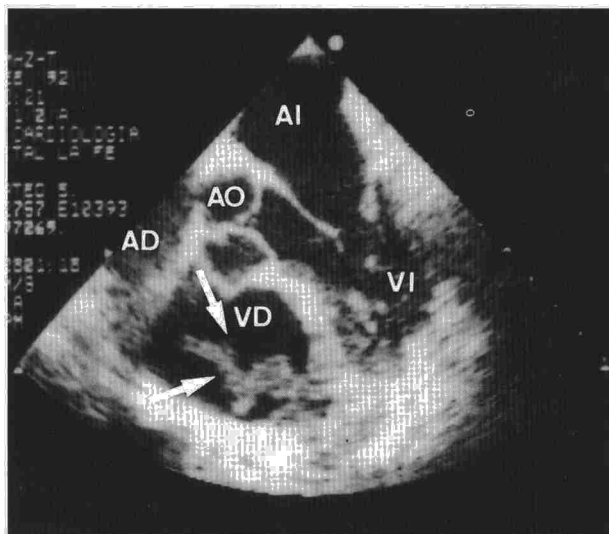


Fig. 1. Ecocardiografía transefágica perteneciente al momento del diagnóstico (febrero de 1992). Se aprecia trombo en ventrículo derecho (flechas), anclado a la pared anterolateral, de 3,9 x 2,0 cm de tamaño. VD: ventrículo derecho. VI: ventrículo izquierdo. AD: aurícula derecha. AI: aurícula izquierda. AO: aorta.

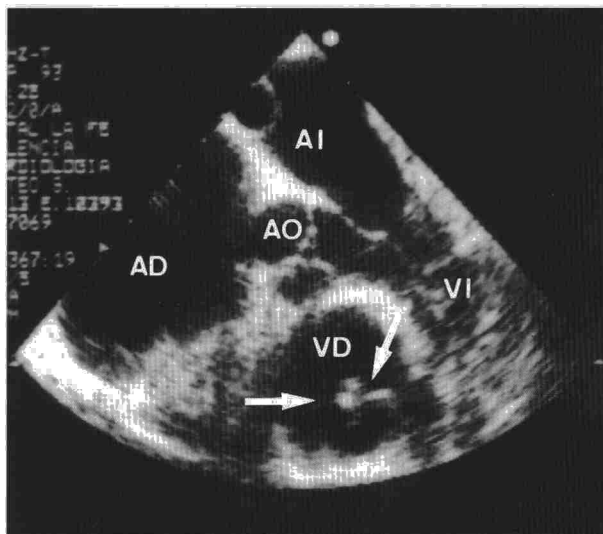


Fig. 2. Ecocardiografía transefágica realizada a los 18 meses de haber iniciado el tratamiento anticoagulante. Se observa una sensible reducción del tamaño del trombo (flechas), que ahora mide 1,6 x 1,2 cm. VD: ventrículo derecho. VI: ventrículo izquierdo. AD: aurícula derecha. AI: aurícula izquierda. AO: aorta.

tría arterial en reposo practicadas entonces resultaron ser normales. Fumador de 2 cigarrillos puros al día, refería haber padecido, 10 años antes del evento actual, una tuberculosis pulmonar, correctamente tratada, que como única secuela dejó lesión cicatricial parenquimatosa; en octubre de 1991 fue diagnosticado de hernia discal con cistalgia resuelta finalmente con tratamiento conservador. A su ingreso el paciente presentaba cianosis en mucosas y disnea de reposo. La frecuencia respiratoria era de 28 respiraciones por minuto, la frecuencia cardíaca de 105 latidos por minuto y la tensión arterial de 115/80 mmHg. Del resto de exploración física únicamente destacamos la presencia de hepatomegalia no dolorosa, de 3 cm de tamaño por debajo del reborde costal. No se evidenció esplenomegalia ni ascitis. Entre los datos analíticos sobresalía la existencia de trombopenia (66.000 plaquetas/ $\mu$ l), bilirrubina total de 1,4 mg, fundamentalmente a expensas de su forma no conjugada, LDH de 244 U/l, fosfatasa alcalina de 129 U/l y GGT de 205 U/l, el índice de Quick era del 79% y el tiempo parcial de tromboplastina de 23 seg, hallazgos todos ellos atribuibles a su hepatopatía de base. El resto de la analítica resultó ser normal. La gasometría arterial respirando aire ambiente a su ingreso presentaba un pH de 7,36, con una PaCO<sub>2</sub> de 37 mmHg y una PaO<sub>2</sub> de 49 mmHg. El ECG era normal, mientras que la radiografía de tórax evidenciaba tractos fibrosos en ambos lóbulos superiores con discreta pérdida de volumen; el catéter de Le Vein estaba situado a la entrada de la aurícula derecha.

Ante la sospecha inicial de EP se practicó gammagrafía de ventilación/perfusión pulmonar que se clasificó como de alta probabilidad para EP al mostrar la existencia de defectos de perfusión completos en dos segmentos de la base pulmonar derecha, con ventilación normal en dicha zona. La posterior flebografía del miembro superior derecho evidenció un sistema venoso normal hasta vena cava superior. Una primera ecocardiografía transtorácica (ETT) no visualizó la existencia de posibles trombos en aurícula derecha, la presión sistólica estimada en arteria pulmonar fue de 35-40 mmHg. El eco-Doppler de miembros inferiores resultó ser negativo para trombosis venosa profunda. Se practicó entonces una angiografía pulmonar digital que puso de ma-

nifiesto reflujo de contraste por vena ácigos y cava inferior, consiguiendo un pobre relleno del árbol vascular pulmonar que no permitió visualizar signos de EP. En este momento se realizó un estudio funcional respiratorio que demostró una moderada disminución de la capacidad de difusión del monóxido de carbono (DLCO<sub>SB</sub> del 72%) y la presencia de una derivación fisiológica aumentada (16,5%) con una derivación anatómica normal (4%), espacio muerto ligeramente aumentado (V<sub>D</sub>/V<sub>T</sub> del 128%), diferencia alveoloarterial de oxígeno aumentada (45,3 mmHg) e hipoxemia arterial en reposo acentuada (PaO<sub>2</sub>: 61,3 mmHg), todo ello compatible con EP. Una nueva gammagrafía de perfusión pulmonar volvió a demostrar la persistencia de los defectos de perfusión mencionados, ante lo cual se realizó una segunda ecocardiografía, en esta ocasión ETE, que puso de manifiesto un trombo móvil en ventrículo derecho anclado en la pared anterolateral, ocupando la cavidad ventricular y prolapsando en el tracto de salida a través de la válvula pulmonar (fig. 1), dilatación auricular derecha y presencia de catéter en la desembocadura de la vena cava superior y aurícula derecha. La presión arterial seguía estimándose en 35-40 mmHg. Ante la negativa del paciente a recibir terapéutica fibrinolítica o manipulación quirúrgica, iniciamos tratamiento anticoagulante con heparina sódica y posteriormente con dicumarínicos orales. A los 18 meses de seguimiento con ETE repetidas, se evidencia una sensible reducción del tamaño del trombo intracavitario (fig. 2), perpetuándose, no obstante, una hipertensión arterial pulmonar sistólica de 50-55 mmHg. Los defectos gammagráficos no han experimentado cambios relevantes; sin embargo, se ha producido un deterioro gasométrico lento y progresivo (PaO<sub>2</sub> actual de 52 mmHg, PaCO<sub>2</sub> de 35 mmHg), probablemente secundario a microembolias de repetición o quizá a la propia hipertensión pulmonar, y que ha hecho necesario administrar oxigenoterapia crónica domiciliar.

## Discusión

La TVC se ha mostrado como una de las complicaciones más serias y frecuentes de las derivaciones



peritoneo-venosas. Foley et al<sup>2</sup>, en una revisión de 47 pacientes con ascitis secundaria a hepatopatía tratados con derivaciones peritoneo-venosas, encontraron dicha complicación en el 23,4% de sus enfermos, tres de los cuales asociaron EP (6,4%).

En la génesis del trombo venoso se han implicado algunos factores procoagulantes, derivados del propio líquido ascítico<sup>3</sup>, y en mayor medida factores de índole mecánica relacionados con la punta del catéter, que a través de pequeñas lesiones en la íntima venosa facilitarían el desarrollo y posterior anidamiento trombótico<sup>4</sup>. Este fenómeno condiciona la localización del futuro trombo, que suele desarrollarse alrededor del extremo proximal de la derivación, produciendo obstrucciones más o menos severas de la vena cava superior o sus afluentes inmediatos<sup>4</sup>. Sin embargo, en nuestro enfermo, el trombo se desarrolló curiosamente en el ventrículo derecho, una zona distal a la punta del catéter, que como describimos anteriormente se encontraba situada en la unión de la vena cava superior con la aurícula derecha. Desconocemos el mecanismo a través del cual se produjo la formación de dicho trombo a una cierta distancia de su localización más probable; quizá una malposición o un desplazamiento previo pudo haber ocasionado lesiones en la pared ventricular sobre las cuales anidara el proceso trombótico ulterior.

La presentación clínica de la TVC en este tipo de derivaciones, aunque variable, suele manifestarse por recurrencia de la ascitis, tumefacción del miembro superior, síndrome de vena cava superior o EP<sup>2</sup>. Cuando se sospecha, y en aquellos casos de ascitis recurrente, el proceso diagnóstico suele incluir una shuntografía para identificar la oclusión distal del catéter y descartar posibles malfuncionamientos de la válvula; cuando existe obstrucción, se realiza en segunda instancia una flebografía para determinar la localización y extensión del proceso trombótico. En las ocasiones donde no se produce recurrencia ascítica, y la clínica sólo traduce tumefacción o sospecha de EP la flebografía debe realizarse inicialmente. La gammagrafía de ventilación/perfusión está indicada para descartar la presencia de EP asociada. En nuestro paciente esta última prueba demostró la presencia de EP; sin embargo, ni la flebografía ni la angiografía digital confirmaron la existencia del trombo, probablemente por localizarse en la cavidad ventricular derecha. La ETT, en general, permite establecer signos indirectos de EP, tales como dilatación de cavidades derechas o signos de hipertensión pulmonar, e incluso visualizar directamente trombosis intracavitarias. Sin embargo, tiene limitaciones importantes en cerca del 20-30% de los casos<sup>5</sup>, atribuibles generalmente a deformidades del tórax, obesidad, enfisema

pulmonar o ventilación mecánica. La ETE, en su modo bidimensional, ofrece una mayor resolución para la visualización directa de las arterias pulmonares centrales, y por ello ha sido utilizada recientemente en el diagnóstico de EP<sup>5-7</sup>. Entre sus ventajas, en relación a las otras técnicas diagnósticas utilizadas en el EP, incluida la angiografía, destaca la posibilidad de visualizar directamente el trombo, informar acerca de su tiempo de evolución, y conseguir un diagnóstico efectivo y rápido, incluso en la cama de enfermos críticos<sup>6,7</sup>. En caso de sospecha clínica de EP, la visualización del trombo permite no demorar el inicio de la terapéutica trombolítica y monitorizar su resolución o progresión en sucesivas sesiones. En nuestro caso, esta técnica fue la clave para el diagnóstico, aun cuando la trombosis no se localizó en las arterias pulmonares centrales, sino en el ventrículo derecho. En función de esta experiencia creemos justificado realizar ETE en aquellos pacientes con catéteres venosos centrales, en los cuales exista sospecha o EP demostrado, con flebografía previa normal.

En relación a la actitud terapéutica en este tipo de trombos intracavitarios derechos, el consenso internacional no es generalizado. Según un metaanálisis realizado por Kinney y Wright<sup>8</sup>, la probabilidad estimada de supervivencia en pacientes tratados con heparina, fibrinolíticos (urocinasa o estreptocinasa), embolectomía y no tratados se sitúa en el 0,70, 0,62, 0,62 y 0,19, respectivamente.

#### BIBLIOGRAFÍA

- Bernhoft RA, Pellegrini CA, Lawrence WW. Peritoneovenous shunt for refractory ascites. *Arch Surg* 1982; 117: 631-635.
- Foley WJ, Elliot JP, Smith RF, Reedy DJ, Lewis JW, Hageman JH. Central venous thrombosis and embolism associated with peritoneovenous shunts. *Arch Surg* 1984; 119: 713-719.
- Philips LL, Rodgers JB. Procoagulant activity of ascitic fluid in hepatic cirrhosis: in vivo and in vitro. *Surgery* 1979; 86: 714-721.
- Smadja C, Tridard D, Franco D. Recurrent ascites due to central venous thrombosis after peritoneojugular (Le Veen) shunt. *Surgery* 1986;100: 535-540.
- Nixdorff U, Erbel R, Drexler M, Meyer J. Detection of thromboembolus of the right pulmonary artery by transesophageal two-dimensional echocardiography. *Am J Cardiol* 1988; 61: 489-490.
- Patel JJ, Chandrasekaran K, Maniet AR, Ross JJ, Weiss RL, Guidotti JA. Impact of the incidental diagnosis of clinically unsuspected central pulmonary artery thromboembolism in treatment of critically ill patients. *Chest* 1994; 105: 986-990.
- Ritto D, Sutherland GR, Samuel L, Flapan A, Shaw TRD. Role of transesophageal echocardiography in diagnosis and management of central pulmonary artery thromboembolism. *Am J Cardiol* 1993; 71: 1.115-1.118.
- Kinney EL, Wright RJ. Efficacy of treatment of patients with echocardiographically detected right-sided heart thrombi: a meta-analysis. *Am Heart J* 1989; 118: 569-573.