

Neumorreducción en el tratamiento del enfisema: resultados preliminares

G. Juan*, C. Pérez*, J.M. Galbis**, A. Arnau**, M. Ramón* y A. Cantó**

Servicios de *Neumología y **Cirugía Torácica. Hospital General Universitario de Valencia.

Se presentan los resultados de las primeras 3 neumorreducciones que se han realizado en nuestro hospital como tratamiento paliativo del enfisema pulmonar. Se reseco el tercio superior del LSD y parte del medio en 2 pacientes y se hizo lobectomía superior derecha en el otro. Se utilizó auto-sutura recubierta de goretex, se hizo pleurodesis con talco del tercio superior del hemitórax y se colocaron drenajes con aspiración a -5 cmH₂O. Se resalta lo evolucionados que estaban los pacientes y los buenos resultados obtenidos en cuanto a mortalidad, estancia hospitalaria y mejoría funcional y clínica. Se propone considerar la mejoría que produce la neumorreducción, cuando se valore funcionalmente un paciente con cáncer, si la zona a reseca es enfisematosa.

Palabras clave: Neumorreducción. Tratamiento del enfisema. Valoración funcional en la cirugía de resección pulmonar.

Arch Bronconeumol 1997; 33: 418-421

Introducción

El enfisema es una enfermedad progresiva e invalidante que incluida dentro del concepto más amplio de enfermedad pulmonar obstructiva crónica (EPOC) supone la cuarta causa de muerte en España. Hasta ahora sólo el tratamiento preventivo evitando el consumo de tabaco y en estadios finales el trasplante pulmonar consiguen variar de manera importante la evolución de la enfermedad. El tratamiento estándar con broncodilatadores, esteroides, fisioterapia, oxigenoterapia, etc., aunque eficaz, tiene un impacto limitado en la calidad de vida y supervivencia de estos pacientes (EPOC y fundamentalmente enfisema), y en la mayoría de ellos progresa la enfermedad hasta invalidarlos y ocasionarles finalmente la muerte¹.

Por ello y ya hace tiempo, se han hecho varios intentos quirúrgicos para corregir la alteración mecánica que produce el enfisema. El más significativo y precursor de

Lung volume reduction for emphysema: preliminary findings

The results of the first three pulmonary reduction operations performed at our hospital for the palliative treatment of pulmonary emphysema are described. The upper third of the upper right lobe and part of the middle lobe were resected in two patients. An upper right lobectomy was performed on the third. Goretex coated autosutures were used and pleurosis was performed with talcum on the upper third of the hemithorax. Drains with -5 cmH₂O suction were inserted. We emphasize the advance stage of disease of the three patients and the good outcomes observed in terms of survival, hospital stay and improvement in lung function and symptoms. We discuss the functional improvement resulting from lung reduction in cancer patients if the resected area is emphysematous.

Key words: Lung reduction. Emphysema, treatment. Lung function assessment after resection.

la neumorreducción fue el de Brantigan y Mueller en 1955², que por la alta mortalidad del procedimiento hizo que cayera en descrédito y se dejase de usar, a pesar de que muchos pacientes mejoraban. Finalmente, en 1993 Cooper³ introduce con éxito la técnica de reducción pulmonar como tratamiento del enfisema.

En nuestro hospital hemos empezado a aplicar esta técnica hace 4 meses. Los primeros resultados son los que detallamos a continuación.

Observación clínica

Caso 1

Paciente de 76 años con antecedentes de enfisema pulmonar controlado en otro hospital y que a pesar del tratamiento médico exhaustivo tenía basalmente disnea a mínimos esfuerzos con repetidos ingresos hospitalarios (no disponemos de exploración funcional respiratoria previa). En el alta del último ingreso, respirando aire ambiente, tenía una gasometría de PaO₂ 51 mmHg, PaCO₂ 55 mmHg, pH 7,38. Ingresa por reagudización de la disnea que se hace de reposo debido a haberse complicado con un neumotórax. Se interviene a los 10 días del ingreso, practicándose resección pulmonar con auto-sutura cubierta de goretex de la región apical del LSD y parte

Correspondencia: Dr. G. Juan.
Servicio de Neumología. Hospital General Universitario de Valencia.
Tres Cruces, s/n. 46014 Valencia.

Recibido: 3-2-97; aceptado para su publicación: 12-2-97.

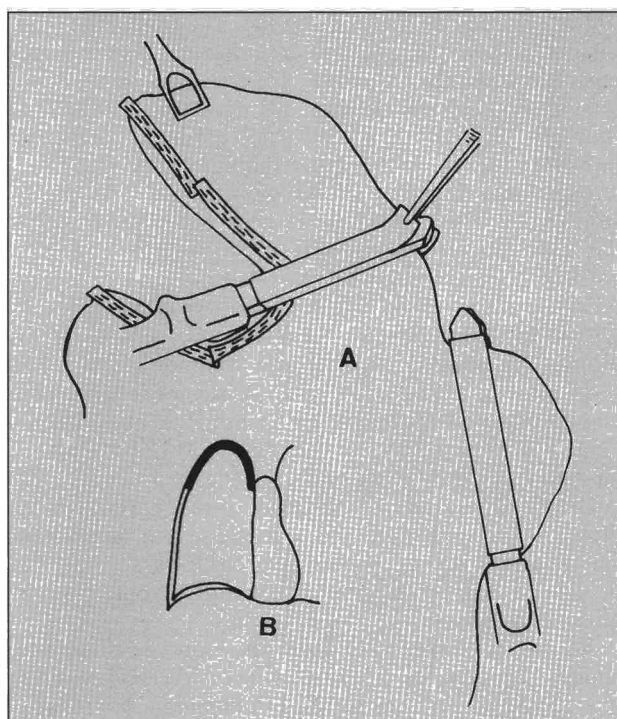
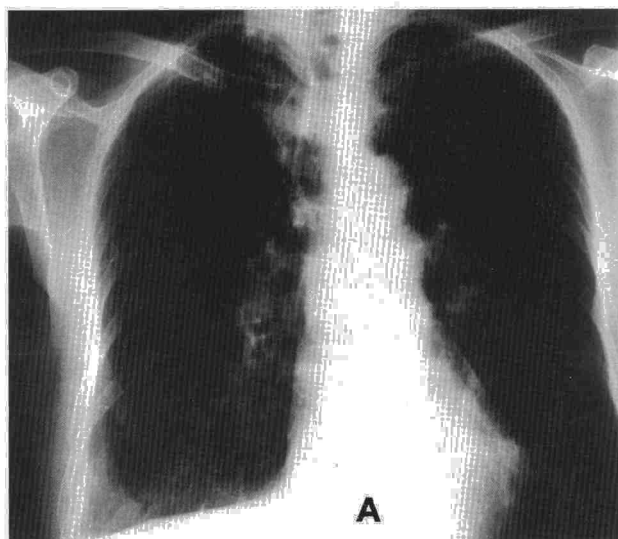


Fig. 1. A: resecciones pulmonares en el primer paciente. B: en negro zona de pleurodesis.

del medio (fig. 1A), consiguiéndose posteriormente la reexpansión pulmonar. La zona resecada estaba más insuflada que el resto del pulmón y con algunas bullas de menos de 3 cm. Se practicó pleurodesis química con talco sólo en el tercio superior del hemitórax (fig. 1B) y se colocaron dos drenajes con aspiración a -5 cmH₂O. Una radiografía de tórax de un año antes mostraba severos signos de hiperinsuflación (fig. 2A), mientras que la de control después de la intervención muestra una disminución del aplanamiento diafragmático y menor hiperinsuflación (fig. 2B). Se consiguió extubar al paciente en el quirófano, siguiendo una evolución favorable. Los drenajes



se retiraron a los 7 días, consiguiéndose una reexpansión pulmonar completa. Se dio de alta a los 10 días de la intervención y a los 2 meses el paciente ha mejorado clínicamente (índice transicional de disnea +2)⁴ y funcionalmente (gasometría arterial respirando aire ambiente: PaO₂ 63 mmHg, PaCO₂ 44 mmHg, pH 7,39). La espirometría actual, que no la podemos comparar, ya que no tenemos datos del preoperatorio, es de FEV₁ 1.030 ml (43%), FVC 2.230 ml (72%), DLCO 3,38 ml/min/mmHg (42%), VR 2.321 ml (117%), TLC 4.725 ml (107%).

Caso 2

Paciente de 72 años con enfisema pulmonar controlado en nuestra consulta los últimos 7 años. Basalmente y después de tratamiento broncodilatador tenía disnea a mínimos esfuerzos que interfería gravemente en su vida. La radiografía de tórax presentó severos signos de hiperinsuflación. Gammagrafía pulmonar: afectación de la ventilación y perfusión irregular, aunque mayor en ambos lóbulos superiores, sobre todo el derecho (2% de todo el pulmón). Exploración funcional respiratoria: FEV₁ 819 ml (31%), FVC 1.650 ml (47%), TLC 6.600 ml (157%), VR 4.510 ml (152%), PIM 37 cmH₂O, PEM 73 cmH₂O. Desde hacía un año se había detectado un nódulo de 3 cm de diámetro en LSD, que dada la situación funcional se había desestimado resecarlo. Sin embargo y con la idea de además de extirpar el nódulo, practicar una neumorreducción, se intervino resecando todo el lóbulo. El paciente evolucionó bien, pudiéndose extubar en quirófano, un día en UCI, 2 días con drenajes y a los 7 días se dio de alta del hospital. El nódulo fue un adenocarcinoma y el resto del lóbulo estaba constituido por pulmón enfisematoso con algunas bullas menores de 2 cm de diámetro. A los 2 meses de la intervención el paciente tiene disnea sólo a grandes esfuerzos (índice transicional de disnea +3) y los cambios en la exploración funcional más significativos fueron: FEV₁ 1.050 ml (29% de incremento) y PIM 50 cmH₂O (35% de incremento), PEM 87 cmH₂O (sin cambios significativos).

Caso 3

Paciente de 66 años, controlado en nuestra consulta por enfisema pulmonar desde hace 8 años. A pesar de no fumar, tra-

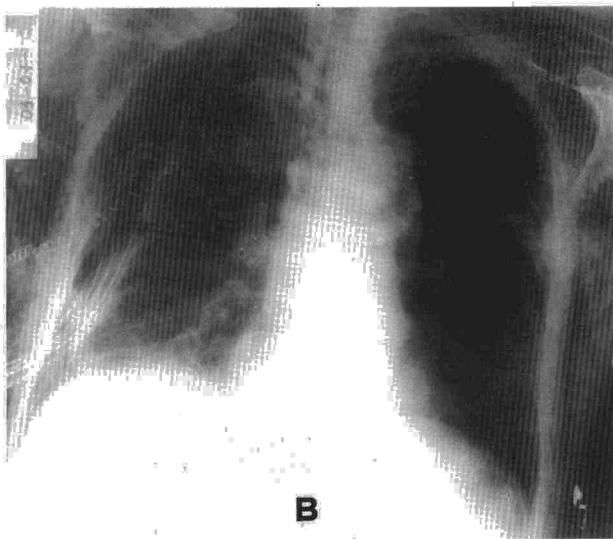


Fig. 2. A: radiografía de tórax del primer paciente antes de la neumorreducción. Obsérvese la severa hiperinsuflación. B: radiografía de tórax del mismo paciente después de la neumorreducción. Obsérvese la disminución de la hiperinsuflación y en especial el cambio en la disposición del diafragma.

tamiento broncodilatador, esteroides inhalados y fisioterapia, en este tiempo el FEV₁ se había deteriorado pasando de 1.200 ml a 450 ml en el último control, estando desde hacía 6 meses con disnea prácticamente de reposo y una gasometría arterial de PaO₂ 51 mmHg, PaCO₂ 46 mmHg, pH 7,39. No se incluyó en el programa de trasplante pulmonar hace 2 años por lo evolucionado de la situación y la edad. La gammagrafía pulmonar mostraba una afectación irregular y difusa de ventilación y de perfusión, estando más afectados los LS. Se intervino practicándose resección de 2/3 del LSD y 1/2 del LM con autosutura de goretex y posterior pleurodesis con talco del tercio superior del hemitórax. Se pudo extubar en quirófano, estuvo 2 días en UCI y requirió drenajes torácicos con -5 cmH₂O de aspiración durante 12 días, consiguiéndose la reexpansión pulmonar completa. A los 2 meses de la intervención el paciente ha mejorado el grado de disnea (índice transicional de disnea +3), la gasometría arterial: PaO₂ 63 mmHg, PaCO₂ 39 mmHg, pH 7,41, y la exploración funcional respiratoria: FEV₁ 735 ml (63% de incremento).

Discusión

La neumorreducción está diseñada para aliviar síntomas (fundamentalmente disnea) y mejorar la calidad de vida de los pacientes con enfisema severo. Resecando áreas del pulmón no funcionantes e hiperinsufladas, se reduce el volumen pulmonar mejorando la situación mecánica de la caja torácica y de los músculos respiratorios. También mejora la conductancia y la distensibilidad pulmonar, así como la ventilación del resto del pulmón. Los mecanismos por los que mejora la situación funcional son: *a)* mejora en la retracción elástica pulmonar⁵; *b)* disminución del desbalance de ventilación/perfusión⁶; *c)* mayor eficacia de la musculatura respiratoria⁷, y *d)* mejoría en la situación hemodinámica⁸.

La técnica quirúrgica empleada ha sido la esternotomía media con neumorreducción bilateral en un mismo acto quirúrgico³, probablemente reservada a centros con equipos muy preparados y con amplia experiencia. La cirugía videoasistida con láser⁹ está prácticamente desechada por tener mayor morbimortalidad y peores resultados. Y, por último, la neumorreducción por toracotomía unilateral parece la más adecuada para equipos que empiezan con esta técnica³. Lo que ha permitido el éxito de esta técnica ha sido: *a)* la autosutura recubierta con goretex, que minimiza las fugas; *b)* extubar al paciente en quirófano, lo que evita la sobrepresión en pulmón que implica la ventilación mecánica; *c)* la colocación de un catéter epidural con anestésico local, que controla el dolor postoperatorio sin necesidad de morfínicos, y *d)* aplicar a los drenajes torácicos una presión negativa mínima.

Los resultados en la literatura varían según la técnica empleada y la población estudiada^{3,6}. En general se habla de una mortalidad operatoria de 0-18%, un incremento del FEV₁ del 15-85%, un incremento en 6 min marcha 15-104%, una mejora en PaO₂ de 5-15 mmHg, un incremento de *compliance* 1,3-1,8 cmH₂O/l y una mejora en volúmenes pulmonares (disminución de CRF, CPT y RV) del 15% aproximadamente. En los EE.UU. la estancia media hospitalaria es de 7-10 días y el coste de 35.000 a 60.000 dólares.

Los criterios de inclusión se han ido ampliando y últimamente son⁶: diagnóstico de enfisema, disnea de reposo o a mínimos esfuerzos, FEV₁ menor de 35% del predicho posbroncodilatador, VR mayor de 140%, TLC (por pletismografía) > 120% del predicho, presencia de severa hipersuflación en la radiografía de tórax, heterogeneidad regional en la gammagrafía de perfusión (da la oportunidad de resecar áreas hiperinsufladas escasamente funcionantes) y disponibilidad para participar en el programa de rehabilitación preoperatorio. Se excluyen de este protocolo si la edad es mayor de 80 años, cualquier consumo de tabaco en los últimos 6 meses, hipertensión pulmonar (sistólica > 45 mmHg, media > 35 mmHg), severa insuficiencia respiratoria (PaCO₂ mayor de 55 mmHg), obesidad severa (> 1,25 peso ideal) o caquexia (< 0,75 peso ideal), ausencia de claras zonas más afectadas por el enfisema, enfermedad coronaria inestable, otras enfermedades graves (cáncer incontrolado, cirrosis severa, insuficiencia renal avanzada, insuficiencia cardíaca severa), dependencia del respirador y bronquitis crónica, bronquiectasias o asma.

En los pacientes estudiados hay que resaltar que, aunque cumplen los criterios de inclusión, serían de los más afectados en otras series. Sin embargo, los resultados medios han sido buenos, sin mortalidad, un tiempo de ingreso en UCI (2 días) y hospitalario reducido (12,7 días), una persistencia de fugas corta (7 días) y una mejoría en el FEV₁ (258 ml) y disnea (índice transicional de disnea + 2,6) y calidad de vida¹⁰ importantes. Además presentan dos peculiaridades a resaltar. Por una parte, la aplicación de pleurodesis química parcial con talco en el tercio superior del hemitórax y la posterior aplicación sistemática de una pequeña aspiración en los drenajes. Con esto creemos que se facilitará la resolución de las fugas y que no se afectará significativamente la mecánica pulmonar. Por otra parte, tiene mucho interés el segundo paciente, al que se le intervino de una neoplasia pulmonar practicándose una lobectomía superior derecha, a pesar de que el FEV₁ preoperatorio era de 819 ml (dado que tenía sólo un 2% de la ventilación y perfusión de todo el pulmón, el FEV₁ predicho postoperatorio debería de ser de 802 ml). Sin embargo, no sólo se pudo extubar en quirófano y se dio de alta a los 10 días, sino que el FEV₁ a los 2 meses de la lobectomía ha mejorado en un 29% (ha pasado a 1.050 ml). Este hecho es importante a la hora de la valoración funcional preoperatoria en la cirugía de resección, ya que si se trata de pacientes con enfisema y se va a resecar parénquima hiperinsuflado y poco funcionante, el FEV₁ predicho postoperatorio habría que incrementarlo en aproximadamente un 30%.

Se dispone pues en este momento de una técnica quirúrgica para tratamiento paliativo del enfisema: la neumorreducción, que tiene una aceptable morbilidad y mortalidad y que mejora significativamente el estado funcional, disnea y calidad de vida de algunos pacientes con enfisema evolucionado. Quedan por aclarar diversos puntos conflictivos como son: criterios de selección, técnica quirúrgica y los mecanismos funcionales que explican la mejoría¹¹.

BIBLIOGRAFÍA

1. Dantzker DR, Scharf S. Surgery to reduce lung volume. *N Engl J Med* 1996; 334: 1.128-1.129.
2. Brantigan OC, Mueller E. Surgical treatment of pulmonary emphysema. *Am Surg* 1957; 23: 789-804.
3. Cooper J, Patterson G. Lung volume reduction surgery for severe emphysema. *Seminars in thoracic and cardiovascular surgery* 1996; 8: 52-60.
4. Mahler DA. The measurement of dysnea: contents, interobserver agreement and physiologic correlates of two clinical indexes. *Chest* 1984; 85: 751-758.
5. Sciruba FC, Rogers RM, Keenan RJ, Slivka WA, Gorcsan J, Ferson PF et al. Improvement in pulmonary function and elastic recoil after lung-reduction surgery for diffuse emphysema. *N Engl J Med* 1996; 334: 1.095-1.099.
6. Naunheim K, Ferguson MK. The current status of lung volume reduction operations for emphysema. *Ann Thorac Surg* 1996; 62: 601-612.
7. Travaline J, Addonizio P, Criner GJ. Effect of bullectomy on diaphragm strength. *Am J Respir Crit Care Med* 1995; 152: 1.697-1.701.
8. Dahan M, Salerin F, Berjaud J, Renella J, Gaillard J. Interet de l'exploration hemodynamic dans les indications chirurgicales des emphysemes. *Ann Chir* 1989; 43: 669-672.
9. Wakabashi A. Thoracoscopic laser pneumoplasty in the treatment of diffuse bullous emphysema. *Ann Thorac Surg* 1995; 60: 936-942.
10. Bergner M, Robbitt R, Pollard W, Martin DP, Gilson B. The sickness impact profile: validation of a health measure. *Medical Care* 1976; 14: 57-67.
11. Snider G. Health-care technology assessment of surgical procedures. The case of reduction pneumoplasty for emphysema. *Am J Respir Crit Care Med* 1996; 153: 1.208-1.213.