

Imagen clínica

## Antracosis en una momia Copta

## Anthracosis in a Coptic mummy

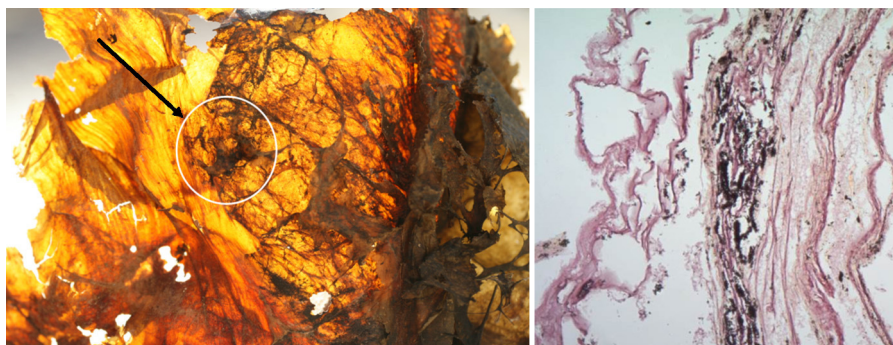
Albert Isidro<sup>a,\*</sup>, Assumpció Malgosa<sup>b</sup> y Gemma Prats-Muñoz<sup>b</sup><sup>a</sup> Museu Egipci, Barcelona, España<sup>b</sup> Unitat d'Antropologia Biològica, Facultat de Ciències, Bellaterra, Barcelona, España

Presentamos los resultados de laboratorio de la momia («Moses»/Q.445-2012) perteneciente a un varón adulto (25-35 años) datada en el periodo Copto Medio (s. IV-VIII d.C.). Este individuo fue recuperado en la Necrópolis Copta de Qarara en Egipto Medio durante la campaña de excavación conjunta de la Eberhard Karls Universität de Tübingen (Alemania) y el Museu Egipci de Barcelona en marzo de 2012.

Las muestras obtenidas durante la autopsia *in situ* fueron trasladadas al laboratorio de la misión (Sharuna/Egipto Medio) donde se procesaron mediante rehidratación (método de Sandison

modificado), fijación (48 h) y tinción (hematoxilina-eosina) del tejido procedente del hemotórax derecho.

Los cortes histológicos mostraron la presencia de tejido pulmonar con depósitos sólidos compatibles con antracosis (fig. 1). La presencia de antracosis en momias abarca todas las épocas históricas y zonas geográficas. La momia más antigua con este diagnóstico histológico en Egipto fue descrita en 1938<sup>1</sup>. Es interesante el caso de la momia infantil romana de Grotta-Rosa, también existen momias guanches de Tenerife, momias árticas, momias italianas del Renacimiento... con antracosis debida a la inhalación de humo



**Figura 1.** En la imagen de la izquierda se observa el área pulmonar de donde procede la muestra. A la derecha, se visualiza la imagen histológica de la antracosis.

\* Autor para correspondencia.

Correo electrónico: [aisidro.cot@gmail.com](mailto:aisidro.cot@gmail.com) (A. Isidro).

procedente de combustibles sólidos, sobre todo biomasa (leña) y carbón<sup>2</sup> que, en los coptos, procede de cocinas cerradas dentro de las viviendas.

2. Torres-Duque C, Maldonado D, Pérez-Padilla R, Ezzati M, Viegi G. Biomass fuels and respiratory diseases: A review of the evidence. *Proc Am Thorac Soc.* 2008;5:577–90.

### **Bibliografía**

1. Shaw AFB. A histological study of the mummy of Har-Mose, the singer of the eighteenth dynasty (c. 1490 B. C.). *J Path Bact.* 1938;47:115.