

# Aplasia pura de células rojas en un paciente trasplantado pulmonar

O. Acosta, F. Tarín<sup>a</sup>, A. León<sup>a</sup>, A. Moreno<sup>b</sup>, M.D. Bello y A. Pérez

Sección de Neumología. <sup>a</sup>Servicio de Hematología y <sup>b</sup>Servicio de Microbiología. Hospital Universitario Nuestra Señora de Candelaria. Santa Cruz de Tenerife.

La anemia aplásica aguda secundaria a la infección por Parvovirus B19 suele ser un problema extremadamente raro en sujetos sin patología previa. Sin embargo, la existencia de determinadas situaciones de riesgo, como recibir terapia inmunosupresora de forma crónica, puede facilitar su aparición. Son muy escasos los casos que se han publicado hasta el momento de aplasia de células rojas debido a infección por Parvovirus B19 en pacientes sometidos a trasplante pulmonar.

Se presenta el caso de una mujer de 24 años de edad trasplantada bipulmonar por una fibrosis quística, que desarrolló una aplasia de células rojas, condicionante de una anemia grave que requirió transfusiones múltiples, secundaria a una infección aguda por Parvovirus B19. Un tratamiento con inmunoglobulinas intravenosas durante 5 días permitió la resolución de la anemia. Se discute la dificultad del diagnóstico serológico en estos casos y la importancia del uso de las técnicas de identificación viral para lograrlo, y se argumentan las posibles medidas preventivas para evitar su recurrencia.

**Palabras clave:** Parvovirus B19. Trasplante pulmonar. Aplasia de células rojas. Eritroblastopenia.

## Pure red cell aplasia in a lung transplant patient

Aplastic anemia secondary to infection by parvovirus B19 is normally an extremely rare problem in patients with no prior history. However, the presence of certain risks, such as receiving chronic immunosuppressant therapy, may facilitate its appearance. Very few cases have been published concerning red cell aplasia due to parvovirus B19 infection in patients receiving a transplanted lung.

We report the case of a 24-year-old woman with cystic fibrosis who had received a double lung transplant. The patient developed red cell aplasia secondary to parvovirus B19 infection; severe anemia requiring multiple transfusions. Five days of intravenous immunoglobulin therapy resolved the anemia. We discuss the difficulty of serological diagnosis in such cases, the importance of using techniques that identify the virus and taking measures that may prevent recurrence.

**Key words:** Parvovirus B19. Lung transplant. Red cell aplasia. Erythroblastopenia.

## Introducción

La anemia que puede observarse en algunos pacientes trasplantados pulmonares suele obedecer a pérdidas sanguíneas, al efecto depresor de algunos inmunosupresores o al descenso de la producción de eritropoyetina, como consecuencia de una insuficiencia renal asociada. Sin embargo, es infrecuente que ésta se relacione con infecciones que comprometan la eritropoyesis. Describimos el caso de una paciente trasplantada pulmonar que desarrolló una anemia grave secundaria a una infección por Parvovirus B19 que se corrigió tras tratamiento con inmunoglobulinas.

## Observación clínica

Mujer de 24 años de edad sometida a un trasplante bipulmonar por fibrosis quística en 1998 que, como complicaciones re-

señables en su seguimiento ulterior, presentó una infección por citomegalovirus (6 meses postrasplante) y una bronquiolitis obliterante como expresión de un rechazo crónico (8 meses postrasplante), para lo que requirió bolos de esteroides, cambio de la pauta inmunosupresora inicial, consistente en ciclosporina-prednisona-azatioprina por tacrolimus-prednisona-micofenolato, así como un tratamiento parenteral con anticuerpos monoclonales OKT3.

A los 25 meses postrasplante comenzó con astenia y disnea crecientes, sin que se apreciara una acentuación del deterioro funcional respiratorio. Se puso de manifiesto la presencia de una anemia grave normocítica normocroma (hemoglobina 7 g/dl; hematocrito 20,8%; VCM 80,9 fl; HCM 27,2 pg), con un recuento de serie blanca y plaquetaria normal, lo que obligó a la transfusión de 6 unidades de concentrados de hematíes. Se descartaron hemorragias crónicas por vía digestiva o urinaria y la paciente negó la existencia de metrorragias. La dosis de micofenolato fue reducida de 2 g/día a 1 g/día y se comenzó tratamiento con eritropoyetina, a razón de 2.000 unidades subcutáneas cada 48 h. En el siguiente mes y medio debieron transfundirse 8 nuevos concentrados de hematíes ante la continua tendencia a la anemización. Una extensión de sangre periférica demostró la existencia de una reticulocitopenia extrema. El test de Coombs directo resultó negativo y el estudio del metabolismo del hierro señaló los siguientes valo-

Correspondencia: Dr. O. Acosta Fernández.  
Sección de Neumología. Hospital Universitario Nuestra Señora de Candelaria.  
Ctra. del Rosario, s/n. 38010 Santa Cruz de Tenerife.  
Correo electrónico: oacosta@comtf.es

Recibido: 17-7-01; aceptado para su publicación: 16-10-01.

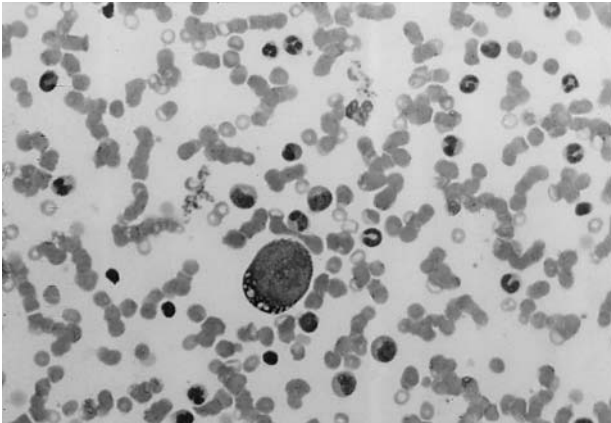


Fig. 1. Aspirado medular: proeritroblasto gigante con vacualización citoplasmática. (Tinción de May-Grünwald-Giemsa, 100.)

res: hierro sérico 242 g/dl, ferritina 1.656 ng/ml y capacidad de saturación de la transferrina 208 mg/dl). Los valores de vitamina B<sub>12</sub> y de ácido fólico fueron normales.

Se procedió al examen del aspirado de médula ósea y a la realización de estudios serológicos para diversos agentes infecciosos. El examen del aspirado medular demostró una ausencia casi completa de progenitores de la serie roja y la existencia de aislados proeritroblastos gigantes con vacuolización citoplasmática (fig. 1). Los exámenes serológicos y virológicos lograron reconocer la existencia de una infección aguda por Parvovirus B19, al demostrar valores discretamente elevados de anticuerpos IgM y normales de IgG, pero con detección del agente infeccioso mediante reacción en cadena de la polimerasa.

La paciente fue tratada con inmunoglobulinas intravenosas a dosis de 400 mg/kg/día durante 5 días. A los 4 días de la finalización del tratamiento pudo observarse un significativo aumento de las cifras de reticulocitos y de hemoglobina, así como un cese radical en la necesidad de transfusiones. Seis meses después del episodio relatado, la paciente mantiene cifras de hemoglobina normales. La serología a Parvovirus B19 presenta unos valores de IgG e IgM normales y en la sangre de la paciente se siguen identificando secuencias genómicas específicas del virus. No han acontecido nuevas anemias.

## Discusión

Se presenta el caso de una paciente con fibrosis quística que a los 2 años de haber sido sometida a un trasplante bipulmonar desarrolla una anemia grave secundaria a una infección por Parvovirus B19, que obligó a realizar transfusiones sanguíneas repetidas y que finalmente evolucionó de forma favorable tras tratamiento con inmunoglobulinas. Algunos artículos de publicación reciente<sup>1,2</sup> permiten reconocer que sólo una treintena de casos, como el que referimos, se han descrito hasta la actualidad y que solamente en dos ocasiones esta complicación ha acontecido en trasplantados pulmonares<sup>3,4</sup>.

Inicialmente, se sospechó que la anemia observada debía estar relacionada con el efecto depresor de la eritropoyesis descrito con el micofenolato y/o tacrolimus y, por tanto, la primera actitud terapéutica adoptada consistió en disminuir la dosis de ambos inmunosupresores e instaurar un tratamiento con eritropoyetina. Una

vez descartadas las pérdidas hemáticas, la hemólisis y el déficit de vitamina B<sub>12</sub> o de ácido fólico, ante la nula respuesta a la reducción de la terapia inmunosupresora y al tratamiento con eritropoyetina, se hacía obligado plantear la posibilidad de que la médula tuviera una grave limitación para la producción de la serie eritroide, siendo la infección por Parvovirus B19 una posible explicación diagnóstica.

El Parvovirus B19 es el único de su género que es patógeno para el hombre. En individuos inmunológicamente normales la infección por Parvovirus B19 no provoca enfermedad clínicamente relevante, al desarrollarse anticuerpos específicos que aclaran la infección rápidamente, impidiendo efectos deletéreos sobre la producción medular de la serie roja. Es bien sabido, sin embargo, que el diagnóstico serológico de las infecciones oportunistas en los pacientes inmunodeprimidos es más difícil que en los inmunocompetentes, debido a que puede estar ausente una elevación en los títulos de IgM o IgG específicos o las variaciones en éstos pueden ser poco significativas. En el caso expuesto, las técnicas de identificación viral sobre la sangre de la paciente permitieron confirmar la sospecha diagnóstica, pero las técnicas serológicas pudieron no haber sido concluyentes y haber conducido a una falta de reconocimiento de la infección. La ausencia de la elevación de los títulos de IgG específica a Parvovirus B19 en los meses posteriores al proceso agudo, que se explicaría por el estado de inmunodepresión permanente en que se encuentra la paciente, hubiera impedido igualmente un diagnóstico retrospectivo. Es primordial, por tanto, dada la pobre sensibilidad de las determinaciones serológicas en estos casos, el uso de técnicas de identificación viral para lograr el diagnóstico, tal y como se ha recomendado por otros autores<sup>2</sup>. Aun a pesar de la buena respuesta clínica a las inmunoglobulinas, la persistencia del virus en sangre debe suponer un estado de riesgo sostenido para la recurrencia clínica de la infección, pudiendo ser de interés, como medida preventiva, la cuantificación periódica de la carga viral. Asimismo, desde el punto de vista terapéutico, podría ser una conducta razonable la infusión de gammaglobulinas si se detectaran incrementos en la carga viral, aunque el paciente se mantuviera aún en situación subclínica. Esta hipótesis, sin embargo, podría ser objeto de estudios futuros.

Geetha et al<sup>1</sup> reseñaron la resolución de la anemia de su paciente cuando retiraron el micofenolato del tratamiento. En nuestro caso, aun a pesar de haber realizado una reducción progresiva de la dosis y mantener bajos valores séricos de tacrolimus, no se consiguió su reversión, lo que obligó a la transfusión de sangre en varias ocasiones. Es posible, sin embargo, que la retirada completa del micofenolato hubiera facilitado una recuperación total en las cifras de hemoglobina y una neutralización del virus. No obstante, esta conducta no se adoptó ante el temor de que una reducción excesiva en el grado de inmunosupresión hubiera condicionado la aparición de un rechazo agudo.

Se da la coincidencia de que los dos casos descritos en trasplantados pulmonares y el que aportamos corresponden a mujeres con fibrosis quística. En uno de los

dos casos previos se refirió el tiempo postrasplante en el que apareció la complicación, siendo éste similar al referido del caso que se aporta (22 y 25 meses, respectivamente). También el régimen inmunosupresor estuvo siempre basado en tacrolimus. No creemos, sin embargo, que esta complicación sea exclusiva de las trasplantadas pulmonares por fibrosis quística con tacrolimus, ni que los 2 años sea el período postrasplante de mayor riesgo para que esta complicación aparezca, ya que se han descrito casos tanto en varones como en mujeres con regímenes inmunosupresores diferentes y en fases mucho más precoces o tardías del período postrasplante<sup>2,5,6</sup>. Sin embargo, se debe esperar a conocer más casos en trasplantados pulmonares para estar seguros de esta afirmación.

En resumen, el caso presentado resalta la importancia de considerar la infección por Parvovirus B19 como causante de anemia y reticulocitopenia en el paciente trasplantado pulmonar. La ausencia o práctica abolición de los reticulocitos en la sangre periférica, cuando se evalúa la anemia grave del trasplantado, permite establecer la sospecha de esta complicación infecciosa, motivo por el que tal posibilidad debería valorarse precozmente si la anemia no obedece a pérdidas sanguíneas o está asociada con una insuficiencia renal.

### Agradecimientos

A las Dras. Pilar Morales y Amparo Solé, de la Unidad de Trasplante Pulmonar del Servicio de Neumología del Hospital La Fe de Valencia, por el estímulo y confianza que hemos recibido para hacer, de una manera coordinada y eficaz, el seguimiento de los pacientes trasplantados en su centro de procedencia canaria.

### BIBLIOGRAFÍA

1. Geetha D, Zachary JB, Baldado HM, Kronz JD, Kraus ES. Pure red cell aplasia caused by Parvovirus B19 infection in solid organ transplant recipients: a case report and review of literature. *Clin Transplant* 2000;14:586-91.
2. Marchand S, Tchernia G, Hiesse C, Tertian G, Cartron J, Kriaa F, et al. Human Parvovirus B19 infection in organ transplant recipients. *Clin Transplant* 1999;13:17-24.
3. Wicki J, Samii K, Cassinotti P, Voegeli J, Rochat T, Beris P. Parvovirus B19-induced red cell aplasia in solid-organ transplant recipients. Two case reports and review of literature. *Hematol Cell Ther* 1997;39:199-204.
4. Kariyawasam HH, Gyi KM, Hodson ME, Cohen BJ. Anaemia in lung transplant patient caused by parvovirus B19. *Thorax* 2000;55:619-20.
5. Gallinella G, Manaresi E, Venturoli S, Grazi GL, Musiani M, Zerbini M. Occurrence and clinical role of active Parvovirus B19 infection in transplant recipients. *Eur J Clin Microbiol Infect Dis* 1999;18:811-3.
6. Pamidi S, Friedman K, Kampalath B, Eshoa C, Hariharan S. Human Parvovirus B19 infection presenting as persistent anemia in renal transplant recipients. *Transplantation* 2000;69:2666-9.