

14. Lage Ferrón MB, Díaz Jiménez J, Gestal Otero JJ, Pajares Ortiz MS, Alberdi Odrizola JC. Influencia de los factores ambientales en el número de ingresos por urgencias en el complejo hospitalario Juan Canalejo de A Coruña: elaboración de un modelo de predicción. *Res Esp Salud Pública*. 1999;73:45-60.
15. Hyrkäs H, Ikäheimo TM, Jaakkola JJ, Jaakkola MS. Asthma control and cold weather-related respiratory symptoms. *Respir Med*. 2016;113:1-7.

Ignasi Garcia-Olivé<sup>a,b,c,d,\*</sup>, Joaquim Radua<sup>e,f,g</sup>,  
Raymond Salvador<sup>e,f</sup> y Alicia Marin<sup>a,c,d</sup>

<sup>a</sup> Servicio de Neumología, Hospital Universitari Germans Trias i Pujol, Badalona (Barcelona), España

<sup>b</sup> Dirección de Organización y Sistemas de Información, Hospital Universitari Germans Trias i Pujol, Badalona (Barcelona), España

<sup>c</sup> CibeRes-Ciber de Enfermedades Respiratorias, Bunyola (Mallorca), España

<sup>d</sup> Fundació Institut d'Investigació en Ciències de la Salut Germans Trias i Pujol, Badalona (Barcelona), España

<sup>e</sup> Departamento de Estadística, FIDMAG Research Unit, Sant Boi de Llobregat (Barcelona), España

<sup>f</sup> CiberSam - Ciber de Salud Mental, Madrid, España

<sup>g</sup> Centre for Psychiatry Research, Department of Clinical Neuroscience, Karolinska Institutet, Estocolmo, Suecia

\* Autor para correspondencia.

Correo electrónico: ignasi.g.olive@gmail.com (I. Garcia-Olivé).

<http://dx.doi.org/10.1016/j.arbres.2016.12.007>

0300-2896/

© 2017 SEPAR. Publicado por Elsevier España, S.L.U. Todos los derechos reservados.

## Hemoptisis persistente en un paciente anciano con micetoma por *Pseudoallescheria boydii*



### Persistent Hemoptysis in an Elderly Patient with *Pseudoallescheria boydii* Mycetoma

Sr. Director:

Las especies incluidas en el género *Scedosporium*/*Pseudoallescheria* son hongos dematiáceos oportunistas causantes de infecciones localizadas, diseminadas, casi siempre asociadas a inmunosupresión y de difícil tratamiento. Sin embargo, su aislamiento de micetomas en pacientes sin inmunosupresión severa es muy infrecuente<sup>1</sup>.

Se describe un varón de 84 años con antecedentes de tuberculosis pleural hace 50 años y portador de prótesis aórtica biológica, que ingresa en el hospital porque en las últimas 8 h comienza espontáneamente con expectoración hemoptoica. En la exploración estaba afebril, taquipneico a 28 respiraciones/min, PA de 130/80 mmHg, a 80 latidos/min con saturación de oxígeno del 95% respirando aire ambiente y auscultación de estertores crepitantes en ambas bases, sin otros hallazgos de interés. El paciente presentaba un valor de hematocrito del 37% sin alteraciones destacables en la hematiemetría y bioquímica, incluidas las inmunoglobulinas. En la Rx de tórax se observaba un infiltrado basal izquierdo, suturas metálicas esternales y prótesis biológica aórtica. La TAC torácica objetivó una cavidad en el lóbulo inferior izquierdo ocupada por un cuerpo sólido compatible con un micetoma (fig. 1).

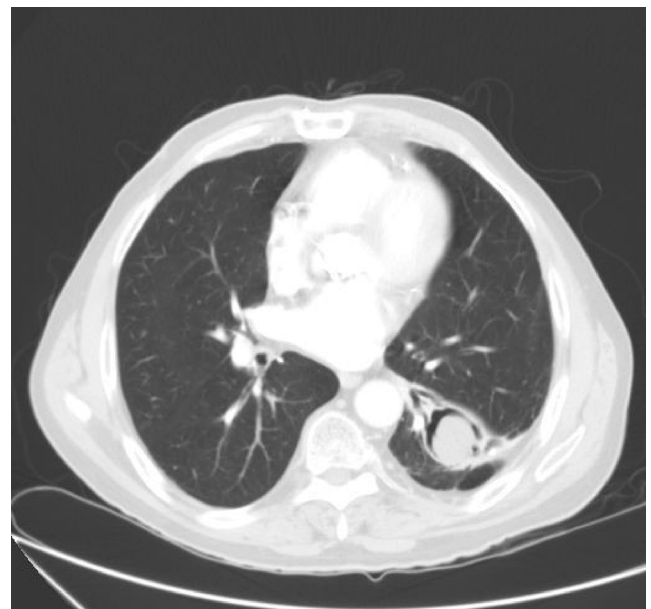
Tras su ingreso se realizó una broncoscopia que visualizó una mucosa con signos inflamatorios en la pirámide basal izquierda, sin hallazgos histológicos neoplásicos. En el gram del broncoaspirado se objetivó elementos filamentosos sugestivos de hongos y en los cultivos de esputo y broncoaspirado se identificó *Scedosporium apiospermum*/*Pseudoallescheria boydii* tras 9 días de cultivo en medios adecuados para hongos filamentosos.

Se realizó una embolización arterial e inició tratamiento con voriconazol, pero ante la persistencia de hemoptisis fue necesaria la realización de una lobectomía inferior izquierda. En la pieza quirúrgica se observó una cavidad quística de 3 × 2 × 2 cm, con visualización de hifas en la microscopia de fluorescencia con blanco de calcoflúor. El cultivo identificó *S. apiospermum*/*P. boydii*. El resultado de la amplificación y secuenciación de las regiones ITS fue coincidente con *P. boydii*. Tras la intervención el paciente ha permanecido asintomático y no ha vuelto a presentar hemoptisis.

El género *Scedosporium*/*Pseudoallescheria* lo componen hongos filamentosos pertenecientes a la familia *Microascaceae*. Son hongos dematiáceos, pleomórficos, que poseen reproducción sexual y

asexual<sup>1</sup>. En la actualidad, gracias a las técnicas de filogenia molecular, se clasifican 6 especies: *Scedosporium prolificans*, *S. apiospermum*, *P. boydii*, *Scedosporium aurantiacum*, *Pseudoallescheria minutispora* y *Scedosporium dehoogii*, formando las 5 últimas el complejo *S. apiospermum*/*P. boydii*. Se denominan *Pseudoallescheria* aquellas especies donde se ha evidenciado reproducción sexual<sup>1-4</sup>.

*S. prolificans* ocasiona infecciones con elevada mortalidad ya que es una especie más virulenta y prácticamente resistente a todos los antifúngicos disponibles. Su distribución es mundial, notificándose infecciones por *S. prolificans* de forma más restringida en el Norte de España, Australia y Estados Unidos<sup>5-7</sup>. No forma parte de la microbiota humana, sino que se adquiere de forma espontánea de fuentes exógenas. Se ha aislado de muestras de suelo, aguas estancadas, arroyos y en general en ambientes contaminados<sup>5</sup>. Las vías de entrada más comunes son la inhalación y la aspiración de conidias. Tanto el complejo *S. apiospermum*/*P. boydii* como *S. prolificans* son importantes patógenos emergentes oportunistas que se han relacionado con un número creciente de casos de infección y pueden colonizar superficies, conductos o cavidades.



**Figura 1.** Masa localizada dentro de la cavidad en el lóbulo inferior izquierdo que se movilizaba en los cambios de decúbito y con una imagen del «halo en cuarto creciente» (air crescent sign).

Un estudio realizado en pacientes ingresados en 29 hospitales españoles concluyó que la prevalencia de colonización o infección por hongos filamentosos era de 1,6 por millón de habitantes, siendo *Scedosporium* spp. el segundo hongo más frecuente tras *Aspergillus* spp.<sup>7</sup>.

En el sistema respiratorio, al igual que *Aspergillus* spp. y en función del estado inmunitario del paciente puede producir colonización de bronquiectasias de cavidades con formación de micetomas, así como formas graves de enfermedad invasiva diseminada<sup>2</sup>.

El caso descrito es el de una colonización-infección no invasiva en una cavidad previa, secundaria posiblemente a tuberculosis. En la literatura esta forma clínica ha sido denominada micetoma o pseudallescherioma por diferentes autores<sup>8,9</sup>. Existen múltiples publicaciones de micetoma por *Scedosporium* en pacientes inmunodeprimidos por VIH, diabetes insulino dependiente, neoplasias o trasplantes de órgano sólido y/o con tratamientos inmunosupresores o corticoides. Excepcionalmente se ha descrito en pacientes inmunocompetentes que acumulan factores predisponentes como bronquiectasias o tuberculosis similar al caso reportado en que, a pesar de su de edad avanzada, no existían otros datos que sugirieran una inmunodepresión severa<sup>2,10</sup>.

Además de la respuesta inflamatoria con proliferación vascular que se observa en los micetomas, el *Scedosporium* posee proteasas y peptidasas capaces de degradar el fibrinógeno humano, romper la fibronectina y la laminina de la membrana basal del tejido pulmonar favoreciendo la invasión vascular, su diseminación y la aparición de hemoptisis que puede ser persistente, como en el paciente descrito<sup>11</sup>.

Los estudios de imagen, la clínica y los hallazgos histopatológicos no permiten realizar el diagnóstico específico de colonización o infección por *Scedosporium*<sup>12</sup>. Las colonias de *S. apiospermum*/*P. boydii* son más claras y algodonosas que las de *S. prolificans* en los medios de cultivo convencionales. La identificación de la especie es fundamental, ya que existen diferencias en virulencia y sensibilidad a los fármacos antifúngicos. Las nuevas especies descritas son prácticamente indistinguibles de forma morfológica, por lo que su diferenciación se realiza con técnicas moleculares o métodos proteómicos. Las dianas utilizadas son: secuencias que codifican el complejo ARN ribosómico (18s, 5,8s y 28s), regiones ITS y, por su mayor poder resolutivo, genes que codifican proteínas como las calmodulina o  $\beta$ -tubulina<sup>13,14</sup>.

El tratamiento de los llamados micetomas debe ser combinado mediante cirugía y tratamiento antifúngico cuando sea posible. *S. apiospermum*/*P. boydii* ha demostrado mayor respuesta frente a voriconazol, caspofungina, micafungina y anidalo fungina. *S. prolificans* es resistente a los azoles y anfotericina B. Existen publicaciones que resaltan el valor de la acción sinérgica de varios antifúngicos cuando sea posible<sup>1,15</sup>. Se decidió realizar una lobectomía con resección del micetoma debido a la repetición de los episodios de hemoptisis tras las embolizaciones y tratamiento con voriconazol, con lo que el paciente ha permanecido asintomático y sin recidiva al cabo de 18 meses.

## Agradecimientos

Al Dr. Luis Torres del Servicio de Microbiología del Hospital San Jorge y al Dr. Antonio Rezusta del Servicio de

Microbiología del Hospital Miguel Servet por su ayuda en los estudios microbiológicos.

## Bibliografía

- Ahmed A, de Hoog G. Fungi causing eumycotic mycetoma. En: Versalovic J, Carroll K, Funke G, Jorgensen J, Landry M, Warnock D, editores. Manual of clinical microbiology. 10th ed. Washington, DC: ASM Press; 2011. p. 1962-72.
- Cortez HJ, Roilides E, Quiroz-Telles F, Meletiadiis J, Antachopoulos C, Knudsen T, et al. Infections caused by *Scedosporium* spp. Clin Microbiol Rev. 2008;21:157-97.
- Gilgado F, Gené J, Cano J, Guarro J. Heterothallism in *Scedosporium apiospermum* and description of its teleomorph *Pseudallescheria apiosperma* sp. nov. Med Mycol. 2010;48:122-8.
- Gilgado F, Cano J, Gené J, Sutton DA, Guarro J. Molecular and phenotypic data supporting distinct species statuses for *Scedosporium apiospermum* and *Pseudallescheria boydii* and the proposed new species *Scedosporium dehoogii*. J Clin Microbiol. 2008;46:766-71.
- Maslen M, Peel M. Human and animal isolates of *Pseudallescheria boydii* and *Scedosporium* species, from Melbourne, Australia, 1977-1995. Mycoses. 2011;54:442-9.
- Idígoras P, Pérez-Trallero E, Piñeiro L, Larruskain J, López-Lopategui MC, Rodríguez N, et al. Disseminated infection and colonization by *Scedosporium prolificans*: A review of 18 cases, 1990-1999. Clin Infect Dis. 2001;32: E158-65.
- Alastruey-Izquierdo A, Mellado E, Peláez T, Pemán J, Zapico S, Alvarez M, et al. Population-based survey of filamentous fungi and antifungal resistance in Spain (FILPOP Study). Antimicrob Agents Chemother. 2013;57:3380-7.
- Hoshino S, Tachibana I, Kijima T, Yoshida M, Kumagai T, Osaki T, et al. A 60 year old woman with cough, fever, and upper lobe cavity consolidation. Chest. 2007;132:708-10.
- Zaas D. Cases from Osler Medical Service at Johns Hopkins University. *Scedosporium apiospermum* mycetoma of the lung. Am J Med. 2002;113:760-2.
- Somocurcio JG, Sotomayor A, Alvarez G, Acurio V, Casquero J, Luna T. Micetoma pulmonar por *Scedosporium* sp, reporte de 2 casos. Rev Peru Med Exp Salud Publica. 2009;26:395-9.
- Silva BA, Pinto MR, Soares RM, Barreto-Bergter E, Santos AL. *Pseudallescheria boydii* releases metalloproteinases capable of cleaving several proteinaceous compounds. Res Microbiol. 2006;157:425-32.
- Al Refai M, Duhamel C, Le Rochais JP, Icard P. Lung scedosporiosis: A differential diagnosis of aspergillosis. Eur J Cardiothorac Surg. 2002;21:938-9.
- Schoch CL, Seifert KA, Huhndorf S, Robert V, Spouge JL, Levesque CA, et al. Nuclear ribosomal internal transcribed spacer (ITS) region as a universal DNA barcode marker for Fungi. Proc Natl Acad Sci USA. 2012;109:6241-6.
- Petti CA, Bosshard PP, Brandt ME, Clarridge JE, Feldblyum TV, Foxall P, et al., Clinical Laboratory Standards Institute (CLSI). Interpretive criteria for identification of bacteria and fungi by DNA target sequencing; Approved Guideline. CLSI Document MM18-A. Wayne, Pennsylvania: Clinical Laboratory Standards Institute; 2008. p. 54-60.
- Lackner M, Rezusta A, Villuendas MC, Palacian MP, Meis JF, Klaassen CH. Infection and colonisation due to *Scedosporium* in Northern Spain. An in vitro antifungal susceptibility and molecular epidemiology study of 60 isolates. Mycoses. 2011;54 Suppl. 3:12-21.

Cristina Colmenarejo<sup>a</sup>, Ana Milagro<sup>a</sup>, Elena Briz<sup>b</sup> y Luis Borderías<sup>b,\*</sup>

<sup>a</sup> Sección de Microbiología, Hospital General San Jorge, Huesca, España

<sup>b</sup> Sección de Neumología, Hospital General San Jorge, Huesca, España

\* Autor para correspondencia.

Correo electrónico: lborderiasc@gmail.com (L. Borderías).

<http://dx.doi.org/10.1016/j.arbres.2017.01.017>

0300-2896/

© 2017 SEPAR. Publicado por Elsevier España, S.L.U. Todos los derechos reservados.