

Cartas al Director

Reacción sarcoidea con afectación mediastínica y pulmonar en paciente con antecedente de cáncer testicular



Sarcoid-Like Reaction with Mediastinal and Pulmonary Involvement in a Patient with Testicular Cancer

Sr. Director:

La sarcoidosis es una enfermedad granulomatosa multisistémica crónica de origen desconocido caracterizada por la aparición de múltiples granulomas epitelioides en distintos órganos. En pacientes oncológicos se han descrito cuadros típicos de sarcoidosis detectados antes, durante o después del diagnóstico del cáncer¹. Por otro lado, la reacción sarcoidea (RS) se considera una entidad diferenciada consistente en un cuadro «tipo sarcoidosis» («*sarcoid-like*») secundario a una reacción cruzada a antígenos tumorales circulantes en algunos pacientes con cáncer². Presentamos un caso de RS en un paciente oncológico que planteó el diagnóstico diferencial con una diseminación metastásica del tumor primario.

Se trata de un paciente varón de 32 años con antecedente en 2009 de un tumor testicular de células germinales (carcinoma embrionario) tratado con cirugía y quimioterapia, sin datos de recidiva ni de enfermedad tumoral a distancia. En un estudio de seguimiento con tomografía computarizada de cuerpo entero realizado 6 años después del diagnóstico se observó la aparición un patrón radiológico de adenopatías mediastínicas e hiliares bilaterales y simétricas (fig. 1 A), así como una afectación nodular pulmonar bilateral (fig. 1 B). Ante estos hallazgos radiológicos, se planteó el diagnóstico diferencial entre diseminación metastásica del tumor y RS, decantándonos por esta última dado el patrón radiológico descrito y el largo periodo (6 años) sin evidencia de enfermedad tumoral. Para llegar a un diagnóstico definitivo se realizó en primer lugar una biopsia de una adenopatía hilar mediante

ecobroncoscopia, cuyo resultado histológico fue compatible con RS. En segundo lugar se decidió realizar una biopsia quirúrgica mediante videotoroscopia de varios nódulos pulmonares, confirmando histológicamente también una RS (fig. 1 C).

Existen en la literatura casos descritos de pacientes con cáncer testicular que han desarrollado, en ausencia de una recurrencia tumoral local o de metástasis a distancia, una RS durante el seguimiento oncológico. La asociación de RS y cáncer testicular es controvertida, en parte porque ambas enfermedades ocurren en sujetos jóvenes, por lo que su relación podría ser, hasta cierto punto, casual^{3,4}. Estos pacientes con RS presentan, en general, un patrón radiológico bilateral y simétrico de adenopatías hiliares y mediastínicas, siendo menos frecuente la presencia de nódulos pulmonares bilaterales asociados. En una revisión reciente de RS en pacientes con cáncer testicular se observó que: 1) la afectación es leve y fundamentalmente mediastínica y pulmonar; 2) puede remitir de forma espontánea sin tratamiento específico (de hecho, la mayoría no recibió corticoides), y 3) la quimioterapia no es requisito para su aparición⁵.

La aparición de adenopatías intratorácicas y nódulos pulmonares en pacientes con cáncer testicular plantea un reto diagnóstico con importantes repercusiones terapéuticas. En ausencia de enfermedad metastásica en otras localizaciones debe sospecharse una RS, por lo que es fundamental alcanzar un diagnóstico histológico definitivo mediante fibrobroncoscopia/ecobroncoscopia y/o videotoroscopia. La asunción de enfermedad metastásica sin confirmación histológica implicaría un tratamiento innecesario con quimioterapia, y lo que es peor, la ausencia de respuesta de la enfermedad granulomatosa a la quimioterapia conllevaría el empleo de terapias de segunda línea más agresivas y con más efectos secundarios.

Creemos que el conocimiento de la RS como un cuadro simulador de enfermedad metastásica en algunos pacientes con cáncer testicular es fundamental para su manejo óptimo, evitando un

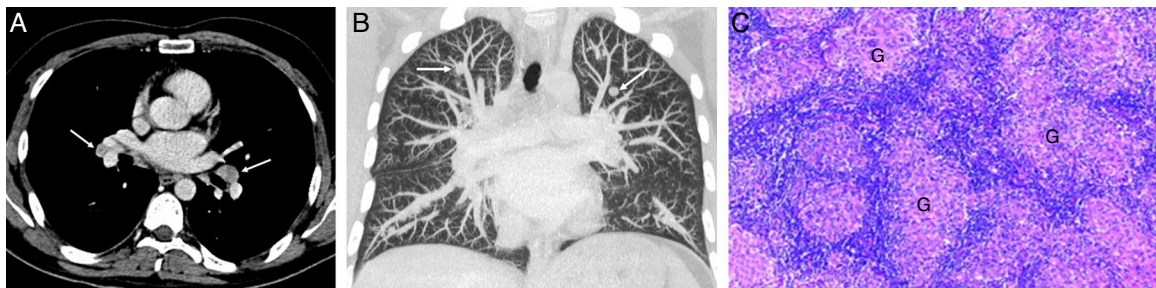

Figura 1. A) Imagen axial de TC de tórax (ventana de mediastino) en la que se visualizan adenopatías bilaterales hiliares simétricas (flechas). B) Reconstrucción coronal MIP (proyección de intensidad máxima) de TC de tórax (ventana de parénquima pulmonar) en la que se detectan nódulos pulmonares bilaterales de predominio en lóbulos superiores (flechas). C) Imagen histológica de un nódulo pulmonar resecado por videotoroscopia en la que se observan granulomas no necrotizantes (G) formados por histiocitos epitelioides sin celularidad neoplásica.

tratamiento quimioterápico no necesario. En casos de posible RS radiológica, debe confirmarse siempre histológicamente nuestra sospecha.

Bibliografía

- Shigemitsu H. Is sarcoidosis frequent in patients with cáncer? *Curr Opin Pulm Med.* 2008;14:478-80.
- Parra ER, Canzian M, Saber AM, Coêlho RS, Rodrigues FG, Kairalla RA, et al. Pulmonary and mediastinal sarcoidosis following surgical resection of cancer. *Pathol Res Pract.* 2004;200:701-5.
- Tjan-Heijnen VC, Vlasveld LT, Pernet FP, Pauwels P, de Mulder PH. Coincidence of seminoma and sarcoidosis: A myth or fact. *Ann Oncol.* 1998;9:321-5.
- Paparel P, Devonec M, Perrin P, Ruffion A, Decaussin-Petrucci M, Akin O, et al. Association between sarcoidosis and testicular carcinoma: A diagnostic pitfall. *Sarcoidosis Vasc Diffuse Lung Dis.* 2007;24:95-101.
- Kaikani W, Boyle H, Chatte G, de la Roche E, Errihani H, Droz JP, et al. Sarcoid-like granulomatosis and testicular germ cell tumor: The great imitator. *Oncology.* 2011;81:319-24.

Traqueomalacia debida a acalasia esofágica



Tracheomalacia Due to Esophageal Achalasia

Sr. Director:

La acalasia esofágica primaria es una enfermedad infrecuente de la motilidad del esófago, que se debe a una pérdida de células ganglionares, las células responsables de la motilidad y la relajación del esfínter esofágico inferior. Como consecuencia, los pacientes presentan disfagia progresiva, tanto a líquidos como a sólidos, regurgitación importante de los alimentos retenidos, pérdida de peso y tos crónica. A menudo, los síntomas de la acalasia se asemejan a los de otras enfermedades comunes, lo que puede causar retrasos en el diagnóstico¹.

Exponemos el caso de un niño de 10 años que presentaba tos seca desde los 2 años de edad, sibilancias recurrentes desde los 3 y pruebas cutáneas con positividad a *Alternaria*. En sus primeros meses de vida, el paciente había sufrido regurgitaciones frecuentes, que posteriormente desaparecieron.

El paciente refería malestar epigástrico y sensación de pesadez al comer, tos nocturna y vómitos nocturnos ocasionales de 6 meses de evolución. Debido a este cambio en la sintomatología, su pediatra propuso tratamiento con un agonista adrenérgico-β₂ de acción prolongada (ABAP) y corticoides inhalados (CI), sin observarse mejoría. El paciente fue ingresado en un hospital periférico, y posteriormente derivado a nuestro servicio con la petición de efectuar una fibrobroncoscopia y una pHmetría esofágica, debido a las sibilancias que no respondían al tratamiento y a la sospecha de enfermedad por reflujo gastroesofágico. Al ingreso, la talla del paciente era 141 cm (percentil: 25-50), el peso corporal 31,5 kg (percentil: 10-25), la saturación de oxígeno transcutánea del 100% y la frecuencia respiratoria de 20 rpm. Las exploraciones torácica y abdominal fueron normales, al igual que las pruebas analíticas rutinarias. Las pruebas de alergia mostraron una concentración total de IgE de 193 KU/l y de IgE específica para *Alternaria* de 23,2 KU/l. La curva flujo/volumen de la espirometría reveló reducciones del PEF y el FEV₁, y una fase estable compatible con traqueomalacia.

La fibrobroncoscopia mostró traqueomalacia sugestiva de compresión de una arteria innominada aberrante. La estenosis traqueal era fija y pulsátil, sin variaciones en el diámetro de la tráquea con el ciclo de inspiración/expiration. La enfermedad estaba ubicada en el mismo lugar que la compresión vascular.

Al explorar el esófago con el mismo instrumento, se observó una importante dilatación. Se practicó una esofagografía que reveló la presencia de un megaesófago con aspecto de «pico de loro» en la porción distal, un signo típico de la acalasia; la manometría esofá-

Almudena Ureña-Vacas^{a,*}, Ignacio Pinilla-Pagnon^b
y Luis Gorospe Sarasúa^a

^a Servicio de Radiodiagnóstico, Hospital Universitario Ramón y Cajal, Madrid, España

^b Servicio de Anatomía Patológica, Hospital Universitario Ramón y Cajal, Madrid, España

* Autor para correspondencia.

Correo electrónico: almuvacas90@gmail.com (A. Ureña-Vacas).

<http://dx.doi.org/10.1016/j.arbres.2016.05.015>

0300-2896/

© 2016 SEPAR. Publicado por Elsevier España, S.L.U. Todos los derechos reservados.

gica confirmó el diagnóstico. Se practicó una angiografía torácica por resonancia magnética que mostró compresión de la tráquea contra una arteria innominada de localización normal, causada por el megaesófago (fig. 1).

El paciente fue sometido a una miotomía de Heller laparoscópica y a una funduplicatura de Dor, tras lo que se observó una resolución progresiva de los síntomas, y se resolvían progresivamente.

La indicación de la fibrobroncoscopia practicada a este paciente fueron las sibilancias recurrentes que no respondían al tratamiento y la tos seca crónica. Inicialmente, se consideró que la traqueomalacia observada durante la intervención era consecuencia de la compresión de la arteria innominada aberrante. De hecho, la debilidad de la pared muscular y el cartilago de soporte, secundaria a una compresión externa por la presencia de estructuras vasculares anormales, puede ser causa de traqueomalacia. No obstante, en este caso, es probable que el origen de la traqueomalacia fuera un desplazamiento de la tráquea hacia una arteria innominada de ubicación normal debido al megaesófago. La presencia de tos seca desde los 3 años de edad demuestra que la anomalía traqueal era anterior.

Se ha notificado que la incidencia de acalasia en la infancia es de 0,11-0,18 casos por cada 100.000 niños/año²⁻⁴. Esta enfermedad se puede expresar a cualquier edad, pero solo en raras ocasiones aparece sintomatología antes de la adolescencia³. En general, la acalasia cursa con disfagia, vómito posprandial, retraso del desarrollo, y dolor y malestar torácico retroesternal. Como consecuencia de la inhalación crónica de contenido esofágico estancado, pueden aparecer síntomas pulmonares evidentes; los niños pueden presentar tos productiva nocturna crónica, sibilancias y neumonías recurrentes. También se han comunicado casos de compresión traqueal por protrusión del megaesófago, lo que se manifiesta a la vez que los síntomas más prominentes, tales como tos, sibilancias y/o estridor,

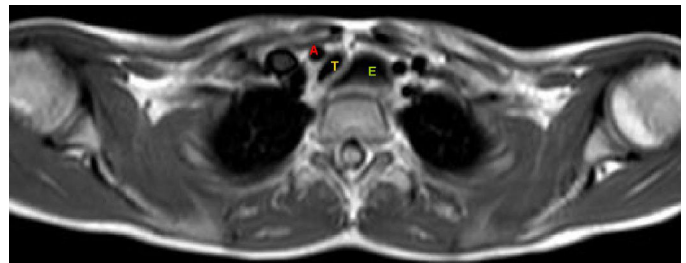


Figura 1. Angiografía por resonancia magnética, que muestra el desplazamiento y compresión de la tráquea (T) por la arteria innominada (A) como consecuencia de una dilatación esofágica (E).