

tratamiento quimioterápico no necesario. En casos de posible RS radiológica, debe confirmarse siempre histológicamente nuestra sospecha.

Bibliografía

- Shigemitsu H. Is sarcoidosis frequent in patients with cáncer? *Curr Opin Pulm Med.* 2008;14:478-80.
- Parra ER, Canzian M, Saber AM, Coêlho RS, Rodrigues FG, Kairalla RA, et al. Pulmonary and mediastinal sarcoidosis following surgical resection of cancer. *Pathol Res Pract.* 2004;200:701-5.
- Tjan-Heijnen VC, Vlasveld LT, Pernet FP, Pauwels P, de Mulder PH. Coincidence of seminoma and sarcoidosis: A myth or fact. *Ann Oncol.* 1998;9:321-5.
- Paparel P, Devonec M, Perrin P, Ruffion A, Decaussin-Petrucci M, Akin O, et al. Association between sarcoidosis and testicular carcinoma: A diagnostic pitfall. *Sarcoidosis Vasc Diffuse Lung Dis.* 2007;24:95-101.
- Kaikani W, Boyle H, Chatte G, de la Roche E, Errihani H, Droz JP, et al. Sarcoid-like granulomatosis and testicular germ cell tumor: The great imitator. *Oncology.* 2011;81:319-24.

Traqueomalacia debida a acalasia esofágica



Tracheomalacia Due to Esophageal Achalasia

Sr. Director:

La acalasia esofágica primaria es una enfermedad infrecuente de la motilidad del esófago, que se debe a una pérdida de células ganglionares, las células responsables de la motilidad y la relajación del esfínter esofágico inferior. Como consecuencia, los pacientes presentan disfagia progresiva, tanto a líquidos como a sólidos, regurgitación importante de los alimentos retenidos, pérdida de peso y tos crónica. A menudo, los síntomas de la acalasia se asemejan a los de otras enfermedades comunes, lo que puede causar retrasos en el diagnóstico¹.

Exponemos el caso de un niño de 10 años que presentaba tos seca desde los 2 años de edad, sibilancias recurrentes desde los 3 y pruebas cutáneas con positividad a *Alternaria*. En sus primeros meses de vida, el paciente había sufrido regurgitaciones frecuentes, que posteriormente desaparecieron.

El paciente refería malestar epigástrico y sensación de pesadez al comer, tos nocturna y vómitos nocturnos ocasionales de 6 meses de evolución. Debido a este cambio en la sintomatología, su pediatra propuso tratamiento con un agonista adrenérgico- β_2 de acción prolongada (ABAP) y corticoides inhalados (CI), sin observarse mejoría. El paciente fue ingresado en un hospital periférico, y posteriormente derivado a nuestro servicio con la petición de efectuar una fibrobroncoscopia y una pHmetría esofágica, debido a las sibilancias que no respondían al tratamiento y a la sospecha de enfermedad por reflujo gastroesofágico. Al ingreso, la talla del paciente era 141 cm (percentil: 25-50), el peso corporal 31,5 kg (percentil: 10-25), la saturación de oxígeno transcutánea del 100% y la frecuencia respiratoria de 20 rpm. Las exploraciones torácica y abdominal fueron normales, al igual que las pruebas analíticas rutinarias. Las pruebas de alergia mostraron una concentración total de IgE de 193 KU/l y de IgE específica para *Alternaria* de 23,2 KU/l. La curva flujo/volumen de la espirometría reveló reducciones del PEF y el FEV₁, y una fase estable compatible con traqueomalacia.

La fibrobroncoscopia mostró traqueomalacia sugestiva de compresión de una arteria innominada aberrante. La estenosis traqueal era fija y pulsátil, sin variaciones en el diámetro de la tráquea con el ciclo de inspiración/expiration. La enfermedad estaba ubicada en el mismo lugar que la compresión vascular.

Al explorar el esófago con el mismo instrumento, se observó una importante dilatación. Se practicó una esofagografía que reveló la presencia de un megaesófago con aspecto de «pico de loro» en la porción distal, un signo típico de la acalasia; la manometría esofá-

Almudena Ureña-Vacas^{a,*}, Ignacio Pinilla-Pagnon^b
y Luis Gorospe Sarasúa^a

^a Servicio de Radiodiagnóstico, Hospital Universitario Ramón y Cajal, Madrid, España

^b Servicio de Anatomía Patológica, Hospital Universitario Ramón y Cajal, Madrid, España

* Autor para correspondencia.

Correo electrónico: almuvacas90@gmail.com (A. Ureña-Vacas).

<http://dx.doi.org/10.1016/j.arbres.2016.05.015>

0300-2896/

© 2016 SEPAR. Publicado por Elsevier España, S.L.U. Todos los derechos reservados.

gica confirmó el diagnóstico. Se practicó una angiografía torácica por resonancia magnética que mostró compresión de la tráquea contra una arteria innominada de localización normal, causada por el megaesófago (fig. 1).

El paciente fue sometido a una miotomía de Heller laparoscópica y a una funduplicatura de Dor, tras lo que se observó una resolución progresiva de los síntomas, y se resolvían progresivamente.

La indicación de la fibrobroncoscopia practicada a este paciente fueron las sibilancias recurrentes que no respondían al tratamiento y la tos seca crónica. Inicialmente, se consideró que la traqueomalacia observada durante la intervención era consecuencia de la compresión de la arteria innominada aberrante. De hecho, la debilidad de la pared muscular y el cartilago de soporte, secundaria a una compresión externa por la presencia de estructuras vasculares anormales, puede ser causa de traqueomalacia. No obstante, en este caso, es probable que el origen de la traqueomalacia fuera un desplazamiento de la tráquea hacia una arteria innominada de ubicación normal debido al megaesófago. La presencia de tos seca desde los 3 años de edad demuestra que la anomalía traqueal era anterior.

Se ha notificado que la incidencia de acalasia en la infancia es de 0,11-0,18 casos por cada 100.000 niños/año²⁻⁴. Esta enfermedad se puede expresar a cualquier edad, pero solo en raras ocasiones aparece sintomatología antes de la adolescencia³. En general, la acalasia cursa con disfagia, vómito posprandial, retraso del desarrollo, y dolor y malestar torácico retroesternal. Como consecuencia de la inhalación crónica de contenido esofágico estancado, pueden aparecer síntomas pulmonares evidentes; los niños pueden presentar tos productiva nocturna crónica, sibilancias y neumonías recurrentes. También se han comunicado casos de compresión traqueal por protrusión del megaesófago, lo que se manifiesta a la vez que los síntomas más prominentes, tales como tos, sibilancias y/o estridor,

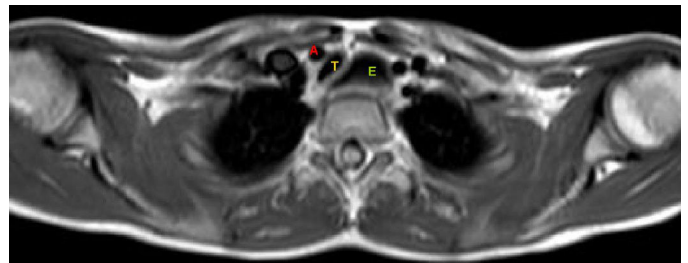


Figura 1. Angiografía por resonancia magnética, que muestra el desplazamiento y compresión de la tráquea (T) por la arteria innominada (A) como consecuencia de una dilatación esofágica (E).

se correlaciona con las comidas o la práctica de ejercicio físico. La radiología de tórax puede mostrar el diagnóstico, si se observa un nivel hidroaéreo en el esófago torácico, una limitación o una ausencia de burbuja aérea gástrica, y un desplazamiento y arqueamiento anterior de la tráquea en la proyección lateral².

En la esofagografía, la observación de alimentos retenidos y del signo del «pico de loro» en la porción distal del esófago sugieren la presencia de acalasia esofágica, y la manometría es la exploración que confirma el diagnóstico. Las pruebas de la función pulmonar pueden ser de utilidad y, habitualmente, no es necesario practicar una fibrobroncoscopia.

El tratamiento de elección de los niños con acalasia es la esofagocardiomiectomía de Heller, una técnica quirúrgica segura y efectiva a largo plazo⁵.

En nuestro caso, la tos seca crónica era debida a una traqueo-malacia secundaria a un desplazamiento de la tráquea contra una arteria innominada de localización normal.

Bibliografía

- Franklin AL, Petrosyan M, Kane TD. Childhood achalasia: A comprehensive review of disease, diagnosis and therapeutic management. *World J Gastrointest Endosc.* 2014;6:105-11.

- Al-Abdoulalam T, Anselmo MA. An 11-year-old male patient with refractory asthma and heartburn. *Can Respir J.* 2011;18:81-3.
- Hallal C, Kieling CO, Nunes DL, Ferreira CT, Peterson G, Barros SG, et al. Diagnosis, misdiagnosis, and associated diseases of achalasia in children and adolescents: A twelve-year single center experience. *Pediatr Surg Int.* 2012;28:1211-7.
- Marlais M, Fishman JR, Fell JM, Haddad MJ, Rawat DJ. UK incidence of achalasia: An 11-year national epidemiological study. *Arch Dis Child.* 2011;96:192-4.
- Zhang Y, Xu CD, Zouche A, Cai W. Diagnosis and management of esophageal achalasia in children: Analysis of 13 cases. *World J Pediatric.* 2009;5:56-9.

Carlo De Pieri^{a,*}, Paola Cogo^a y Angelo Barbato^b

^a *Division of Pediatrics, Department of Clinical and Experimental Medical Sciences, University of Udine, Udine, Italia*

^b *Pediatric Bronchoscopy Unit, Department of Women's and Children's Health, University of Padova/General Hospital, Padova, Italia*

* Autor para correspondencia.

Correo electrónico: carlodepieri@gmail.com (C. De Pieri).

<http://dx.doi.org/10.1016/j.arbres.2016.05.011>
0300-2896/

© 2016 SEPAR. Publicado por Elsevier España, S.L.U. Todos los derechos reservados.

Una causa no habitual de distrés respiratorio del adulto



An Unusual Cause of Adult Respiratory Distress

Sr. Director:

El patrón histológico de la neumonía organizada fibrinosa aguda (NOFA) es un patrón raro de neumonía intersticial, descrito por Beasley en 2002¹. Suele ser de origen idiopático, pero se han notificado infecciones, enfermedades autoinmunes, fármacos, exposiciones ambientales y laborales, cánceres y trasplantes de órganos como posibles causas de la NOFA². Presentamos un caso de NOFA en una mujer sana y sin antecedentes relevantes.

Una mujer de 43 años acudió al servicio de urgencias por presentar disnea progresiva de 3 días de evolución, y fiebre intermitente desde hacía una semana. La paciente era maestra de escuela y no refería antecedentes personales de interés, a excepción de ser fumadora. Negó haber realizado viajes recientes o haber estado expuesta a agentes tóxicos ambientales, y no tenía mascotas. La exploración física reveló un deterioro del estado general, con fiebre, taquipnea, hipotensión (95/69 mmHg) y desaturación de oxígeno (saturación de oxígeno del 89% del aire ambiental). Además, se detectaron crepitantes inspiratorios en la base del pulmón derecho. La radiología torácica mostró una opacificación alveolar en la base del pulmón derecho, y en la analítica destacó un recuento leucocitario de 25.490 leucocitos/mm³ y un valor de proteína C reactiva de 40 mg/dl. Durante la estancia en urgencias, se observó un rápido empeoramiento clínico de la paciente, con insuficiencia respiratoria intensa e hipotensión refractaria a la administración de fluidos, lo que hizo sospechar la presencia de un choque séptico respiratorio grave. Se trasladó a la paciente a la unidad de cuidados intensivos (UCI) para tratarla con ventilación mecánica y antibióticos de amplio espectro (meropenem 1 g/8 h y linezolid 600 mg/12 h). Aun así, el escáner torácico con contraste mostró progresión de la enfermedad, con nuevas consolidaciones densas en ambas bases pulmonares (fig. 1A). Los hemocultivos, la serología para bacterias atípicas y los cultivos bacterianos y PCR para virus respiratorios y micobacterias del lavado broncoalveolar (LBA) fue-

ron negativos. El ecocardiograma transtorácico descartó disfunción cardíaca y los resultados de las pruebas de anticuerpos antineutrofílicos citoplásmicos fueron negativos. Se efectuó una biopsia pulmonar abierta en la que se observaron múltiples «bolas» de fibrina intraalveolares, engrosamiento inflamatorio de los septos alveolares y áreas de neumonía organizada distribuidas en parches, todo ello compatible con el diagnóstico de NOFA (fig. 1B). Se inició tratamiento con bolos de metilprednisolona (250 mg/6 h) durante 5 días y se observó una mejoría progresiva de la función respiratoria, lo que permitió extubar a la paciente y administrar el tratamiento con corticoides por vía oral (60 mg/6 h/2 semanas, con reducción de la dosis de manera gradual). Ocho semanas después del alta de la UCI, los síntomas respiratorios y los infiltrados pulmonares se habían resuelto completamente y la paciente recibió el alta hospitalaria, con total autonomía para realizar sus actividades cotidianas. Seis meses más tarde, la paciente continua asintomática y recibe 7,5 mg/6 h de prednisona, tratamiento que se está retirando de forma progresiva.

En la literatura médica se han publicado unos 120 casos de NOFA, la mayoría de ellos de origen idiopático (como en nuestro caso). Esta enfermedad es más frecuente en varones, en la quinta o sexta década de la vida, y su síntoma más habitual es la disnea, que en ocasiones se acompaña de tos, hemoptisis o fiebre². Se distinguen 2 formas clínicas de la enfermedad: una variedad subaguda con inicio gradual de los síntomas e insuficiencia respiratoria leve o ausente, y una variedad aguda y de progresión rápida asociada con insuficiencia respiratoria fulminante y de mal pronóstico³. El diagnóstico de NOFA no es fácil. El patrón radiológico inespecífico más frecuente muestra infiltrados difusos en parches en ambos pulmones, y el LBA no suele ser conclusivo². Por consiguiente, para hacer un diagnóstico definitivo es necesaria una biopsia pulmonar que demuestre las típicas «bolas» de fibrina intraalveolares y la presencia de una neumonía organizada distribuida en parches¹. En el diagnóstico diferencial siempre debe incluir el daño alveolar difuso y la neumonía eosinofílica, que se caracterizan por la presencia de membranas hialinas y eosinófilos, respectivamente⁴. El tratamiento recomendado para la NOFA incluye dosis altas de metilprednisolona intravenosa durante los 3-5 primeros días, seguidas de 0,5 a 1 mg/kg/día de prednisona, con reducción de la