

# Introducción a la fisiopatología del mediastino. Puntos más importantes en relación más inmediata con su patología

Doctor J. Téllez Lafuente

## BREVE SINTESIS HISTORICA

La palabra "mediastino", no encontrada en Anatomía descriptiva, queda completamente ignorada y esta voz no existe. Esto significa que todavía al mediastino los anatómicos aún no le han reconocido la dignidad de órgano durante mucho tiempo ni las características de una formación anatómica que tiene una fisonomía digna de descripciones particulares.

A veces, del mediastino se habla de un modo vago en los tratados de Anatomía topográfica, pero en realidad la descripción se ha limitado a la topografía de los órganos que éste contiene y la clásica subdivisión en mediastino anterior y posterior, superior e inferior, representan éstos un esquema de utilidad puramente didáctica. La atmósfera clínica de muchos de los procesos que afectan a los distintos órganos en el contenido son de semejanza tal que de una parte hacen a veces difícil de establecer cuál de los órganos es el afectado y aún menos la naturaleza del mal mismo, y por otra parte confiere a todos este variable cuadro morbosos, distintos por naturaleza y por origen, un "aire de familia", necesario para entendernos comprendiendo la denominación de "síndrome mediastínico".

De la sola observación de estos hechos por el médico antes del análisis anatómico y funcional surge un concepto que, aunque vago e impreciso, da una especial fisonomía anatomofuncional que el mediastino debe poseer y es natural que el médico se sienta inclinado a cuál será la región anatómica que crea este "aire de familia", los diferentes procesos que afectan a los órganos contenidos en el mismo y cuál sea la función que tales lesiones vengan a perturbarla, procurando así darse cuenta del motivo por el cual se llega a determinar que tal síndrome mediastínico es el que causa semejanza tan estrecha entre afecciones de órganos totalmente diferentes. Hasta ahora fue olvidada esa parte menos noble conectiva que es sustancia de la cual todos los órganos están circundados: tejido conectivo celular con tal cual elemento y zonas adiposas. Se ha venido identificando la intervención de este tejido que los rodea con el grupo de las mediastinitis, mal definido, y la anatomía y aún la propia existencia de este tejido fue después muchas veces discutida.

En el siglo XVII, Romato Combes, discípulo de Vesalio y profesor de anatomía de Padua, estudió el espacio mediastínico entreviendo ya ciertos mecanismos de la cir-

culación sanguínea. Sus contemporáneos Fernel y Ambrosio Paré describen ya los aneurismas de la aorta, seguidos por otros autores.

En el siglo XVIII fueron los que también contribuyeron con sus importantes descripciones sobre el mediastino los siguientes: Van Svieten, William Hunter y Portal, Willif Viéd Aryr y, por otra parte, los cirujanos franceses propusieron ya la trepanación del esternón para evacuar mediastinitis supuradas como único medio posible de tratamiento. Fue en realidad preciso llegar al Renacimiento, en cuya edad se inaugura la era anatómica y permite ésta empezar a reconocer la constitución y la patología de las regiones torácicas profundas. En el siglo XIX, las mediastinitis infecciosas, casi todas postraumáticas, figuran en primer plano entre la patología mediastínica. Pedro Rubino de Parma aportó el primer caso observado de quiste dermoide de mediastino anterior, y Sothergil, en 1783, encontró en una autopsia un caso de lipoma precardiaco. Labomenentt ya había individualizado las adenopatías mediastínicas. En 1840, Rilliez y Barthez aislaron el síndrome anatómico de las adenopatías traqueobronquiales. En el último tercio del siglo XIX, la escuela alemana de Virchow aportó una importante contribución con 42 casos de tumores estudiados por Franz Riegel. En Norteamérica, en 1889, Huber publicó un libro con el cuadro clínico y diagnóstico de las afecciones del mediastino.

Por último, el advenimiento de la era radiológica, con todo su desarrollo, unido a la extensión de la cirugía torácica de modo progresivo, han modificado fundamentalmente conceptos tradicionales, edificándose un vasto capítulo que ha venido a constituir uno de los más importantes de la Patología torácica.

En tanto algunos autores, como Achard, Niessen, John Ballon y Sranca y Rehn, realizaron algunos estudios sobre aspectos de la hipertensión intramediastínica, el estudio más profundo de la circulación venosa de retorno demostró ya la aspiración torácica inspiratoria transmitida por el tejido mediastínico. Por último, ya se empiezan a conocer los síntomas clínicos del enfisema mediastínico espontáneo, seguido más tar-

de por las enseñanzas del neumomediastino artificial.

## CONCEPTOS GENERALES Y CONSTITUCION DEL MEDIASTINO

El mediastino se identifica con la importante región vital que ocupa la parte media de la cavidad torácica, entre el pulmón derecho y el izquierdo, recubiertos de sus pleuras respectivas. Los límites que se le asignan, aunque convencionales, parecen francos y son los siguientes: En la base, la porción central de la cara superior del diafragma; hacia arriba, el desfiladero cervicotorácico que indica la unión de la excavación torácica y la base del cuello; hacia adelante, la cara posterior del plastrón yuxtamediastínico esterno-costal recubierto de fascia endotorácica; hacia atrás, el macizo vertebral dorsal revestido de la fascia prevertebral; lateralmente, las pleuras mediastínicas derecha e izquierda que recubren la cara interna de los pulmones. El mediastino así concebido representa todo lo contrario de un espacio hueco y vacío, sino que, por el contrario, está bien ocupado por órganos importantes dentro de una atmósfera célula-grasosa, que rellena y ocupa los espacios muertos asegurando en una cierta medida la independencia anatómica y funcional.

Con el desarrollo actual de la cirugía torácica es muy conveniente recordar sumariamente las subdivisiones en sentido anatomoquirúrgico, y aunque un tanto convencionales ayudan a comprender determinados aspectos de la fisiopatología de esta importante zona mediastínica.

*El estamento superior*, en sentido de altura, está comprendido entre la base del cuello y el cruce aórtico.

*El estamento inferior* va desde la carina hasta la cara superior del diafragma.

*El estamento medio* está comprendido entre las dos anteriores, es de menor extensión y se sitúa entre arco aorta y borde inferior de carina.

En sentido anteroposterior, los dos planos verticales son tangentes a la cara anterior y posterior de la tráquea. El mediastino anterior está comprendido entre el esternón por delante y la cara anterior del árbol bronquial por detrás. El mediastino poste-

rior comprende toda la región situada entre el plano vertebral y la cara posterior de la tráquea y pericardio.

El mediastino medio es relativamente poco extenso, no comprendiendo más que el espesor de la tráquea y de los hilios.

Ya en 1942, autores italianos, especialmente Conderelli y colaboradores, hicieron estudios detenidos sobre mediastino utilizando el método de la inyección en el espesor del tejido celular del mediastino de distintos medios para practicar el neumodiastino artificial (aire, sustancias coloreadas, etcétera) con fines anatómicos y topográficos, así como disecciones detenidas en cadáveres de niños y de adultos, con cuyo resultado establecieron el concepto de "celdas" mediastínicas en sentido más realmente funcional que topográfico. Constitúan el espacio mediastínico dos celdas, la anterior y la posterior.

Las dimensiones de la *celda mediastínica anterior* van disminuyendo en su espesor de arriba abajo y de delante hacia la izquierda, siendo su espesor en el segmento caudal y posterior muy delgado, pues ambas pleuras están separadas por una capa de tejido celular; su diámetro longitudinal es sólo de tres a cinco centímetros y anteroposterior de quince a veinte, correspondiendo al espacio más claro de la zona retroesternal; "lámina mediastínica anteroposterior" de una particular fisonomía funcional; el estrato inferior de espesor de dos a tres centímetros está constituido de tejido celulo-grasoso rico en humor viscoso, que forma la bolsa pericárdica, siendo zona muy extensible a la inyección de aire o líquido en toda su extensión.

La *celda mediastínica posterior* es un vasto espacio que se ha podido delimitar inyectando líquidos coloreados con técnicas apropiadas; esto demuestra que el líquido queda detenido hacia adelante por la aponeurosis cervical media y cara posterior del pericardio y por detrás por la aponeurosis vertebral, no habiendo barrera que impida la difusión del líquido del estrato superior al inferior, separado por un plano horizontal virtual a nivel de la bifurcación traqueal. Otro punto importante sobre los datos ya sumariamente expuestos es el que se refiere al concepto convencional que se venía teniendo de que el mediastino no era un

espacio cerrado, pero actualmente se sabe que no es así, sino que está en comunicación por distintos puntos con órganos y regiones de sus alrededores y así comunica con el cuello, con el ámbito de ambos pulmones, con la cavidad abdominal, etcétera, lo que se ha puesto de manifiesto en una porción de procesos clínicos como las emigraciones de supuraciones, las hernias mediastínicas, enfisemas subserosos de punto de partida extraperitoneal, incidencias del neumoperitoneo, éxodo mediastínico ascendente o descendente del neumodiastino artificial. Por los puntos de menos resistencia se pone en relación con las zonas próximas gracias a la existencia de una continuidad celular cérvico-torácica abdominal confirmada por la inyección en la cavidad medio torácica de sustancias colorantes no reabsorbibles.

Un punto importante a nuestro juicio es el referente a la estructura histológica del tejido celulo-grasioso propio y que rellena el mediastino, estructura histológica que es bastante más compleja de lo que habitualmente se venía creyendo por no haber sido, desgraciadamente, más que objeto de estudios aislados y fragmentados. Este elemento base está constituido por un acolchonado celulo-grasoso de evidente importancia funcional que, llenando el espacio mediotorácico, se insinúa entre todos sus órganos y al que se debe su importante labor de amortiguador y regulador en el buen funcionamiento fisiológico de esta región. Este tejido, lejos de ser funcionalmente muerto, es sensible a influencias mecánicas, químicas, tróficas, neurovegetativas e incluso hormonales, aun muy dudosas. Según las investigaciones de Histología comparada en animales han demostrado que este tejido contiene cierto número de elementos activos celulares como los siguientes: una rica red elástica intramediastínica procedente, sobre todo, de las paredes perivasculares, con una trabeculación en disposición casi exclusivamente transversal de orientación frontal en la lámina "anterosuperior" y una disposición enteramente sagital en la "lámina posteroinferior" en forma vertical entrecruzada y sin elemento transversal; este sistema elástico describe fibras alargadas en forma de resorte en espiral, grupos de fascículos

adheridos de tres a cinco elementos más una red trivial constituyendo una membrana fenestral. Contiene igualmente elementos linfoides aislados y células hisquiocíticas libres y móviles indudablemente inmigratorias y dotadas de un poder fagocitario, lo que explicaría la frecuente participación del mediastino en los procesos inflamatorios o reticuloendoteliales de vecindad. Los anatómicos han descrito determinadas zonas de refuerzos celulares que parecen ser las menos discutidas y son las siguientes:

a) Una vaina periesofágica que no es homogénea ni continua.

b) La condensación frontal posterior conocida con el nombre de ligamento subpleural de Norosow.

c) Las láminas vértebro-sagittales de Charpy.

d) Los refuerzos perivasculares de los ligamentos pericardiacos.

e) Por último, la hoja lateral frontal anterosuperior que corresponde a la lámina tiro-pericardíaca de los autores franceses.

El mediastino presenta en su configuración y su estructura grandes variaciones individuales y locales, como se comprueba con la anatomía comparada, y así un autor, Seifert, en el perro es muy laxo y permeable, siendo difícil conseguir un neumotórax artificial unilateral, ya que es muy frecuente que se haga bilateral espontáneamente por tener una extensa movilidad, porque su estructura en conjunto, comparable a la de los grandes epiplones con las dos hojas serosas, vasos y células grasosas, ampliamente fenestradas. En el cobaya, el mediastino es más fijo, y en el conejo, menos fenestrado y más denso. En el hombre, estos caracteres varían con la edad, ya que la pleura mediastínica del adulto es más espesa que la del niño, interviniendo en sus variaciones una porción de circunstancias como la edad, morfología y configuración torácica y la constitución individual.

El mediastino ha sido explorado fisiológica y patológicamente en el hombre y en los animales. En el hombre especialmente con el fin de recoger datos suficientes en que apoyar el conocimiento de las distintas funciones atribuidas al mediastino en el terreno fisiológico, y en el patológico para orientación topográfica y de naturaleza de

los procesos de la región. Pero en estas exploraciones se ha tropezado con muchas dificultades de realización por los peligros que venía suponiendo el abordaje directo del mismo, así como por el conjunto de condiciones de los factores en causa. Esta exploración en el hombre se ha hecho por una porción de medios, buscando información directa sobre el estado del mismo, pero en su mayor parte esos datos no dan más que informes de perturbaciones indirectas. La observación clínica habitual, aunque muy útil por los datos valorables que proporciona, se refiere más bien a las modificaciones anatómicas que indican las alteraciones de los órganos mejor que las perturbaciones funcionales propiamente dichas. La exploración quirúrgica a tórax abierto es igualmente de poco interés por estar la situación tan lejos de las funciones fisiológicas. Las modificaciones del ritmo cardíaco y respiratorio, presión arterial, electrocardiograma, etcétera, dan especialmente datos de su repercusión visceral. En cambio, la exploración radiológica, con sus diferentes técnicas actuales, sobre todo la radioscopia, permite observar la cinemática normal y patológica del espacio mediotorácico y de sus paredes y de los órganos que contiene; las tomografías a distintos planos proporcionan datos muy valiosos, todos conseguibles con esa técnica. La timorradiografía y la arteriografía con medio de contraste son también útiles en el estudio de la circulación venosa de retorno, especialmente en la zona de la vena cava superior; son también útiles los datos que precozmente proporciona el pulso de la vena yugular y los de la presión venosa registrada en ambos miembros superiores sucesivamente en la inspiración forzada y en la apnea y prueba de Valsalva con presiones intratorácicas (40 a 50 milímetros de mercurio) con una técnica rigurosa como para los trazados flebotensiográficos de Turchetti y Schirosa.

Punto importante que queremos destacar se refiere a la utilización actual de la exploración funcional de esta región con el empleo de la exploración de la velocidad con medio de contraste gaseoso, el aire, empezando a utilizarse a la vista de las reservas precedentes señaladas, y así, desde hace ya veinte años en que Rehm y por Von Eam-

newitz, con la llamada por ellos "mediastinografía", utilizando las inyecciones de aire, demostraron que la inyección de la zona mediastínica, estimada hasta entonces como peligrosa e inabordable, podía realizarse sin temor alguno, utilizando el gas en vez de medio sólido o líquido como fluido difusible inofensivo y rápidamente reabsorbible; de ello nos ocuparemos de nuevo más adelante. La concepción y realmente primera puesta a punto del neumomediastino artificial se debe al Aluigi Condorelli y sus colaboradores, que modificaron las técnicas y las completaron con la exploración radiológica.

Y, por último, la manometría mediastínica ha sido también estudiada por Condorelli y su escuela, así como por Barriety y Couri.

Otro punto muy importante en relación inmediata con la patología del mediastino es el estudio del régimen tensional intramediastínico. Sabemos que el mediastino no es una zona inerte, sino que puede ceder la influencia de una porción de factores a través de las dos hojillas pleurales que lo limitan lateralmente, estando sometido constantemente a variaciones barométricas y cinéticas de tipo respiratorio, a los impulsos sistólico-diastólicos de la masa cardíaca y aun de las dos hojas. Por el contrario, opone una cierta resistencia plástica ligada a lo que se ha llamado "tensión o tono del mediastino" íntimamente relacionada a la tensión elástica del tejido celular del mismo que lo integran. Hay, pues, una adaptación semipasiva y semiactiva en las modificaciones rítmicas respiratorias, asegurando así una independencia motriz recíproca por su blancura y laxitud tisular. Normalmente, la situación mediana y su movilidad se deben, sobre todo, a la relativa simetría de las presiones en ambos hemitórax y, por otra parte, al equilibrio fisiológico desarrollado en ambos pulmones y a su función reguladora propia, aun en el caso de una cierta perturbación manométrica.

Los medios actuales de exploración clínica en el hombre informan poco sobre el tono mediastínico, habiendo sólo un medio de intentar calcular lo que se puede llamar "la capacidad del mediastino" utilizando medios mecánicos con que intentar vencer la resistencia que opone hasta un cierto

límite de las tensiones altas a las alteraciones depresivas estáticas y dinámicas en uno sólo de los dos hemitórax; la capacidad del mediastino interior varía entre los 200 a 300 centímetros cúbicos de agua, sin que el límite máximo esté en relación con el peso del sujeto, que parece ser mayor en los individuos longilíneos por un tono bajo de la región. La presión mediastínica normal varía según los autores: para Francaviglia y Turchetti, así como para Assmann, sería ligeramente negativa; para Barriety y Couri estaría siempre próxima al cero manométrico; para Condorelli siempre sería uniforme en toda la zona mediastínica.

Con el estudio manométrico hecho por Condorelli y su escuela y por Barriety y Couri se han obtenido curvas de presiones en función creciente y tomadas después de un tiempo de estabilización alrededor de unos cincuenta segundos, curvas cuya interpretación ha de ser habitualmente muy cuidadosa por la influencia de una porción de factores, pero así y todo aportan precisiones útiles imposibles de tener por ninguno de los otros métodos, sobre el tono, la capacidad del mediastino, la permeabilidad, el índice de blandura del tejido celulososo y el coeficiente de fuga hexamediastínica.

## LAS DESVIACIONES DEL MEDIASTINO

El equilibrio normal del tabique medio torácico puede ser perturbado por distintas causas patológicas, como una excesiva flexibilidad de los distintos tabiques pleurales o del almohadillado que los separa, o bien por una acentuada diferencia entre una y otra zona, en cuanto al régimen de presión, dando lugar a los desplazamientos del mediastino, que si son globales dan lugar a las desviaciones y si son localizadas originan las hernias mediastínicas con protrusión y otras veces dinámicamente con el ciclo respiratorio originan un movimiento pendular del mismo, y, por último, en caso de tórax abierto, los desplazamientos bruscos que originan el "flutter" del mismo, pudiendo estas perturbaciones imbricarse entre sí.

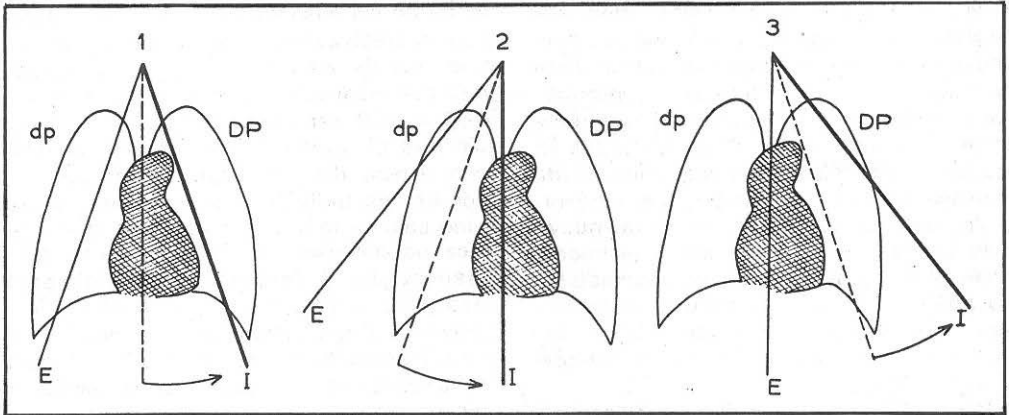


Figura 1.—Sentido del desplazamiento inspiratorio del mediastino en el curso de los movimientos de balanceo periódico.

E, I: Posición en el fin de la espiración y la inspiración.

DP, dp: Desviación absoluta entre la presión intrapleurales inspiratoria y espiratoria (DP, dp). En punteado: Posición media de equilibrio del mediastino.

1. Mediastino en posición normal de equilibrio.

2. Mediastino estáticamente desviado hacia la derecha (balanceo falsamente paradójico).

3. Mediastino estáticamente desviado hacia la izquierda.

Por su función amortiguadora absorbe las variaciones respiratorias de la caja torácica, realizándose principalmente en las dos zonas o puntos débiles de delgada capa y por la debida adaptación de las láminas mediastínicas anterosuperior y posterosuperior, poder de adaptación que varía según el sexo, constitución del sujeto, personas jóvenes, en los niños, etcétera.

Condorelli y colaboradores establecieron la siguiente ley para el balanceo cuando existe: El desplazamiento del mediastino durante la inspiración se realiza hacia el hemitórax (sano o enfermo) donde exista la mayor presión intrapleurales.

Son múltiples las causas de perturbación del equilibrio normal de presiones en el mediastino, originando las siguientes situaciones clínicas que vamos sumariamente a considerar.

Las desviaciones mediastínicas unas son de naturaleza *estática* y otras son de naturaleza *dinámica*. (Véase el esquema de la figura 1.)

Las desviaciones estáticas son llamadas desviaciones mecánicas por Alexander y inmigraciones por Koinzohan. En las desviaciones globales, según que estén dirigidas del lado de la afección responsable o hacia el lado opuesto, se habla de atracciones o de rechazamientos; clínicamente, en los derrames pleurales abundantes con pleuras laxas, es frecuente que el mediastino se encuentre rechazado hacia el lado sano y preferentemente en zonas postero-inferiores, elemento semiológico clásico

para comprobar la existencia del "triángulo paravertebral de Grocco y Bacet". Además de la presión hidrostática y muy importante casi siempre, la patogenia no es tan sencilla como pudiera parecer, ya que intervienen un conjunto de factores variables de unos sujetos a otros, los cuales se combinan para compensaren parte los efectos de la acción hidrostática y con el tono pulmonar, además de una inmovilización hemitorácica de defensa. Clínicamente, en los neumotórax espontáneos o terapéuticos, prácticamente faltos de alteraciones anteriores pleuro-costales, las desviaciones son frecuentes, así como las hernias, ya que en ciertos individuos con mediastino particularmente laxo un colapso de detención puede bastar para determinar la proporción de una hernia mediastínica, pudiendo pensarse en este caso más bien en una aspiración del lado enfermo que en un rechazamiento del lado colapsado.

Ciertas toracoplastias extensas pueden ser clínicamente el origen de un rechazamiento de mediastino por el desequilibrio mecánico que puede motivar el descenso de la pared y por falta de apoyo suficiente-

mente resistente; otro tanto ocurre en las cavernas de localización interna, en las que puede darse esta circunstancia constituyendo una contraindicación operatoria, debiendo comprobarse esto previamente a la intervención con una exploración radiológica.

Los tumores voluminosos unilaterales actúan por un mecanismo análogo.

En las parálisis frénicas el desplazamiento hacia el lado sano se debe a la disminución de la atracción pulmonar y a la presión diferencial intrapleural del lado paralizado.

En las hernias mediastínicas traumáticas de esfuerzo consecutivas a la tos y las aparentemente espontáneas, la ruptura del equilibrio ocurre frecuentemente por existir un neumotórax latente o por enfisema moderado pulmonar intersticial con mediastino anormalmente laxo.

En los desplazamientos homolaterales por atracción que se observan en las esclerosis pulmonares retráctiles importantes, difusas o localizadas, la fuerte atracción es entonces puramente mecánica.

En los grandes síndromes de hipoventilación unilateral la fuerza determinante de orden funcional está en relación con la exageración considerable de la depresión intratorácica del lado enfermo.

También en la clínica, después del neumotórax, se observan con más o menos frecuencia desviaciones hacia la cavidad hemitorácica deshabitada, tratándose así más bien de un rechazamiento por el lado sano.

## DESPLAZAMIENTOS CINÉTICOS

Son llamados desviaciones respiratorias por Assmann e inmigraciones por Roishon.

En ellos se realiza un movimiento de balanceo periódico ritmado por la respiración análoga al de un péndulo cuyo punto de fijación se situaría en el polo superior del mediastino. Su aparición presupone la concurrencia de dos factores, ninguno de los cuales, aisladamente, puede producirlos, y son:

Un desequilibrio periódicamente variable entre la fuerza que solicitan al mediastino y una blandura y laxitud exagerada del tabique mediastínico.

Por la falta habitual de signos clínicos no

se manifiestan más que en radioscopias o en radiografías tomadas necesariamente en inspiración o en expiración forzadas, siendo también muy útiles la radiocinematografía y la radioquimografía.

Las hernias de mediastino pueden ser migratorias, pero habitualmente son generalizadas, constituyendo los movimientos pendulares propiamente dichos. El sitio del balanceo rítmico no puede definirse en relación al lado enfermo, sino solamente en función de los dos factores siguientes:

— La posición de equilibrio alrededor de la cual se efectúa.

— El tiempo se identifica con la inspiración, pero la posición de equilibrio corresponde al punto medio de tipo respiratorio, posición que no siempre consigue con la vertical media del mediastino.

El movimiento pendular del mediastino no se produce, bien entendido, más que si el desequilibrio entre las presiones diferenciales derechas e izquierdas son suficiente para vencer el tono propio del mediastino, variable en los distintos sujetos, aunque sean otras explicaciones patogénicas que se han querido aportar.

La regla común que rige los desplazamientos inspiratorios explica la patogenia de los hechos en los siguientes procesos: En las estenosis bronquiales el desplazamiento se hace del lado de la estenosis (signo de Holzkechz), donde, como se sabe, hay una gran presión diferencial intrapleural, siendo más o menos acentuada según que la posición del equilibrio estático esté ya más o menos permanentemente alterada de este mismo lado o la estenosis sea poco cerrada. En los derrames pleurales y acitados la incompresibilidad del líquido y el muñón pulmonar atelectásico imposibilitan su expansión. Según Francaviglia y Trucetti, el desplazamiento inspiratorio se haría del lado del derrame en un 54 por 100 y del lado sano en 18 por 100 de los casos.

En el neumotórax unilateral, el desplazamiento obedece a la ley general, acentuando el neumotórax las diferencias de presión y desviando hacia el lado de colapso, y en los neumotórax bilaterales con pleuras laxas separadas por un mediastino flácido se confirman también las reglas, desviándose hacia el lado más afectado.

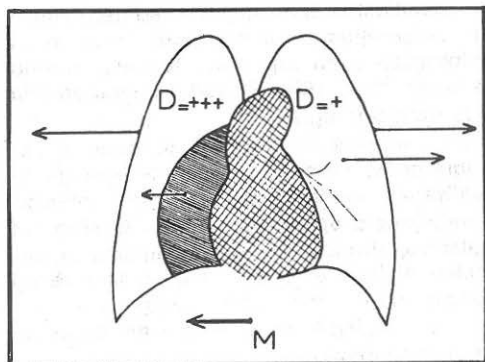


Figura 2.—Sentido del desplazamiento inspiratorio del mediastino en el neumotórax artificial. Caso de un neumotórax derecho  $D =$  diferencia entre las presiones intrapleurales inspiratorias y espiratorias.  $D$  derecha  $D$  izquierda. En la inspiración la atracción del mediastino se hará del lado del colapso.

En las lesiones pulmonares que predominan en un lado y sin acompañarse de esclerosis yuxtamediastínicas tiene tendencia a desplazamientos inspiratorios del lado sano.

El "flutter" mediastínico que se observa como incidente operatorio, tan temido por los cirujanos, supone un mediastino particularmente flácido, produciéndose generalmente después de la abertura del tórax o a consecuencia de herida del tórax y en ciertas parálisis frénicas, combinándose así un desplazamiento estático (descenso y huida del tabique medio-torácico, que parece hundirse en el hemo-tórax opuesto) y un desplazamiento dinámico inspiratorio hacia el lado cerrado y espiratorio hacia el lado abierto; en su grado máximo, el mediastino ondula, flota a la manera de una vela al compás de los movimientos respiratorios, no cumpliéndose así la ley de las incidencias tensionales de Condorelli, pues el movimiento periódico se hace en sentido inverso. Estos desplazamientos son inicialmente reversibles, aunque a la larga se hagan definitivos por la esclerosis y puedan ser reductibles por la inyección gaseosa de aire o con uno de los procederes de mediastinopexia inyectando una solución de goma al 6 por 100 en líquido de Ringer, con lo que la rigidez del mediastino se encuentra así aumentada.

¿Qué concepto general debemos tener clínicamente de estas perturbaciones funcionales que hemos estudiado consecutivas

a la actuación del complejo de factores que actúan en el régimen tensional mediastínico en íntima relación con el mismo régimen que en los sistemas pleuropulmonares? Su concepto es que constituyen, tanto en el terreno fisiológico normal como en el patológico, verdaderos fenómenos funcionales de adaptación y de compensación designados a los órganos torácicos, particularmente a los grandes venosos, de los de los efectos directos de la ruptura del equilibrio y al tejido propio del mediastino, esté sano o escleroso.

**Repercusiones hemodinámicas.** Es este un punto muy importante a considerar y muy ligado clínicamente a la patología de esta región, especialmente en la hemodinámica del círculo venoso en determinadas afecciones mediotorácicas, en cuanto al hecho de retorno de la sangre a los órganos centrales del corazón, proceso que se realiza normalmente y está asegurado por el coniueto de dos grupos de factores:

El primero constituye el clásico "vis a tergo", sistema de impulsión en el que participan, entre otros, la presión y el tono capilar, la elasticidad y la contractilidad de las paredes venosas, las contracciones musculares periféricas y hasta la acción de la gravedad.

El segundo factor, cuya importancia es grande en este caso, interviene realizando de succión, llamado, por oposición al anterior, "vis a fronte", en el que intervienen dos elementos esenciales: la aspiración diastólica de las cavidades derechas del corazón y la aspiración torácica al máximo inspiratorio que realiza el mediastino en tanto que agente de transmisión y regulación. La pérdida de la elasticidad normal del tejido celulograsoso de la región basta para determinar una hiperpresión venosa sin que haya necesidad de atribuirlo a una esclerosis de la vena cava superior. En situación hemodinámica normal, la fuerza aspirativa representada por la "vis a fronte" la mantiene continuamente, pero con ligeros cambios en cada ciclo respiratorio, una serie de los cuales, en series de inspiraciones profundas, provocan una aceleración de la velocidad de la circulación venosa por aumento del desnivel entre la presión central y la periférica, "salto de potencial venoso" de Condorelli, que se revela por una



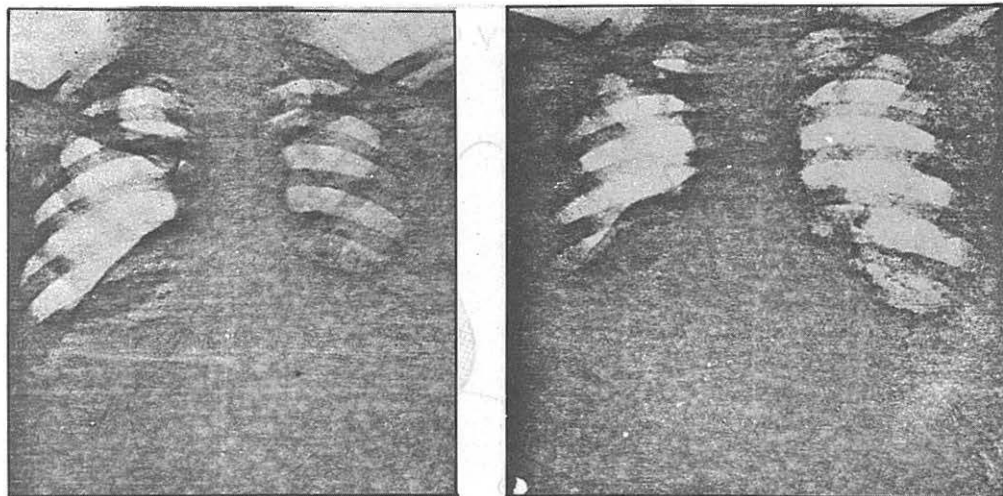


Figura 3.—Balanceo periódico del mediastino en el curso de un neumotórax artificial derecho (amplitud seis centímetros). Mediastino en posición normal del equilibrio: balanceo periódico del lado del neumotórax  
 — A la izquierda: Posición espiratoria (posición mediana normal).  
 — A la derecha: Posición inspiratoria (desviación hacia la derecha).

onda flebotensiográfica negativa comprobable hasta en las venas periféricas. Rehn insiste en el importante papel desempeñado en el terreno hemodinámico por el mediastino anterossuperior y por los ligamentos esternales, ya que las resecciones de la mitad inferior del esternón no entrañan ningún trastorno y sí tienen lugar en la resección del manubrio del mismo; para este autor el papel más importante estaría desempeñado por el ligamento externo pericardiaco superior de Poirier, que contribuye a mantener abiertos los grandes troncos venosos. La falta de presión entraña un aplastamiento venoso con la dificultad consiguiente a la circulación de retorno, ya que la aspiración actuará "a contratiempo".

Además de la aceleración de la circulación venosa, se acelera también el ritmo cardíaco por el reflejo de Bainbridge, el gasto cardíaco aumenta, así como también el área del corazón en las inspiraciones profundas de los asmáticos, explicándose también así muchas arritmias respiratorias sobre todo en los jóvenes con mediastino flexible.

En el terreno hidrodinámico es clásico agrupar un conjunto sistomático calificado con el nombre de síndrome mediastínico superior, que se debe en general a una compresión o englobamiento rígido de la

vena cava superior y de los troncos innominados que con los métodos actuales de exploración se ha modificado notablemente este capítulo de su fisiopatología, ya que se ha demostrado que en la circulación venosa de retorno intervienen además de los factores orgánicos otros importantes factores funcionales, como ocurre sobre el circuito de la arteria pulmonar en que las imágenes de hipoventilación no son necesariamente de orden anatómico, sino que se trata de fenómenos espasmódicos y neurovegetativos aún no bien conocidos.

Clinicamente este síndrome es en el territorio de la vena cava superior donde se comprueba la estrecha relación de esta circunstancia hemodinámica que vamos sumariamente a considerar en relación con su patología.

Normalmente, la presión venosa a este nivel no sobrepasa de 15 a 20 milímetros de agua, siendo la presión venosa sensiblemente simétrica en ambos miembros superiores y tomada en el pliegue del codo; por el contrario, en la apnea y la prueba de Valsalva aumenta la presión intratorácica.

El síndrome en el territorio de la vena cava superior evoluciona habitualmente en dos fases: una, fase con compensación y otra, fase de descompensación hemodinámica.

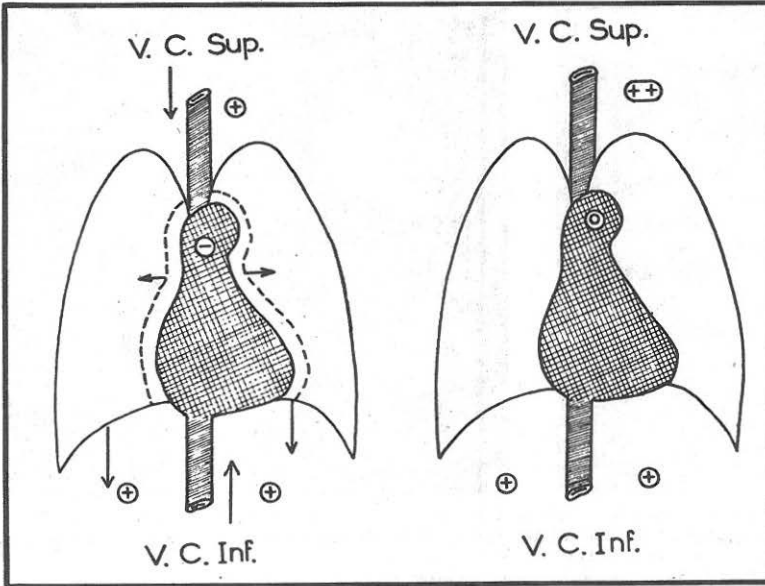


Figura 4.—Esquema de la circulación venosa de retorno durante la inspiración.

A la izquierda: En estado normal.

A la derecha: En el curso de las mediastinitis.

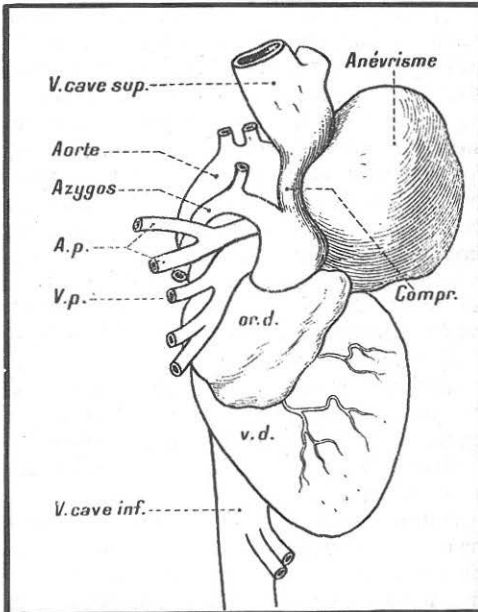


Figura 5.—Circulación cava-cava acigótica (según Chiray y Semelaigne).

Esquema de la compresión de la vena cava superior por un aneurisma que asienta por encima de la embocadura de los ázigos que queda permeable y permite por sus anastomosis el retorno de la sangre de la vena cava superior a la aurícula derecha por el segmento inferior que queda permeable de la vena cava superior.

En cuanto a la primera, es bien conocido que muy a menudo es latente y desprovista de toda expresión clínica en las primeras etapas, pero la pérdida de elasticidad tisular y la reducción de la capacidad mediastínica en la proximidad de los grandes troncos venosos del mediastino superior disminuye el efecto aspirativo torácico inspiratorio, siendo entonces estos trastornos compensados por un aumento del tono venoso periférico, que tiene por fin mantener una diferencia de potencial suficiente en el círculo venoso.

En esta fase latente de dificultad funcional clínicamente sólo se encuentra una falta de dilatación de venas periféricas (miembros superiores) apareciendo sólo la yugular externa desprovista de elementos musculares activos, la que aparece dilatada; velocidad de circulación venosa normal o ligeramente acelerada; hipertensión venosa difusa peromoderada, no pasando de los 15 a 10 c.c. de agua, por hipertonia compensatriz activa y no por estasis pasiva; el trazado flebotensiográfico indica solamente una disminución de amplitud de la onda inspiratoria negativa y una ligera tendencia a la hiperpresión venosa en apnea.

En un grado más acentuado la esclerosis del tejido mediastínico y de las hojillas pleurales que limitan la lámina sagital de la

lógica mediastínica anterosuperior anula el efecto de depresión respiratoria, tendiendo a ejercer sobre las venas un efecto retrógrado por disminución del movimiento de ampliación inspiratoria anteroposterior, con inversión de la onda flebotensiográfica acompañada a veces de una turgencia de la yugular. Estos síndromes venosos larvados o de comienzo, en caso de desarrollo rápido del obstáculo, aumentan la rapidez de la circulación colateral de suplencia, como ocurre en las afecciones mediastínicas de evolución aguda donde la estenosis se constituyen en algunas semanas o pocos meses (tumores malignos). En esta situación las venas periféricas con tono compensador forzado están muy turgentes y dilatadas, con presión venosa por encima

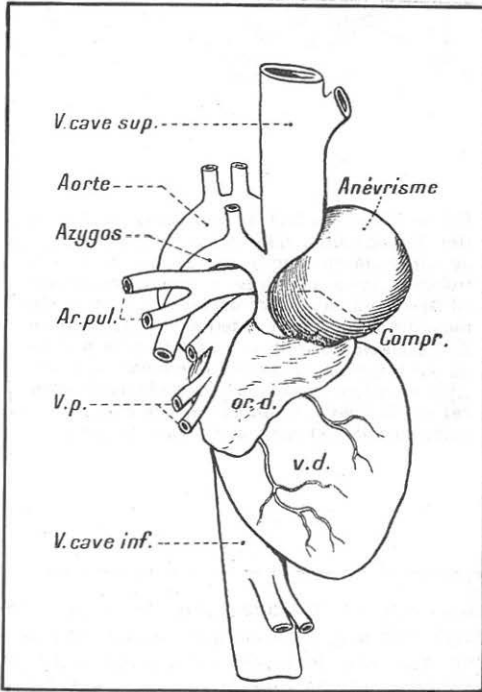


Figura 6.—Circulación cava-cava acigótica (según Chiray y Semelaigne).

Esquema de la compresión de la vena cava superior por un aneurisma que asienta por debajo de la embocadura de la árgico que queda permeable y permite, por una corriente retrógrada y gracias a sus anastomosis, el retorno de la sangre de la vena cava superior a la aurícula derecha por la vena cava inferior. La vía anastomótica profunda es lo bastante importante para que sea inútil la circulación anastomótica superficial.

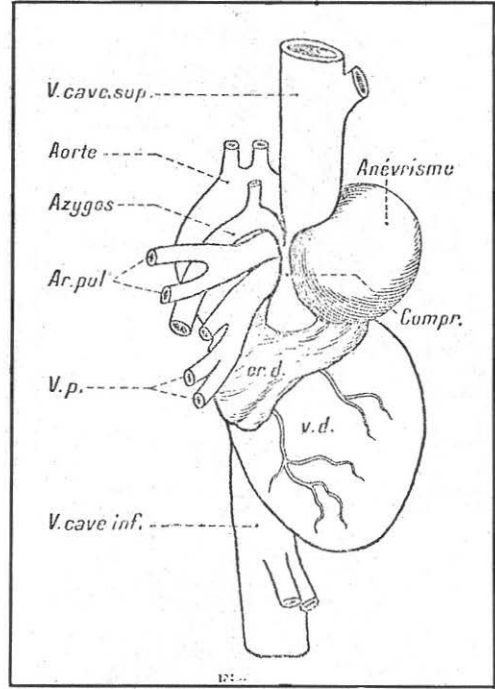


Figura 7.—Circulación cava-cava anacigótica (según Chiray y Semelaigne).

Esquema de la compresión de la vena cava superior por un aneurisma que oblitera la embocadura de los árgicos. Las comunicaciones cava-cava no están aseguradas más que por los plexos raquídeos y por las anastomosis superficiales y profundas de la pared toracoabdominal. La circulación colateral superficial llega a ser aparente.

de los 20 c.c. de agua, pero con velocidad circulatoria disminuida considerablemente (velocidad normal de seis centímetros por segundo, aproximadamente); la sangre venosa está totalmente saturada de  $\text{CO}_2$  y su tenor en  $\text{O}_2$  es muy reducida, siendo en la sangre arterial de tipo normal.

En la fase de estenosis mecánica compensada persiste la misma vasoconstricción sensiblemente poco acentuada, del orden de los 20 centímetros cúbicos de agua, siendo la velocidad de circulación normal o ligeramente elevada. El desarrollo de una ligera circulación colateral subcutánea sistémica (a veces mejor comprobada por el artificio de la fotografía con rayos infrarrojos) constituye el único signo notable, permaneciendo esta circulación venosa subcutánea profunda e inapaterente si el

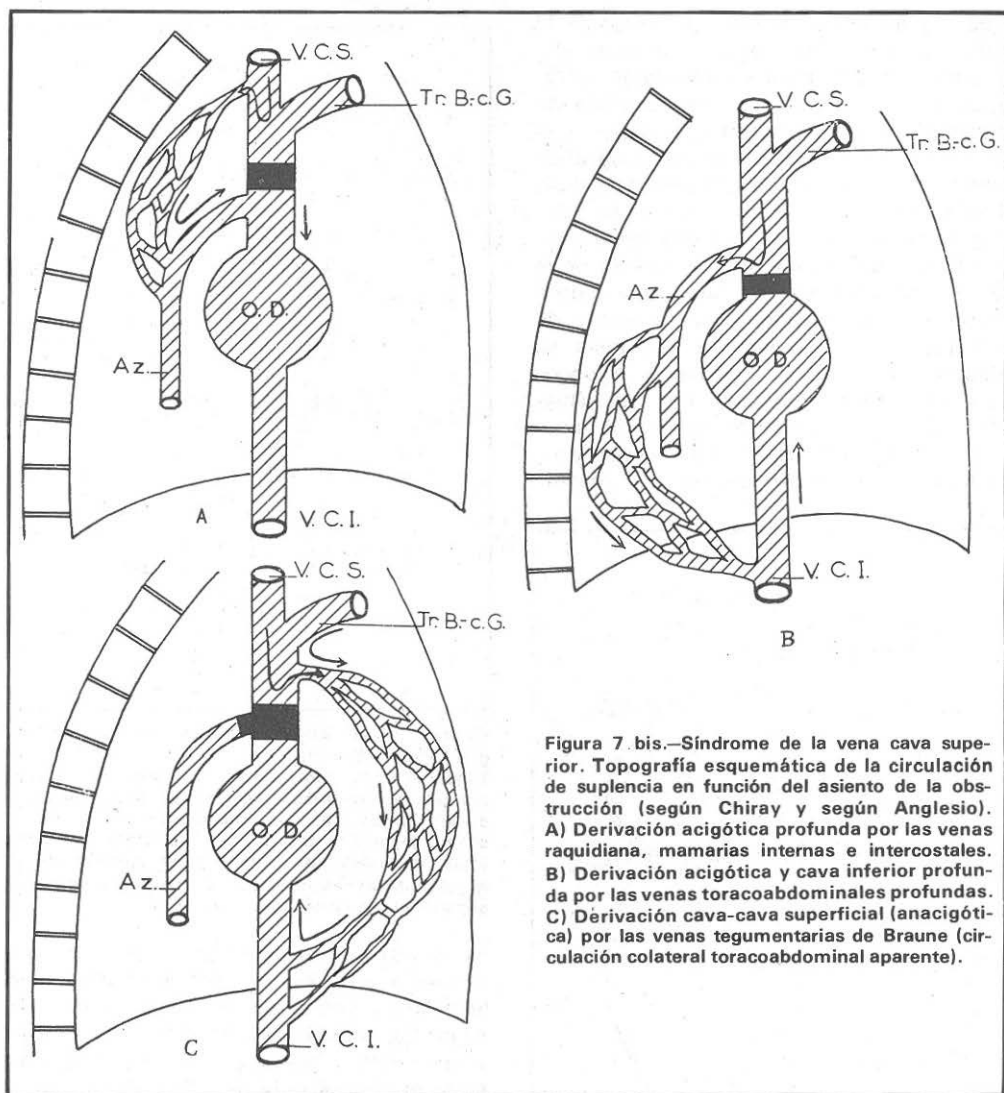


Figura 7 bis.—Síndrome de la vena cava superior. Topografía esquemática de la circulación de suplencia en función del asiento de la obstrucción (según Chiray y según Anglesio). A) Derivación acigótica profunda por las venas raquídiana, mamarias internas e intercostales. B) Derivación acigótica y cava inferior profunda por las venas toracoabdominales profundas. C) Derivación cava-cava superficial (anacigótica) por las venas tegumentarias de Braune (circulación colateral toracoabdominal aparente).

obstáculo asienta por debajo del alojamiento de la ácidos, situación que según algunos autores puede prolongarse mucho tiempo, y mientras la situación de suplencia sea suficiente, la estenosis de la vena cava superior permanece, como decimos, perfectamente tolerada.

En la fase de estenosis mecánica descompensada se supone una obstrucción venosa extensa y más o menos total; la circulación venosa compensatriz, clínicamente, tiene lugar a través de las venas ácidos, entre cava superior e inferior (cava-

acicótica) en los dos tipos: la *circulación cava-cava acigótica* en que las anastomosis son a través de la gran vía anastomótica profunda y la *circulación cava-anacigótica* en la que por estar cerrada la vía profunda, las comunicaciones se establecen entre los dos sistemas por las anastomosis, se establecen por las anastomosis superficiales desarrollándose la circulación vicariante extensamente sobre tórax y abdomen, bien extensible. En la misma circulación colateral se han descrito dos tipos: un tipo discreto con sólo algunas telangiectasias en la

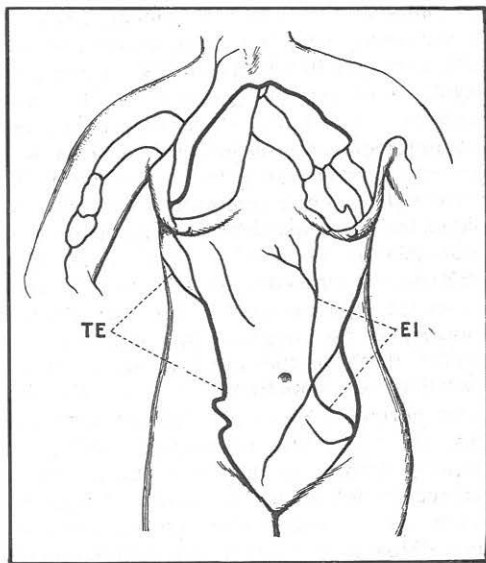


Figura 8.—Circulación venosa colateral en la obliteración de la vena cava superior (según Lian y Barron). TE: Vena toracoepigástrica larga, tegumentosa de Braune. EI: Vena epigástrica inferior, tegumentosa de Braune.

superficie toracoabdominal, que por otra parte pueden observarse en otras afecciones como las hepáticas y un tipo completo en el que la circulación colateral está asociada a la cianosis y los edemas, algunos característicos como el edema en pelerina, etcétera. Analizando la distribución regional de los confluentes y redes venosas y teniendo en cuenta el sentido de la corriente sanguínea se pueden comprobar más fácilmente que conducen de una parte a diferenciar los caracteres de la circulación colateral toracoabdominal en la compresión de la vena cava inferior, y de otra parte, en localizar de manera bastante precisa el asiento de la compresión sobre la vena cava superior.

Los estudios de Gilbert y Villaret sobre la circulación colateral toracoabdominal en las afecciones hepáticas confirman muchos de los datos y hechos sobre lo que acabamos de exponer. En cuanto a la cianosis, ya en este período avanzado se extiende a la cara, al cuello, a los brazos y al tórax, más o menos intensa y con más o menos extensión, pudiendo alcanzar en los casos extremos un desarrollo extraordinario, como

ocurre en los casos de obliteración completa de la vena cava superior por mediastinitis fibrogaseosa.

En el territorio de la vena cava inferior, cuyo trayecto mediastínico es muy corto, la hiperpresión abdominal e inspiratoria ligada al descenso del diafragma realiza un trabajo inverso, que es una especie de impulsión ascendente que tiende a exprimir el hígado dando unas curvas flebotensiográficas invertidas tomadas en miembro superior y en miembro inferior, dando lo que Condorelli llama una "imagen en espejo".

¿Cuál es por tanto la importancia real de esta parte adjudicada al mediastino en el mecanismo de la circulación de retorno? Prácticamente el sistema de la vena cava superior, ya que en el sistema cava inferior es todo de obediencia subdiafragmática, siendo difícil calcular su valor, ya que no es posible prescindir de otros factores hemodinámicos. (Véanse en relación con los fenómenos hemodinámicos expuestos las figuras 4, 5, 6, 7, 8, 9 y 10.)

Algunos aspectos de la exploración funcional del mediastino con los medios actuales, tanto fisiológica como clínicamente, son realmente importantes, ya que de modo inmediato proporcionan datos que ayudan a interpretar la naturaleza y localización de los procesos que perturban las funciones de la región y órgano que contiene. Hay, sin embargo, que tener en cuenta que la obtención de esos datos por la ex-

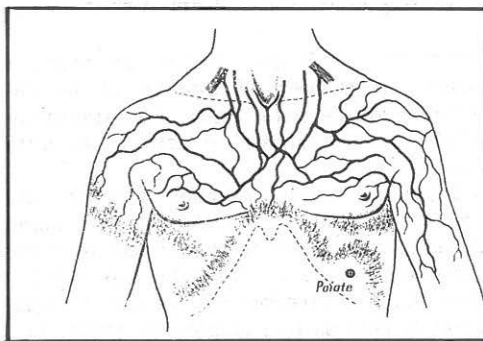


Figura 9.—Circulación cava-cava acigótica (según Chiray y Semelaigne). Gran desarrollo de la red venosa subcutánea en el dominio de la vena cava superior. Sin ningún desarrollo de red venosa subcutánea en el territorio de la vena cava inferior. Líneas de varicosidades liminales en la parte inferior del enlace venoso torácico.

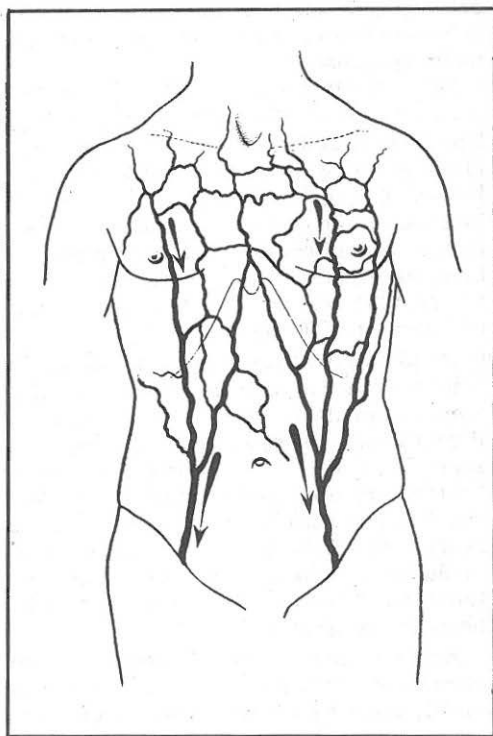


Figura 10.—Circulación venosa cava-cava anacigótica (según Chiray y Semelaigne). Desarrollo de toda la red venosa subcutánea tanto en la región torácica como en las regiones abdominales. La vía anastomótica profunda de la ácigo está cerrada, y la circulación cava-cava se hace principalmente por la vía anastomótica superficial y profunda de la pared toracoabdominal.

ploración funcional tropieza en muchos casos con grandes dificultades por las características de esta región. La experimentación en los animales está totalmente desechada.

En el hombre, la principal dificultad está en recoger información directa del estado de la zona mediotorácica, ya que la mayor parte de los datos anotados no reflejan más que perturbaciones indirectas, no obstante lo cual se han empleado medios técnicos como los que vamos a considerar sumariamente.

Ya sabemos que el síndrome mediastínico en sentido estricto se manifiesta clínicamente y por los trastornos funcionales de la zona por una serie de síntomas que sor-

patrimonio de su cuadro clínico, cuyo conocimiento debe ser completado por una metodología funcional activa, propia para explorar el estado funcional y del órgano que se examina. En relación inmediata con su patología es muy importante conocer el estado anatómico y funcional del tejido mediastínico en lo referente a su permeabilidad, laxitud, elasticidad y la facilidad o resistencia al régimen de presión del tórax que puede repercutir en este propio tejido o en los órganos que contiene gracias a la posibilidad de introducir un medio de contraste general que permite su contraste radiológico, demostrando así una distribución normal o patología del aire introducido, así como una resistencia normal en todo el ámbito en que se ha practicado la inyección del medio de contraste. Este recurso es el único medio que permite obtener datos que, cuando son correctamente interpretados, dan una imagen bastante fiel del estado anatómico y funcional de dicho tejido y por ello en relación estrecha con su patología estos datos manométricos son importantes especialmente en los síndromes de distensión gaseosa. En estos síndromes tiene actualmente mucha importancia el estudio de los mismos con la mediastinografía gaseosa o neumomediastino artificial, tan puesto a punto desde hace veinte años por los autores italianos (Condorelli y sus colaboradores), así como después por clínicos franceses (Bariety y colaboradores) y como ya hemos citado es un recurso técnico con el que únicamente se pueden obtener datos de valor no conseguidos con ningún otro medio de exploración.

La manometría mediastínica permite obtener, como ya se dijo más atrás, curvas de presiones obtenidas en función del volumen creciente del aire inyectado midiendo las funciones después de un tiempo de estabilización de unos treinta segundos aproximadamente. Su interpretación, aunque muy instructiva, sin embargo es habitualmente delicada por el hecho de la intrincación indisoluble de numerosos factores. Ello aporta útiles precisiones sobre el tono y la capacidad del mediastino (Condorelli y Truchetti), la permeabilidad, el índice de laxitud del tejido celulo-graso y el coeficiente de fuga hexamediastínica (Pariety y

Coury). (Véanse a este respecto las curvas de presión de la figura 11.)

Para realizar el neumomediastino se han propuesto distintas vías para la inyección de contraste gaseoso, las cuales vienen todas en conjunto a conciliar la seguridad, la comodidad y la eficacia. Se las puede clasificar en vías directas, vías semidirectas y vías indirectas.

En la vía directa y transtraqueal o supraesternal el aire se introduce en el espacio intertraqueoesofágico difundiéndose en todas las direcciones.

En la vía supra y retroesternal la aplicación es sumamente cómoda y está destinada a insuflar el mediastino inferior a poco que la cantidad inyectada pase de 300 centímetros cúbicos el aire.

En la vía sub y retroxifoidea el aire se introduce entre la cara superior del peritoneo y la cara inferior del diafragma, penetrando en el mediastino anteroinferior a través de las fenestraciones de Larrey.

En la vía laterovertebral o paramediastínica posterior, la insuflación en realidad es del espacio retrofaríngeo, en donde el aire se distribuye entre el mediastino y por otra parte en el espacio retrofaríngeo hacia arriba y en el espacio retroperitoneal hacia la base.

En la vía precoxígea, retroperitoneal, lleva el aire inyectado en el espacio retroperitoneal a difundirse en una parte al mediastino y de otra parte enfila los orificios diafragmáticos posteriores y las fenestraciones de Larrey.

En la vía supra y retropubiana, extraperitoneal, el aire actúa como una variante igualmente del principio de la continuidad de los espacios celulares laxos interperitoneo-víscero-seroso.

La elección de las vías de utilización debe hacerse con arreglo a dos órdenes de consideraciones: unas son de orden topográfico y en relación con la región del mediastino que se desea explorar, y las otras son de orden individual o local unidas a la existencia de eventuales contraindicaciones en uno o muchos de los procesos eventuales. Siempre que sea posible, y como la experiencia ha demostrado, debe movernos a utilizar la vía directa transtraqueal, ya que es inofensiva e indolora, no dando lugar a ninguna incidencia notable. Sin embargo, comporta

alguna contraindicación. No deben insuflarse cantidades considerables de aire, ya que pueden correrse algunos riesgos, como la eventualidad de provocar un enfisema extenso; cuando hay adherencias inflamatorias o posoperatorias antiguas que interceptan la proyección del aire ascendente. Un punto muy importante es el referente a las imágenes que la penetración del aire proporciona el neumomediastino y el conjunto y aspecto general del despegamiento conseguido a la exploración radiológica del mismo, teniendo en cuenta, no obstante, que estas imágenes pueden ser más o menos confusas y difíciles de interpretar por el hecho de la superposición de imágenes, y por ello las tomografías son necesarias hechas en diversas posiciones, ya que es el único medio utilizable con provecho en la mediastinografía gaseosa.

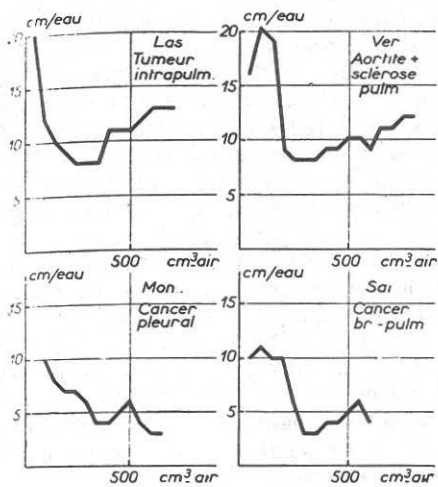
Una hora después de la insuflación del aire ya se pueden tomar las tomografías con la técnica apropiada.

Para la realización del neumomediastino artificial por vía transtraqueal, que como ya dijimos debe emplearse con preferencia siempre que no se teman complicaciones y con arreglo a la técnica de Bariety y Coury, se utiliza una aguja de doble enchufe de un calibre y mandril de luces interior habituales y otro mandril explorador a resorte tal como representa la figura 13.

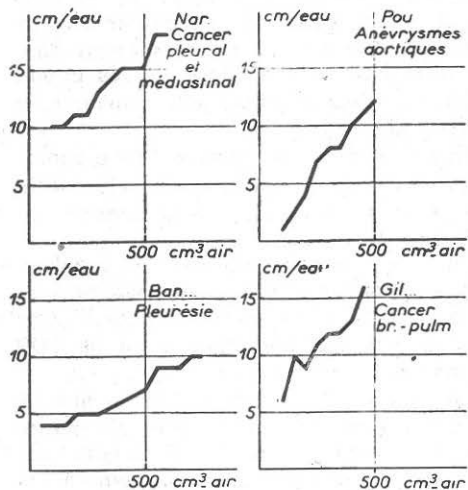
En la figura 14, va representado un corte horizontal esquemático operatorio que pase a dos traveses de dedo por encima del manubrio esternal.

Ya sabemos también que el tono mediastínico está íntimamente ligado a la tensión del tejido fibrocelular y elástico mediastínico, tensión modificable por el sistema neurovegetativo a semejanza del que se admite actualmente sobre la tensión elástica pulmonar, tono con la misma manometría, justamente, sino por "la capacidad mediastínica" presentada por la posibilidad por parte del tejido celular del mismo y admitir que el aire en el neumomediastino artificial hasta que las presiones alcancen un determinado límite.

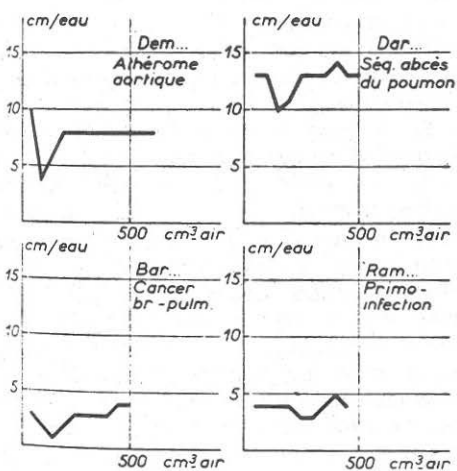
En el terreno clínico-patológico el estudio y exploración funcional de la capacidad mediastínica da resultados verdaderamente importantes, y así citaremos con los datos manométricos obtenidos, los siguientes síndromes: pericarditis adhesiva en sentido



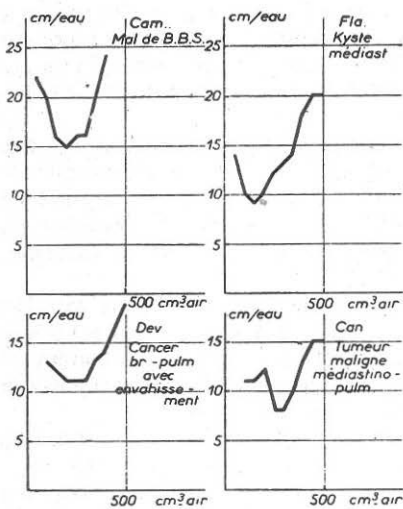
Type I



Type II



Type III



Type IV

Figura 11.—Ejemplos de curvas manométricas establecidas en el curso de la mediastinografía directa (vía transtraqueal). Tipos 1 y 2: curvas descendentes u horizontales; espacio mediastínico permeable, fuga hexamediastínica importante. Tipos 3 y 4: Curvas en V o ascendentes; espacio mediastínico poco permeable, fuga hexamediastínica reducida.



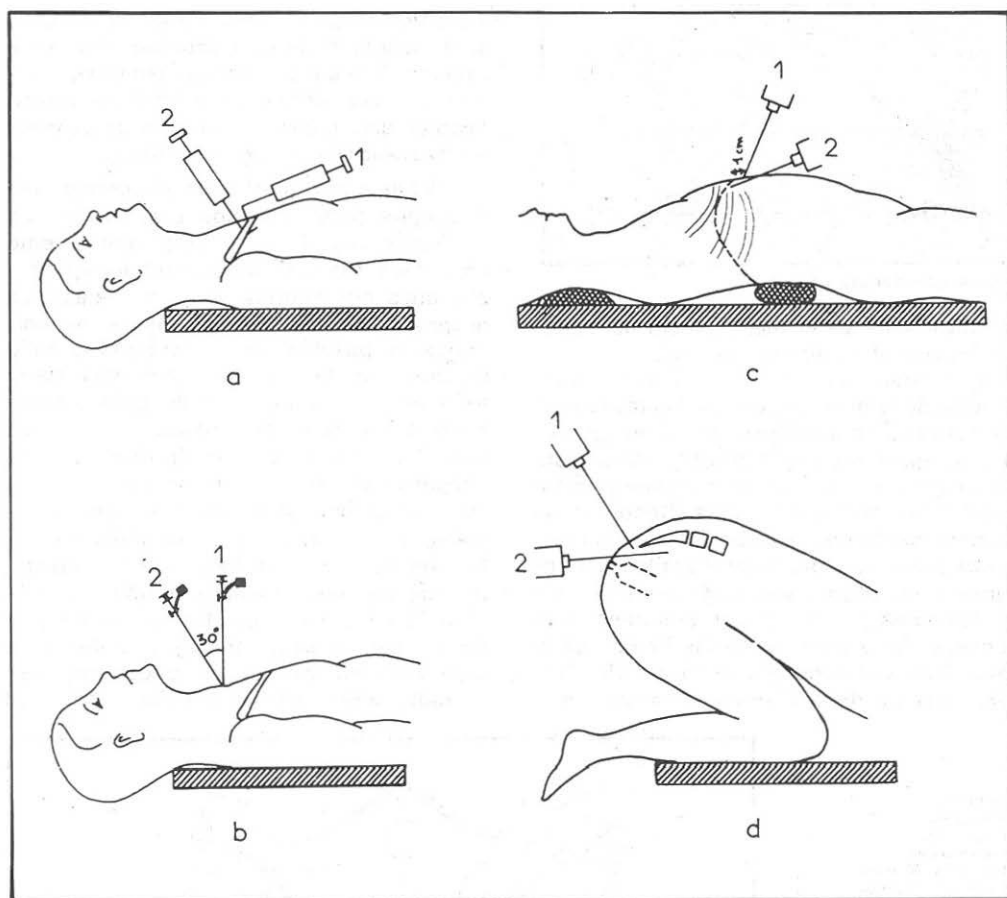


Figura 12.—Mediastinografía gaseosa. Esquema de las principales vías de insuflación. a) Vía directa supra y retrosternal. b) Vía directa transtraqueal. c) Vía indirecta proximal sub y retrofoveolar. d) Vía indirecta distal precoxigea (retroperitoneal).

lato; los datos manométricos permiten diferenciar un paracretio pericárdico del cavo pericárdico sin acretio y con mediastino anterior perfectamente visible del síndrome de acretio, revelando la reducción de capacidad por el hecho de la intrincación indisoluble de numerosos factores, aportando así útiles precisiones imposibles de obtener por otros métodos, sobre el estado de caratresex del estado del mediastino, en cuanto a capacidad, índice de laxitud del tejido celulograsoso y el coeficiente de fuga hexamediastínico.

Otro punto muy importante en relación inmediata con su patología y dentro de la exploración funcional de la exploración de

la zona mediotorácica, lo constituye la exploración radiológica de este espacio, y la razón es evidente. Como ya hemos expuesto más atrás, la exploración clínica habitual proporciona datos escasos de valor positivo o es nula en los procesos mudos en los que la técnica radiológica constituye el único medio de conseguir datos positivos hallados en estas condiciones y cuando existe una sintomatología inconstante y variable, no traduciendo generalmente más que el sufrimiento de los órganos locales o vecinos sin permitir apenas identificar la afección, siendo dicha exploración un tiempo fundamental en todo paciente afecto de una afección de esta región, por lo cual




Figura 13.—Bariety y Coury.

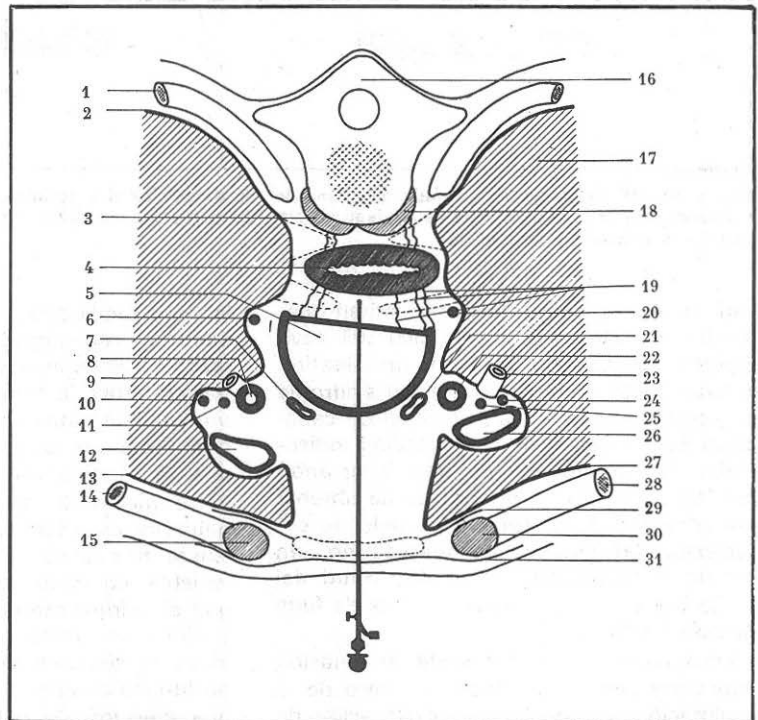
prácticamente es el mejor medio de explorar in vivo el mediastino normal.

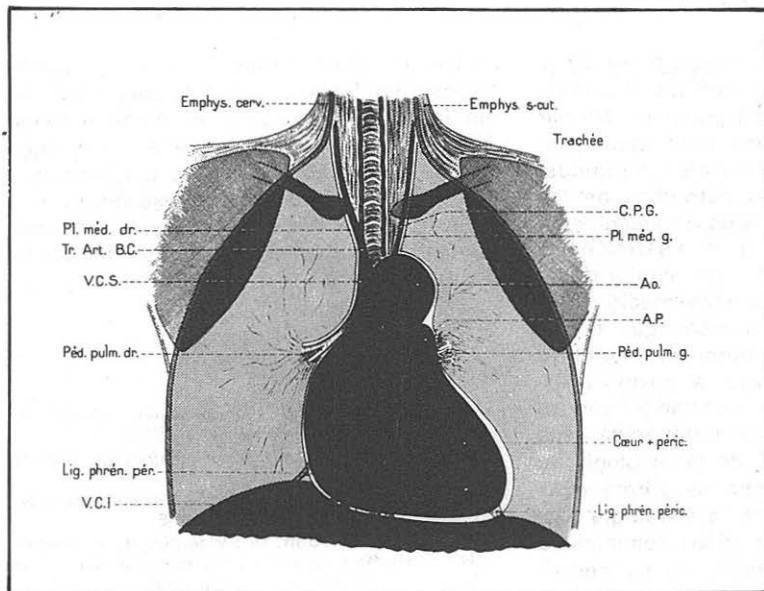
En numerosos estudios radiológicos en función de la dirección dada a los rayos X se ha conseguido identificar los diversos elementos que entran en la constitución de esta vasta zona de sombra comprendida entre ambos campos pulmonares. Recordemos sumariamente que la radiografía en las distintas posiciones del tórax y aptitud del enfermo proporciona, aun estáticamente, preciosos datos y elementos en el terreno de la localización y aspecto de las imágenes al considerar el diagnóstico de la posible afección (asiento de la afección en estrato me-

diastínico en que se observa cierta predilección; desplazamiento y modificación de la estática de los órganos mediastínicos, etcétera). En este punto la estratigrafía ha constituido un gran progreso, permitiendo penetrar en el espesor de los órganos densos.

En el aspecto cinético, la exploración radioscópica todos sabemos que, aunque fue el tiempo inicial de antiguo, actualmente constituye siempre un tiempo indispensable, pues nos informa sobre las relaciones recíprocas de los diversos elementos normales o patológicos considerados bajo muchos ángulos; es la radioscopia sobre todo el método más simple para recoger información de orden cinético, permitiendo habitualmente distinguir sin dificultad las imágenes pulsátiles en ritmo cardioarterial, suponiendo que pertenezcan al sistema circulatorio; las imágenes cuya movilidad es función del ritmo respiratorio, y, por último, las que son rigurosamente inmóviles. También la expansión sistólica de la imagen constituye un segundo signo cinético de gran valor en favor de su origen vascular. La radioscopia permite apreciar la amplitud

Figura 14.—  
1 y 2) pleura;  
3) músculos prevertebrales;  
4) esófago; 5) tráquea;  
6) nervio recurrente derecho; 7) vena yugular anterior; 8) tronco arterial braquiocefálico y carótida primitiva;  
9) arteria subclavia;  
10) nervio frénico derecho; 11) nervio neumogástrico derecho;  
12) vena yugular interna;  
13) pleura; 14) clavícula;  
15) músculos; 16) D A;  
17) pulmón;  
18) músculos prevertebrales;  
19) ligamentos intertraqueoesofágicos;  
20) nervio recurrente izquierdo; 21) vena yugular anterior;  
22) arteria carótida primitiva; 23) arteria subclavia; 24) nervio frénico izquierdo;  
25) nervio neumogástrico derecho;  
26) vena yugular interna;  
27) pleura; 28) clavícula;  
29) aponeurosis cervical media; 30) músculos;  
31) aponeurosis cervical superficial. (Bariety y Coury.)





**Figura 15.—Mediastinograma de frente. Aspecto esquemático de la repartición gaseosa (Bariety Coury).**

respiratoria del movimiento de cada diafragma, que normalmente son amplios y simétricos, y cuya parexia o inmovilidad de una de las cúpulas traduce una parálisis frénica. El examen en la pantalla revela igualmente la eventualidad de la movilidad de una imagen anormal en función del movimiento de deglución.

En el terreno cinético, y prescindiendo de los movimientos de los órganos del mediastino normalmente en la respiración, el progreso que supuso el empleo de la estratigrafía ha permitido actualmente utilizar técnicas para el estudio de los desplazamientos y situación de movilidad de determinados puntos del mediastino, y por eso queremos dejar de hacer referencia al método actualmente utilizado y puesto a punto por el doctor Zapatero, respecto a la carina traqueal y que él denomina "carinometría en el diagnóstico de las mediastinopatías". Con la estadística de los casos estudiados, clínica y tomográficamente, ha establecido este recurso de exploración que habitualmente utiliza en sus servicios con provechosos resultados.

La radioquimografía ha sido bastante empleada para el estudio radiofisiológico del corazón y los grandes vasos torácicos. Puede ser empleado igualmente en el análisis de los movimientos del esófago, pleu-

ras mediastínicas, del diafragma y de todo órgano móvil. También ha sido empleada con los mismos fines la cinedensigrafía, especialmente en el estudio del aparato circulatorio. La radiocinematografía, utilizando amplificadores electrónicos de iluminación, ha dado una nueva técnica de posibilidades con resultados muy prometedores fisiocinématicos de los órganos del mediastino, como el esófago, bronquios, corazón, etcétera, datos útiles en el terreno clínico.

Señalemos, por último, que la arteriografía y la exploración del círculo venoso con medios de contrastes opacos proporcionan de modo inmediato datos muy utilizados en el estudio de la fisiopatología de este sistema con las modificaciones hemodinámicas correspondientes en general y en los troncos venosos tan íntimamente relacionados con las funciones del mediastino superior.

## CONCLUSIONES

1.<sup>a</sup> El largo período transcurrido en que el mediastino apenas existía para los anatómicos y clínicos y tampoco era de preocupación su estudio han retrasado considerablemente la evolución progresiva de nuestros conocimientos sobre soluciones de esta importante zona orgánica.

2.<sup>a</sup> Por los datos expuestos, entre otros, del mediastino como tal, con los importantes órganos que contiene podemos afirmar que tiene específicamente unas características anatomofuncionales bien definidas. Las observaciones más estrechas de los hechos anatómicos, clínicos, radiológicos y experimentales, junto a la aparición de nuevos procedimientos de exploración, permiten reconocer a la zona mediotorácica un papel funcional notable, que tiende principalmente a mantener el equilibrio estático y dinámico normal, al mismo tiempo que contribuye a la circulación venosa de retorno. Sólidamente establecidas sus funciones sobre el plan de la patología, la autonomía del mediastino se afirma pues igualmente sobre el de la fisiología, así como en la mayor parte de los dominios de la Medicina el conocimiento de las perturbaciones funcionales ayuda a comprender e interpretar mejor las manifestaciones morbosas.

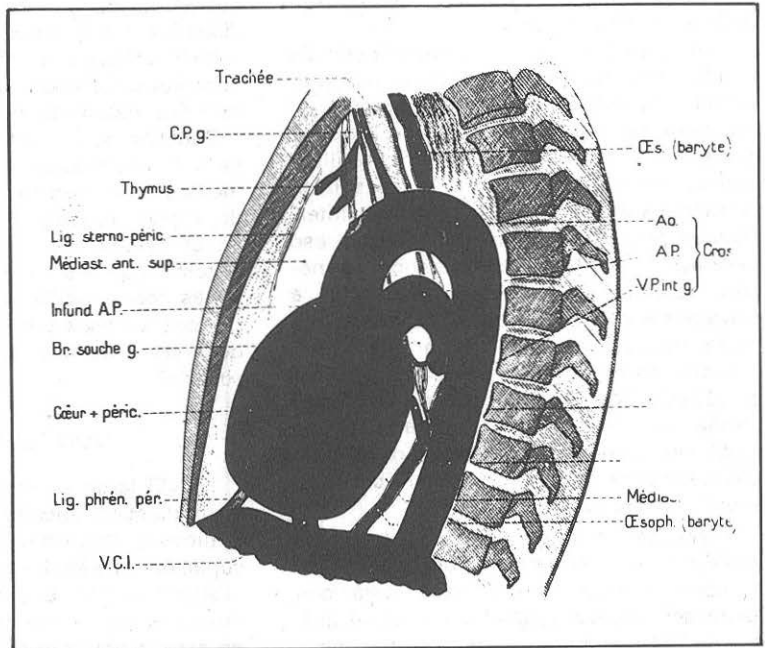
3.<sup>a</sup> Con la exposición que acabamos de hacer no está agotado el tema en estos aspectos de la fisiopatología del mediastino, habiéndonos limitado a considerar y estudiar algunos de los puntos más impor-

tantes en relación más o menos inmediata con su patología. En este terreno, el estudio en la próxima sesión y su mesa redonda completarán una porción de aspectos bajo el punto de vista quirúrgico, tan importantes, y de los cuales esta exposición que acabamos de hacer constituye, a nuestro juicio, introducción y premisa indispensable.

#### BIBLIOGRAFIA

- Bariety, M., y Coury, Ch.:** *Le Mediastin et sa Pathologie*. Masson et Cie. Editeurs. Paris, 1953.
- Emile Sergent:** *Les syndromes respiratoires*. Gaston Doin Edit. 1945.
- Charles K. Friedberg.:** *Enfermedades del corazón*. Editorial Interamericana, S. A. 1958.
- Kinipping, H. W.; Bolt, W.; Valentin, H., y Venrath, H.:** *Exploración clínica y valor funcional del cardiopata*. Editorial Científico-Médica, 1959.
- Puigbo, Juan J.; Blanco, Pablo; Machado, Ivan, y Giordano, Hugo.:** *Bases Hemodinámicas de la Clínica Cardiovascular*. Ediciones OBE (Organización de Bienestar Infantil-estudiantil). Caracas, 1966.
- Nitch.:** Los puntos débiles y su importancia clínica en el curso del derrame pleural y del neumotórax". *Brauers Beiter. Klin. Tuberk.* (1910).
- Bariety, M., y Coury, Ch.:** "La fisiología del mediastino y sus perturbaciones". *Poumon et Coeur*, 10, 7 (1954).

Figura 16.—Mediastinograma de perfil. Aspecto esquemático de la repartición gaseosa (Bariety y Coury).



- Palumb, G.:** "Contribución al estudio de la celda mediastínica anterosuperior en el hombre". *Ric. Morfol.*, 19, 18, 489 (1944).
- Bariety, M.; Coury, Ch.; Gimbert, J. L., y Legendri, R.:** "Intento de interpretación de la repercusión de insuflación de mediastino sobre la función respiratoria. Consideraciones diversas sobre la fisiopatología del espacio mediastínico". *Sem. Hôp. Paris*, 34, 17 (12 abril 1958).
- Condorelli, L., con la colaboración de Francaviglia, A., y Turchetti, A.:** *Fisiopatología clínica del mediastino*. Comunicación al 48º Congreso de Medicina interna. L. Pozzi, editor. Roma, octubre 1947.
- Kullmann, K.:** "La mediastinopenia artificial, procedimiento de compensación de los desequilibrios de presión". Universidad de Fribourgen. Br. 1950.
- Martínez, F.:** "Mediastinografía con medios de contraste". *Semana médica*, 2 de mayo 1934.
- Nisen, R.:** "Modificaciones circulatorias debidas a la hiperpresión mediastínica localizada". *Zeitschrift f. Chir.*, 208, 59 (1928).
- Rehn, E.:** "La mediastinopenia artificial del mediastino anterior y mediastinografía". *Schweiz. Mediz. Wochenschr.*, 2, 30-33 (1935).
- Weltz, G. A.:** "Influencia respiratoria sobre el llenado y el ritmo del corazón". *Arch. f. Kreisl.*, 8, 1-4, 1 (junio 1941).
- Boliver, J. M.:** "El síndrome de la vena cava superior". *France Med.*, 17, 8, 5-11 (agosto 1954).
- A. Calkins, A.:** "Veintiún casos de síndrome de la vena cava superior". *Dis. of the Chest*. Bibliografía. (Octubre, 1956.)
- Condorelli, L.:** *Fisiopatología de la circulación venosa*. Edición A. P. D. Catania, 1947.
- Hinshaw y Rutledge:** "Repercusión de las lesiones del mediastino superior sobre la circulación venosa". *J. Lab. Clin. Med.*, 27, 908 (1942).
- Hussey, H.; Katz, S., y Yater, W.:** "El síndrome de la vena cava superior: relación de 35 casos". *Amer. Heart J.*, 31, 1 (1946).
- Lian, C.:** "Interés de la medida de la presión venosa en el brazo y cava superior en el diagnóstico de las compresiones venosas mediastínicas". *Vie. Med.* (Junio de 1932.)
- McIntyre y Syres, E.:** "Obstrucción de la vena cava superior; revisión de la literatura y relación de dos casos personales". *Ann. Int. Med.*, 30, 925 (1949).
- Veal, J., y Cotsonas, N.:** "Afecciones de la vena cava superior (anatomía patológica y diagnóstico)". *Surgery*, 31, 1 (1952).
- Wagner, R., y Bucholz, W.:** "Significación diagnóstica de la presión venosa periférica en el curso de los tumores torácicos". *Deutsche. Med. Wochenschr.*, 77, 26, 837ª (27 de junio de 1952).
- Bariety, M.; Coury, Ch., y Choubrac, P.:** "La evolución de los procedimientos de exploración del mediastino". *Bull. Acad. Nat. Med.*, 529 (27 octubre 1953).
- Bariety, M., y Coury, Ch.:** *Le mediastin et sa pathologie* (capítulo IV, Exploration Radiologique du Mediastin).
- Couey, Ch., y Salaün, O.:** *Técnicas de exploración y diagnóstico radiológico de las afecciones del mediastino*. Enciclopedia Médico-Quirúrgica "Radiodiagnóstico", tomo III-1954.
- Kovats, F., y Zsebök, Z.:** *Los fundamentos anatomoradiológicos de la investigación pulmonar*. Un volumen. Masson y compañía, edit., París, 1955.
- Lorenz, H., y Sauernig, R.:** "El espacio retrocardiaco desde el punto de vista radiológico". *Radiology*. (Mayo de 1949).
- Amisano, P.:** "La imagen estratigráfica habitual (1930) y axial transversa (1947) en el estudio del mediastino". II Congreso de Electrorradiología de Cultura Latina y II Congreso Hispano-portugués. Madrid 14 y 19 de abril de 1952.
- Bariety, M., y Liquier, A.:** "Tomografías simultáneas en patología pulmonar y mediastínica". Soc. Fr. Pathol. Resp. sesión de 19 de diciembre de 1956.
- De Vulpian, P.:** "Tomografía transversal. Tomografía oblicua. Tomografía oblicua simétrica. Stereotomografía". Soc. Fr. Electrorradiología Médica; sesión del 19 de noviembre de 1951.
- Frain, Bouet, Aelion y Bourhis:** "Resultados comparados de la tomografía vertical y de la tomografía horizontal". *Soc. Fr. Electrorradiología Med.* Sesión de 2 de febrero de 1952.
- Mattei, M.:** "Utilidad práctica de la tomografía de tomografía de perfil". Soc. Med. Marseille; sesión del 18 de 1952.
- Parent, J., y Roche, G.:** "La tomografía transversal del tórax (técnicas y resultados)". *O. Semaine Hôp.* (26 de abril de 1953).
- Roche, G., y Parent, J.:** "Tomografía transversal del tórax normal". *Presse Med.* (Atlas de Radiología clínica), 17 noviembre de 1954.
- Sansone, G., y De Maestri, A.:** "Visualización simultánea del mediastino posterior y anterior después de insuflación por vía peridural. Estudio estratigráfico en tres dimensiones". *Min. Ped.*, 3, 332 (1951).
- Oliva, L.:** "La insuflación simultánea anterior y posterior del mediastino por vía precoxígea". *J. Bel. Radiol.* (Enero 1953).
- Velasco:** *Neumomediastino anterior en el tratamiento de las hemoptisis*.
- Zaimi, A.; Boujenar, J., y Demirleau, J.:** "El neumomediastino preoperatorio. Contrastación anatómica". *Tunisie Med.* (Septiembre-octubre 1956.)
- Baeceulo-Rousseau, G. J.:** "La cinemasiografía en el diagnóstico de los tumores mediastínicos". Tesis de París, 1951.
- Bonte:** *La contribución de la radioquimografía al diagnóstico de los tumores mediastínicos*.
- Lisner, J.:** "La electrocardiografía y electroquimografía en las lesiones mediastínicas e hiliares". *Fortschr. Röntgen.* (Mayo 1956.)
- Schneidem, M., y Ceballos, J.:** "Radioquimografía". *Amer. J. Röntgen.* (Abril de 1956.)
- Condorelli, L.:** "Acreción sin concreción (contribución al estudio de la patogenia de las pericarditis adhesivas y de la hipertensión venosa periférica activa". *Presse Méd.* (18 de diciembre de 1933.)
- Boudin, P.:** "Contribución al estudio etiológico del síndrome de Pick (a propósito de un caso de edema mediastínico)". Tesis de París.
- Evans, J. A., y Smalldon, T. R.:** "Enfisema mediastínico". *Amer. J. Roentgenol.* (1950.)
- Le Melletier, J.:** "El enfisema mediastínico espontáneo". *Sem. Hôp.* (Bibliografía importante.) (22 de marzo de 1948.)
- Le Melletier, J., y Clarnet:** "Enfisema mediastínico latente, descubierto con ocasión de una pleuroscopia". *J. Fr. Med. Chir. Thor.* (1950.)
- Lev, Galy, y Martín Noel:** "Reflexiones sobre la semiología clínica de la obstrucción bronquial". *Presse Méd.* (4 de diciembre de 1943.)

- Pregowski, W.:** "Las variaciones de las presiones intrapleurales y la movilidad del mediastino". *Ann. Ujiv. Maria Curie-Sklodowska*. Lublin, 1950.
- Bernou, A.; Goyer, R., y Canone, L.:** "Valor relativo de las enseñanzas por el estudio de la movilidad del mediastino". *Rev. Tub.* (1941.)
- Brunner:** "Desplazamientos del mediastino y su significación práctica". *Schweizer. Medizin. Wochenschr.*, 8 (1946).
- Culotta, A.:** "Investigaciones y consideraciones sobre el tono y el balanceo del mediastino". *Rev. Tub.*, 16, 3 (1952).
- De Carvalho, L.; De Sousa, y Vidal, C.:** "El movimiento pendular del mediastino en el neumotórax". *Jour. franc. Med. Chir. Thor.*, II, 3 (1948).
- Hansen, J. L., y Marashiid, P.:** "La estabilización del mediastino después de resección pulmonar". *Minerve Chir.*, 8, 5 (15 marzo 1953).
- Levrat, Galy:** "El movimiento pendular del mediastino o fenómeno de Holzknrecht-Jacobson signo de obstrucción en el curso de la primo-infección tuberculosa en el niño". *Rev. Tub.*, X, 34 (1946).
- Metras, H., y Parrel, L.:** "Algunas observaciones de aleteo mediastínico. Su importancia en el establecimiento del diagnóstico etiológico". *Journ. franc. Med. Chir. Thor.*, VI, 4 (1952).
- Papillon, J.:** *El fenómeno de Holzknrecht-Jacobson. Su valor en la semiología de las estenosis bronquicas.*
- Bariety, M., y Choubrac, P.:** "La angioneumografía. Estado actual de la cuestión". *Journ. franc. Med. Chir. Thor.* (1953.)
- Bonte, G.; Dutoit, D., y Savinel, E.:** "Angiocardiografía en el estudio de las sombras mediastínicas patológicas". Soc. Med. Nord. (Sesión del 31 de marzo de 1950.)
- Goodwin, J. F., y Steiner, R. E.:** "Angiocardiografía y afecciones intratorácicas". *Brit. J. Tub. Dis. Chest.* (Abril de 1953.)
- Linderlom, K.:** "Flebografía mediastínica". *Acta Radiológica.* (1946.)
- Viallet, P.; Sendra, L.; Chevrot, L., y Aubry, P.:** "Angiocardioneumografía amplia en el estudio del mediastino normal y patológico". Journées Nat. d'Electro-Radiologie, París, 3-6 octubre, 1956.
- González Martín, G.:** "Neumomediastino artificial". *Rev. Clin. Esp.*, 4, 5, 313-319 (1942).
- Rist, E.:** *Los síntomas de la tuberculosis pulmonar y de sus aplicaciones.* Mason et Cie, edit., París, 1949.
- Bariety, M., y Coury, Ch., con la colaboración de Salaus, O.; Mathé, P.; Abelane, R.:** I: Consideraciones generales sobre la mediastinografía. II: La práctica del neumomediastino artificial. III: La mediastinografía gaseosa en el sujeto normal. IV: Enseñanzas proporcionadas por la mediastinografía gaseosa en los estados patológicos. V: Observaciones sobre la fisiopatología mediastínica. *La Semaine des Hôspitaux de Paris*, 23 (10 de abril de 1953).
- Mathé, P.:** "El neumomediastino artificial". *Thèse de Paris* (repetido) (1953).
- Zapatero, J.; Serrano, J. L., y Artalejo, F.:** "La carinometría en el diagnóstico de mediastinopatías". *Archivos de Bronconeumología*, 2, VI (1969).
- Zapatero, J.:** "El valor de los métodos broncológicos en la patología del mediastino". *Archivos de Bronconeumología*, 3, V (1968).