

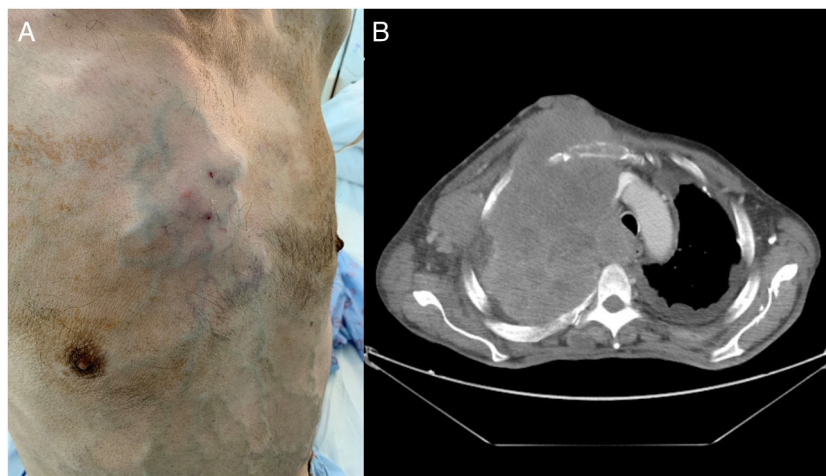
Imagen Clínica

Masa pulmonar con extensión a pared torácica

Lung Cancer with Thoracic Wall Involvement

Irene Nieto-Codesido\* y Carmen Diego Roza

Servicio de Neumología, Complejo Hospitalario Universitario de Ferrol, Ferrol, A Coruña, España



**Figura 1.** A. Visión frontolateral del tórax con tumoración debida a la masa pulmonar, visualizándose la circulación colateral secundaria. B. Corte de TC torácica con extensa masa infiltrante.

Varón de 61 años, fumador activo y con antecedente de exposición laboral a asbesto, que consulta por un cuadro de 3 meses de evolución consistente en síndrome general, aumento progresivo de disnea y crecimiento de una masa dolorosa en la pared anterior torácica. En la exploración física se objetiva la presencia de una tumoración paraesternal derecha de consistencia pétreo y con importante circulación colateral a lo largo del tórax y del abdomen (fig. 1A).

La TC torácica revela la presencia de una masa que ocupa la práctica totalidad del pulmón derecho, con invasión y crecimiento extratorácico, además de afectación pleural bilateral, nódulos pulmonares bilaterales y adenopatías patológicas. La masa produce compresión de la vasculatura traqueal, esofágica y mediastínica, provocando trombosis de la vena cava superior desde su origen hasta la entrada en la aurícula derecha, con la consiguiente circulación colateral en la pared torácica (fig. 1B). El resultado de la

punción-aspiración con aguja fina del conglomerado adenopático cervical y de la masa torácica confirma el diagnóstico de carcinoma pleomórfico. Esta neoplasia es un tipo de cáncer pulmonar de célula no pequeña pobremente diferenciado, englobado dentro de los tumores pulmonares sarcomatoides y que constituye menos del 1% del total de los tumores pulmonares malignos. Se presenta generalmente en varones fumadores y es característico su gran tamaño, afectando en más del 25% de los casos a la pared torácica. El pronóstico es sombrío, con una supervivencia a los 5 años de aproximadamente el 20%.

**Bibliografía recomendada**

1. Kim TH, Kim SJ, Ryu YH, Lee HJ, Goo JM, Im JG, et al. Pleomorphic carcinoma of lung: Comparison of CT features and pathologic findings. *Radiology*. 2004;232:554–9.
2. Travis WD. Sarcomatoid neoplasms of the lung and pleura. *Arch Pathol Lab Med*. 2010;134:1645–58, <http://dx.doi.org/10.5858/2010-0086-RAR.1>.

\* Autora para correspondencia.

Correo electrónico: [irene.nieto.codesido@gmail.com](mailto:irene.nieto.codesido@gmail.com) (I. Nieto-Codesido).