

Imagen clínica

Aspiración de un comprimido de calcio

Calcium Pill Aspiration

Sumedh S. Hoskote y Ali I. Saeed*

Division of Pulmonary Critical Care and Sleep Medicine, Mayo Clinic, Rochester, Olmsted, Minnesota, EE.UU.


Una mujer de 44 años de edad que presentaba malnutrición, miopatía por desuso y malnutrición, y síndrome de activación mastocitaria, acudió a la consulta por empeoramiento de su dificultad respiratoria y tos ocasional durante los 3 últimos meses. La tomografía computarizada (TC) torácica mostró una lesión endobronquial (fig. 1A y B), por lo que se derivó a la paciente para practicarle una broncoscopia. La diarrea persistente e intensa hizo sospechar que la paciente podría presentar un tumor carcinoide endobronquial. La broncoscopia flexible reveló la presencia de un cuerpo extraño en el bronquio intermedio (fig. 1C y D), que se extrajo mediante una cesta metálica. El bronquio intermedio contenía una gran cantidad de tejido de granulación rodeando

al comprimido, y se aspiró una copiosa secreción purulenta. El tamaño y el aspecto del cuerpo extraño eran compatibles con los de los comprimidos de citrato de calcio que tomaba a diario; sin embargo, la paciente no recordaba el episodio de aspiración. La aspiración de un comprimido multivitamínico o de calcio solo se ha comunicado en raras ocasiones^{1,2} debido, posiblemente, al tamaño de este tipo de comprimidos. Se desconoce si un comprimido de calcio puede disolverse de forma espontánea en caso de que el paciente no pueda expulsarlo. En nuestro caso, la elevada densidad radiológica (media: 576UH) y los bordes nítidos del cuerpo extraño sugirieron la aspiración de un comprimido.

* Autor para correspondencia.

 Correos electrónicos: saeed.ali@mayo.edu, sumedh.hoskote@gmail.com
(A.I. Saeed).

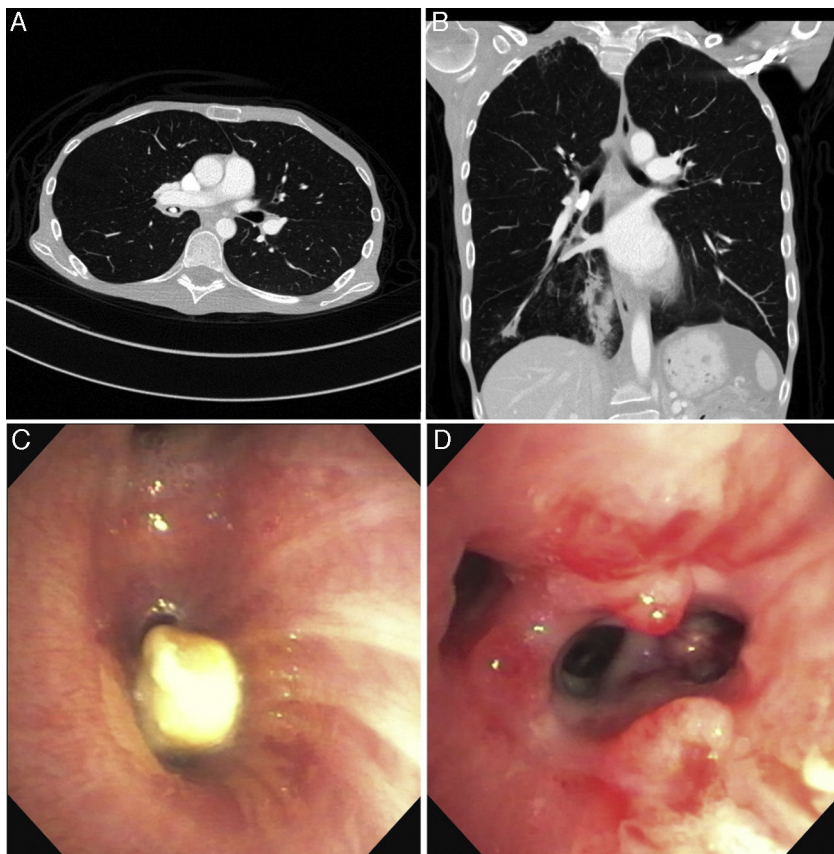


Figura 1. Planos axial (A) y frontal (B) del comprimido aspirado en la TC torácica. Aspecto broncoscópico del comprimido (C) y la intensa reacción de tejido de granulación observada tras su extracción (D).

Bibliografía

1. Micallef J, Montefort S, Mallia Azzopardi C, Galea J. Two cases of aspiration of calcium tablets. *Lung India*. 2011;28:312–4.
2. Limper AH, Prakash UB. Tracheobronchial foreign bodies in adults. *Ann Intern Med*. 1990;112:604–9.