

Departamento de Medicina Interna de la  
Seguridad Social (prof. G. Guillén)  
Ciudad Sanitaria José Antonio  
Zaragoza

## FIBROSIS INTERSTICIAL DIFUSA CON HAMARTOMATOSIS PULMONAR

J.R. Muñoz\*, A. Millastre\*\*\*\*, A. Hernández Caballero\*\*\*, J. Pardo\*\*\*\*\*  
J. J. Sardaña\*\*\*\* y G. García Julián\*\*.

### Introducción

La fibrosis pulmonar intersticial es secundaria a una acumulación anormal de tejido en el espacio intersticial parenquimatoso de los pulmones. Bajo el punto de vista anatómico, la enfermedad puede estar más o menos confinada a los tabiques interalveolares o puede ser difusa por los tejidos intersticiales del pulmón, incluyendo la vaina perivascular, pero el cambio fundamental de la estructura depende siempre del incremento del tejido intersticial parenquimatoso. El espacio alveolar está conservado puesto que son los tejidos que rodean los espacios aéreos el punto de asiento de la patología, que se manifiesta, por un aumento de volumen del intersticio.

De estas circunstancias depende una serie de características clínicas y radiológicas que las definen. La expresión clínica de estos procesos deriva de la presencia de un síndrome de insuficiencia respiratoria cuyas manifestaciones sintomáticas son en general comunes al resto de la patología


pulmonar, siendo de interés destacar, la circunstancia de que en muchos de estos procesos los datos recogidos mediante la auscultación son de poco interés en relación con la importancia del síndrome de insuficiencia. Por ello, en muchas ocasiones, los hallazgos radiológicos constituyen una verdadera sorpresa para el clínic.

Desde el punto de vista funcional la lesión anatómica mencionada, determina el bloqueo de la membrana alveolo-capilar para la difusión de los gases. Dada la mayor difusibilidad del carbónico con respecto al oxígeno la gasometría arterial demuestra con frecuencia en este tipo de procesos la existencia de una presión parcial de oxígeno descendida con con presiones de carbónico conservadas e incluso disminuidas, lo que tiende a modificar el equilibrio ácido-base hacia la alcalosis gaseosa, inicialmente compensada con un incremento en la eliminación de bicarbonatos por la orina. La espirometría en este tipo de enfermos demuestra con frecuencia la existencia de una insuficiencia ventilatoria predominante o restrictiva pura. No obstante estas características son a menudo modificadas por circunstancias intercurrentes como los frecuentes procesos infecciosos pulmonares que inciden en estos pacientes y que modifican los resultados obtenidos mediante las exploraciones mencionadas.

Bajo el punto de vista radiológico, existen una serie de cambios comunes a este tipo de procesos, cuya ausencia, debe de hacer dudar sobre la localización puramente intersticial de la lesión. Como la enfermedad es anatómicamente intersticial, los acinis siguen conteniendo aire aunque su volumen pueda estar reducido por determinados efectos como la cicatrización. Consecuentemente, la enfermedad intersticial difusa debe de tener una densidad radiológica heterogénea, lo que permite hacer la distinción radiológica entre enfermedad intersticial y del espacio aéreo. En segundo lugar, y por los mismos motivos, generalmente las vías aéreas no presentan lesiones importantes, de manera que no hay nada que impida al aire llegar al parénquima pulmonar, y en consecuencia, la reducción de volumen debida a obstrucción de las vías aéreas no es una característica de la enfermedad intersticial aún cuando el volumen puede disminuir cuando la fibrosis produce una cicatrización.

Las cuatro imágenes radiológicas básicas de la fibrosis pulmonar intersticial son la granular o de vidrio deslustrado, reticular, nodular y reticulonodular mixto. Aunque las primeras, son posibles en su forma pura, la clasificación basada en imágenes radiológicas reconocibles de la enfermedad resulta con frecuencia de poco

\* Jefe de Servicio de Medicina Interna  
\*\* Jefe de Sección de Anatomía Patológica  
\*\*\* Jefe de Sección de Medicina Interna  
\*\*\*\* Residencia de Medicina Interna  
\*\*\*\*\* Residencia de Anatomía Patológica



valor diagnóstico. Este hecho, depende de que la imagen puede comenzar siendo reticular y transformarse en una imagen nodular más o menos pura a medida que progresa la enfermedad, y de que además, existe la posibilidad frecuente de una imagen radiológica doble para un patrón anatómicamente reticular en dependencia de la incidencia de los rayos X.

Si a estas dificultades de interpretación radiológica se suma la circunstancia de que desconocemos una correlación radiológico-patológico precisa para este tipo de procesos y que el número de enfermedades capaces de producir una lesión predominantemente intersticial de los pulmones es enorme, fácil es comprender las dificultades de diagnóstico que se encuentran para este tipo de patología pulmonar.

Algunas veces, la imagen radiológica es, no obstante, lo bastante característica como para poder emitir un juicio etiológico preciso; en otros casos, los cambios radiológicos considerados junto con la anamnesis y el resto de exploraciones complementarias hacen el diagnóstico posible, pero con mucha frecuencia, es el estudio histológico el único camino posible para hacer un diagnóstico definitivo. Nóstica que comentamos, habiéndose de llegar a la biopsia pulmonar percutánea con el fin de aclarar la etiología del proceso.

### Caso clínico

Enfermo L.L.B., de 46 años de edad, varón, casado, profesor de Instituto, natural de Zaragoza. Fumador de más de un paquete de cigarrillos al día.

Antecedentes familiares con una hermana fallecida a los 30 años por tuberculosis pulmonar y, otro hermano, que en el momento actual presenta este mismo proceso en evolución.

Antecedentes personales con dos neumonías padecidas durante la infancia y diagnosticado de tuberculosis pulmonar hace diez años. Por este motivo estuvo sometido a tratamiento específico durante año y medio, siendo posteriormente considerado como curado ante la evolución radiológica de sus lesiones y la negatividad reiterada de los exámenes bacteriológicos. Desde entonces relata cuadros catarrales de repetición, de predominio invernal y con frecuencia aproximada de 6-8 por año. Estos episodios cursan con importante expectoración mucosa y disnea de esfuerzo, obligándole al reposo en cama y remitiendo al tratamiento antibiótico.

La historia actual de la enfermedad, comienza hace dos meses, que encontrándose en evolución de uno de estos episodios catarrales descritos, presentó de modo brusco y manteniéndose en situación de reposo gran insuficiencia respiratoria acompañada de tos, expectoración y cianosis progresiva, con paulatina obnubilación y pérdida final de conciencia. En estas circunstancias, fue ingresado en un centro hos-

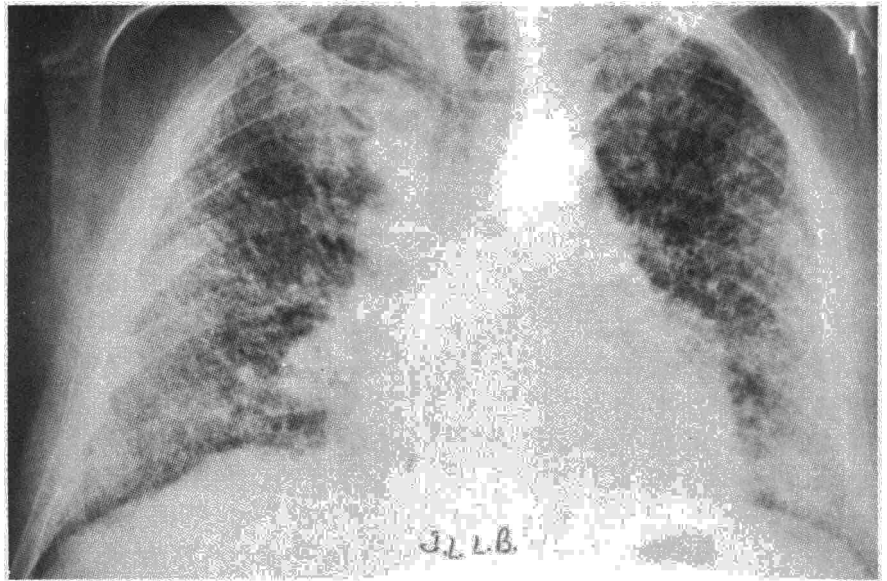


Fig. 1. Estudio radiológico de tórax, mostrando la importante fibrosis intersticial.

pitalario donde tratado con oxígeno y medicación que desconoce cede el cuadro clínico descrito.

Desde entonces, presenta importante de esfuerzo y ortopnea, con tos y expectoración mucosa que considera habitual, ingresando dos meses después de haber presentado el proceso agudo de insuficiencia respiratoria mencionada, en nuestro Hospital para su estudio y tratamiento.

La exploración clínica muestra al paciente disneico y con cianosis periférica, aspecto congestivo, bien nutrido e hidratado y con buen estado de conciencia. No se palpan adenopatías a ningún nivel y no tiene edemas.

A la inspección del tórax, éste aparece rígido, de aspecto enfisematoso; en la auscultación hay estertores subcrepitantes aislados de predominio en las bases y, los tonos cardíacos,

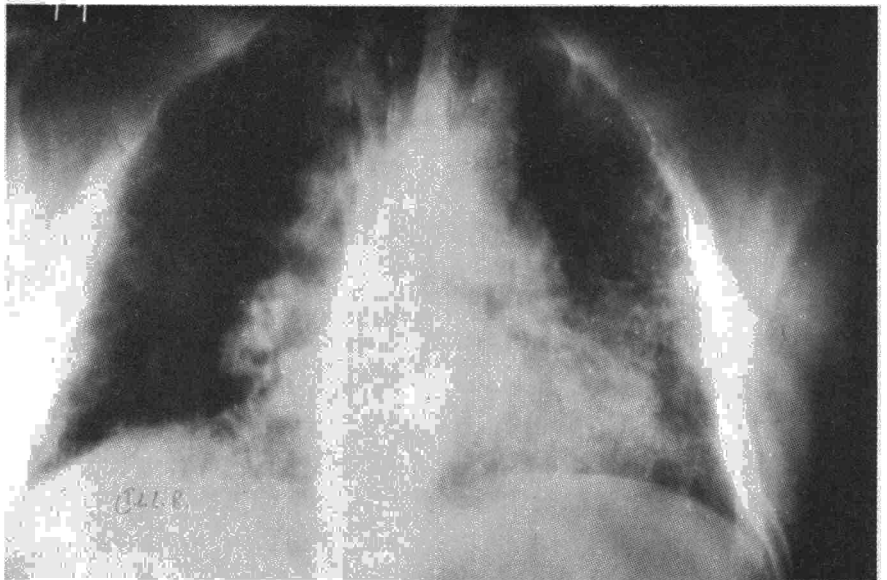
se escuchan rítmicos a 96 por minuto, con refuerzo del segundo ruido en foco pulmonar y sin soplos.

En abdomen no existe hepatoesplenomegalia ni otros signos de interés y se aprecia en ambas manos la existencia de dedos en palillo de tambor.

Análisis de sangre: Hematíes 4.800.000; Hb. 15 g %; Hto. 49 %. Leucocitos 14.000 por milímetro cúbico, con 61 segmentados, 3 cayados, 2 eosinófilos, 12 monocitos y 22 linfocitos. Velocidad de sedimentación (Wbe): 18; Glucemia 0,85 g/litro; urea 0,23 g/litro; colestera 245 mg %.

Proteínas totales 7,20 g/litro, con un fraccionamiento de 57,5 % de albúmina, 3,4 % de alfa-1 globulinas, 10,4 % de alfa-2 globulinas, 11,5 % de beta globulinas y 17,2 de gamma globulinas. Reacción de Weltman 6. Fosfatasa

Fig. 2. Adenopatías parahiliares que provocan compresión y disminución de la luz bronquial.



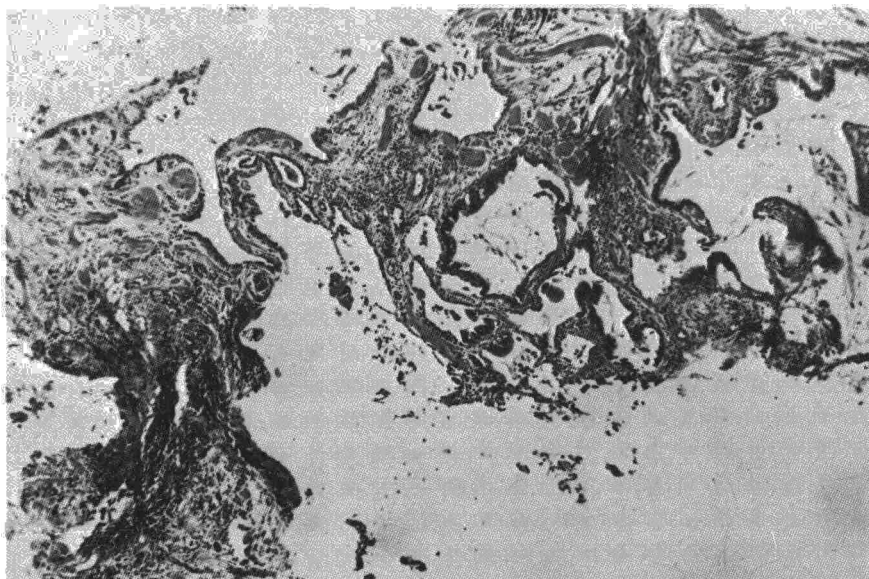



Fig. 3. Panorámica del fragmento de pulmón obtenido mediante biopsia percutánea. Obsérvese la fibrosis e hiperplasia muscular existente. (HE.  $\times$  50).

alcalina 20 UB; LDH 178. Cloro 92 mEq/l.; Sodio 136 mEq/l.; Potasio 3,7 mEq/l. Fósforo 2,8 mg %; Calcio 10,1 mg %.

Análisis de orina: con densidad 1020, reacción 6, no albúmina ni glucosa y eliminación de urea de 20 mgrs %. Sedimento sin anomalías.

Cultivo de esputos: aislamiento de *Neisseria pharyngitidis* y *Klebsiella* sp. Baciloscopias seriadas negativas.

Reacción de Mantoux positiva (6 mm) a concentración 1/1.000.

Papanicolau de esputos negativo en reiteradas determinaciones.

*Exploraciones complementarias:*

La radiografía de tórax: se aprecia afectación parenquimatosa difusa con patrón micronodular de localización fundamentalmente intersticial. Adenopatías parahiliares, más acusa-

das en el lado derecho, que provocan compresión y disminución de la luz bronquial (fig. 1). Los planos tomográficos: permiten valorar los datos obtenidos mediante la radiología simple, sin obtenerse otros signos de interés. (fig. 2).

Electrocardiograma: taquicardia sinusal y signos de crecimiento auricular y ventricular derechos.

Espirometría: Existencia de una gran insuficiencia ventilatoria de tipo restrictivo. La gasometría de sangre arterial: Presión parcial de oxígeno de 27 mm de Hg; presión parcial de carbónico de 31 mm de Hg y pH de 7,43, con bicarbonatos de 21,1 mEq/l y exceso de base de -2,4.

Mediastinoscopia: mediastino muy ocupado con adenopatías de gran tamaño. No existen zonas de fibrosis. Sugestivo de sarcoidosis.

*Biopsia de ganglios paratraqueales:* se observa

desestructuración de los ganglios linfáticos por una intensa histiocitosis que ocupa todos los senos, inclusive el marginal. Gran parte de estos histiocitos están con el citoplasma ocupado con material antracótico. No se observan formaciones granulomatosas que orienten hacia el diagnóstico de tuberculosis o sarcoidosis.

*Biopsia pulmonar:* se observa engrosamiento de los tabiques alveolares con fibrosis e hiperplasia del tejido muscular liso alveolar. Patente infiltración de elementos mononucleares, principalmente linfocitos, células plasmáticas y algún eosinófilo. Los espacios alveolares están tapizados por un epitelio prismático ciliado en unas zonas, epitelio cúbico poliestratificado en otras, y, finalmente, epitelio plano monoestratificado en otras (figs. 3 y 4). No existía alteración vascular.

*Evolución:* terminado el estudio del paciente y compensada su situación de insuficiencia respiratoria, fue dado de alta. Ingresó tres meses después refiriendo en la anamnesis fiebre de cuatro días de evolución, con abundante tos y expectoración inicialmente mucopurulenta y francamente hemoptoica en la fecha de su ingreso. En la exploración física destacan los signos de una gran insuficiencia respiratoria y, la auscultación pulmonar, demuestra la existencia de abundantes estertores de medianas y de gruesas burbujas en ambos campos pulmonares; no existen edemas, hepatomegalia ni otros signos de insuficiencia cardíaca y la temperatura axilar resultó ser de 39,7.

El estudio radiológico del tórax muestra imagen bronconeumónica bilateral. Horas después de su ingreso, presenta coma acidótico hipercapnico que obliga a su intubación y respiración asistida en la Unidad de Vigilancia Intensiva, falleciendo horas después por parada cardíaca.

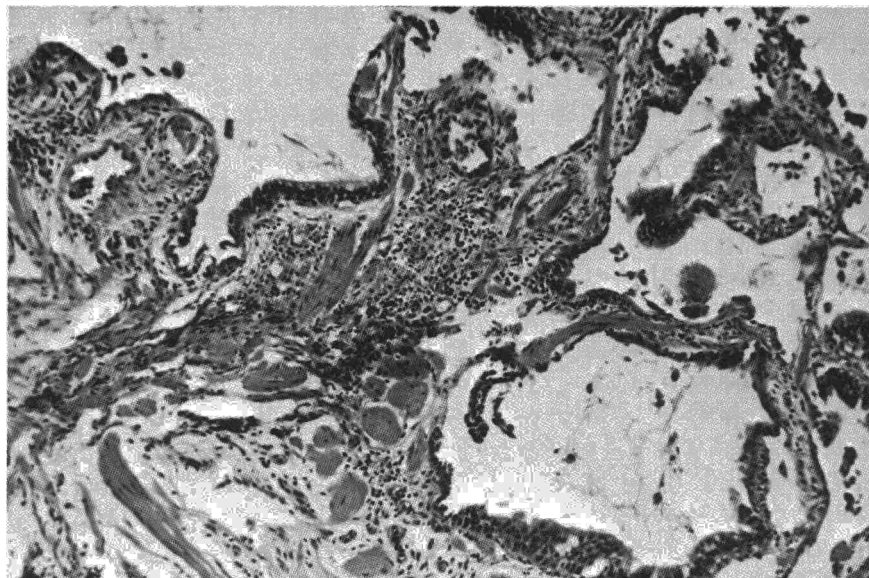
**Discusión**


En conjunto, la historia clínica es la de un enfermo con un síndrome de insuficiencia respiratoria, que ha ido haciéndose progresiva, presentando episodios de exacerbación por procesos catarrales intercurrentes. Todo ello sobre una patología crónica de base pulmonar, definida por la propia insuficiencia respiratoria, los frecuentes procesos catarrales y la exagerada respuesta clínica frente a los mismos.

La evolución hacia la insuficiencia respiratoria severa, queda bien delimitada con los datos de la historia clínica. Lo que en un principio se inició como moderada disnea de esfuerzo únicamente en las fases o brotes de agudización, pasa a ser, a lo largo del tiempo, importante disnea de esfuerzo y ortopnea, con cianosis e incluso alteraciones de la conciencia, expresión de la existencia de una hipoxia periférica de gran relieve.

El ambiente tuberculoso en el que se desenvuelve el paciente y el diagnóstico de tuberculosis pulmonar en el mismo hace diez años, es un dato a tener en cuenta a la hora de valorar un diagnóstico preciso. La importante afición al tabaco, puede ser también de interés como elemento desencadenante de los brotes de agudización y

Fig. 4. Diferentes tipos de epitelios tapizando los espacios alveolares e infiltración de células mononucleadas.





como factor de influencia en la evolución progresiva del proceso.

La exploración física, no ofrece datos nuevos a lo sugerido por la historia clínica pero permite confirmar la existencia de una neumopatía crónica. Cabe destacar, la ausencia de signos clínicos que permitieran sospechar la existencia de una insuficiencia cardíaca derecha en el momento del ingreso del enfermo y la existencia de un refuerzo del segundo ruido en foco pulmonar que interpretamos secundario a la hiperpresión en la arteria pulmonar, lo que a su vez, es expresión de la repercusión a nivel del corazón derecho del proceso crónico pulmonar, que se comprueba, mediante el estudio del ECG.

Un dato que llama poderosamente la atención es la pobreza de los signos en la auscultación pulmonar en contraste con la grave situación de insuficiencia respiratoria presentada. Los estertores subcrepitantes, único signo auscultatorio evidente en el enfermo, se han descrito como consecuentes al despegamiento de las paredes alveolares a la entrada del aire, cuando el alveolo contiene cierta cantidad de exudado, que no explica, la instauración de una grave insuficiencia respiratoria con signos de hipoxia periférica evidentes. Son típicos, en las fases de comienzo y regresión de las neumonías, en el edema agudo de pulmón incipiente y en los decúbitos prolongados del sujeto normal, localizados en las bases.

Los exámenes rutinarios de laboratorio pueden ser considerados dentro de la normalidad. El estudio radiológico de tórax, si no aclara la etiología del proceso, nos explica la situación de grave insuficiencia respiratoria.

Los procesos pulmonares difusos de tipo predominantemente nodular, reticular o reticulonodular, abarcan un amplísimo grupo de procesos etiológicos que ofrecen el patrón descrito como fundamental, o bien, pueden alcanzar éste en algún momento determinado de su evolución. Como ya hemos comentado, el diagnóstico diferencial entre ambos es a menudo muy difícil y cuando resulta posible, independientemente del estudio histológico de la lesión, deriva de la valoración conjunta de la totalidad de los síntomas, signos y datos complementarios que se disponen.

Siguiendo el estudio del enfermo, la función pulmonar queda bien determinada al demostrar la existencia de una grave insuficiencia ventilatoria de tipo restrictivo junto con un descenso importante de la presión

parcial de oxígeno en sangre arterial, manteniendo unas presiones parciales de carbónico normales e incluso descendidas y con tendencia a la alcalosis gaseosa, que en determinados momentos de la evolución se presentó como tal. Todo ello nos sugiere la existencia de una alteración de la difusión o transferencia de los gases a través de la membrana alveolo-capilar y, orientan el diagnóstico, hacia tres grupos de procesos patológicos diferentes que pueden determinar esta circunstancia. Nos referimos a:

1) *Enfermedades que afectan a la membrana alveolo-capilar* determinando un bloqueo de la misma para la difusión de los gases, como ocurre en la membrana hialina del lactante, neumonías víricas e inflamaciones intersticiales presente en la esclerodermia pulmonar, beriliosis, sarcoidosis, asbestosis, fibrosis post-irradiación, enfermedad reumatoidea, Hamman-Rich etc.

2) *Enfermedades acompañadas de pérdida de superficie pulmonar de difusión*, como ocurre en neoplasias, granulomatosis varias etc.

3) *Procesos con perfusión sanguínea desigual*, cuya representación de mayor interés queda definida en el enfisema.

La valoración conjunta del estudio del enfermo permite ahora intentar un diagnóstico diferencial, tomando como base el patrón radiológico descrito y pensando, en todas aquellas entidades nosológicas capaces de determinarlos.

Dentro de las causas infecciosas, la tuberculosis pulmonar es la primera entidad clínica a tener en cuenta. Aún cuando las manifestaciones clínicas y evolución del proceso no corresponden a una miliar tuberculosa<sup>1</sup>, los antecedentes familiares y personales del paciente obligan a considerar este diagnóstico. La reacción de Mantoux moderadamente positiva y la negatividad constante de los estudios bacteriológicos sugieren pensar en otra posibilidad diagnóstica. Con frecuencia, en la tuberculosis miliar, la reacción de Mantoux resulta negativa<sup>2</sup>, expresión de una situación de anergia tuberculínica, o en su defecto, claramente positiva en dependencia de un alto nivel de anticuerpos. Consecuentemente, y aun cuando no cabe descartar formalmente este diagnóstico sí que existen los suficientes datos negativos para considerar otras posibilidades. Las formas miliares producidas por diseminación hematogena a partir de otras infecciones, como las causadas por el *Staphylococcus aureus*, *Salmoneillas*, micosis

(Coccidioides immitis, *Candida albicans*, *Cryptococcus neoformans* etc), virasis (Rubeola) y algunas parasitosis, no se consideran por sus características manifestaciones clínicas diferentes a las del enfermo que nos ocupa o por su distribución geográfica que respeta el medio ambiente habitual del enfermo.

Las neoplasias, no ofrecen una evolución como la descrita en el paciente aún cuando cabe considerar la aparición de un proceso neoplásico sobre una neumopatía crónica anterior. Dentro de este grupo, las dependientes del S.R.E., como la enfermedad de Hodgkin<sup>3</sup>, linfosarcomas<sup>4</sup> y leucemias<sup>5</sup>, queden descartadas al obtener un estudio hematológico normal.

El carcinoma bronquioalveolar, ofrece una posibilidad diagnóstica sugestiva al cursar clínicamente con tos como manifestación fundamental, seca o sólo ligeramente productiva con expectoración mucosa, y presentando la disnea como manifestación tardía; no suele haber signos pulmonares y en las fases avanzadas pueden advertirse estertores muy esparcidos, siendo también evidente en un pequeño porcentaje de casos la existencia de osteoartropatía pulmonar hipertrófica<sup>6</sup>; los descubrimientos de la enfermedad por medio del examen citológico de esputos ofrece una media muy variada en las diferentes series publicadas, por lo que la negatividad de nuestros resultados no es un factor excluyente. Por último, y dentro de este grupo, la carcinomatosis linfangítica puede también incluirse como posibilidad etiológica siendo un dato a valorar en este sentido la existencia de adenopatías hiliares o mediastínicas<sup>7</sup>.

El amplio grupo de las enfermedades pulmonares por inhalación coincide con las manifestaciones clínicas, evolutivas, radiológicas y funcionales de la enfermedad. Las neumoconiosis, son en gran parte enfermedades profesionales, pero sin embargo, en los últimos años ha podido comprobarse cada vez con mayor fundamento que, estas enfermedades, pueden incidir como consecuencia de la polución atmosférica en personas que habiten en la vecindad de plantas industriales aunque no trabajen en ellas. No existía en nuestro paciente este tipo de antecedentes y tampoco cabe pensar en un embolismo pulmonar múltiple por una sustancia de contraste oleosa<sup>8</sup> por cuanto que ninguna exploración en este sentido había sido practicada al enfermo.

Algunos procesos cardiovasculares

(fibrosis y hemosiderosis pulmonares secundarias a hipertensión postcapilar) e inmunológicos como la esclerodermia,<sup>9</sup> el síndrome de Sjogren<sup>10</sup>, enfermedad reumatoidea<sup>11</sup>, etc., capaces de determinar un patrón radiológico como el comentado, no ofrecen un fundamento diagnóstico en el presente caso clínico por la negatividad de la clínica y el resto de exploraciones. Cabe establecer además, como dato de diagnóstico diferencial radiológico, el predominio de las lesiones en las zonas pulmonares medias e inferiores para el primer grupo de procesos y en las bases para el grupo de enfermedades inmunológicas comentadas.

Finalmente, es de interés el considerar un amplio grupo de entidades clínicas idiopáticas entre las que se incluyen la sarcoidosis, la fibrosis pulmonar intersticial (síndrome de Hamman-Rich), histiocitosis X, síndrome de Goodpasture, miomatosis pulmonar, neumonitis intersticial linfocítica e intoxicaciones por oxígeno. De todas ellas, a excepción del síndrome<sup>12</sup> cuya expresión clínica no está presente en nuestro enfermo al faltar las manifestaciones hemorrágicas (hemoptisis-hematuria) típicas, el síndrome de Wilson-Mikity<sup>13</sup> que se refiere a una fibrosis pulmonar intersticial de aparición en el prematuro, y la neumonía intersticial linfocítica que es un pseudolinfoma difuso, las restantes, pueden cursar con las ma-

nifestaciones clínicas descritas en nuestro paciente, con el patrón radiológico mencionado y con alteraciones en la difusión de los gases a través de la membrana alveolo-capilar<sup>14-19</sup>.

Aunque quedan por considerar otras enfermedades susceptibles de manifestarse de modo análogo al cuadro clínico descrito, se ha realizado una revisión de las principales sin ser posible con los datos que disponemos aventurar un diagnóstico de certeza.

La biopsia pulmonar, debido a la pequeñez del fragmento obtenido, tampoco permite aventurar una etiología precisa. No eviste ningún dato morfológico que sugiera descartar por un igual una etiología bacteriana o vírica, agentes físicos o químicos, enfermedad familiar o, incluso, autoinmune, aunque no se observen lesiones vasculares.

Las características histológicas de la pieza, permiten pensar en el síndrome de Hamman-Rich, por cuanto que para este diagnóstico, desde la aparición de un exudado fibrinoso alveolar hasta la obliteración pulmonar total, incluida la existencia de calcificaciones, pueden aparecer diversas lesiones morfológicas pulmonares sin ninguna característica patognomónica. Sin embargo, la gran cantidad de fibras musculares lisas que se observan, nos hacen considerar, sobre todo, la posibilidad de un hamartoma fibroleiomatoso, aun cuando se

deba de ser cauto en este diagnóstico dado que en todo tipo de fibrosis, incluido el síndrome de Hamman-Rich, puede coexistir una hiperplasia de las fibras musculares lisas alveolares.

## Resumen

En el presente estudio clínico se describe un caso típico de fibrosis pulmonar intersticial, poniéndose de manifiesto las grandes dificultades de diagnóstico que con frecuencia se encuentran en este tipo de procesos. Tras una breve revisión de las principales causas etiológicas que la determinan, el estudio histológico inclina a pensar en la existencia de un hamartoma fibroleiomatoso.

## Summary

DIFFUSE INTERSTITIAL FIBROSIS WITH PULMONARY HAMARTOMATOSIS

The present clinical study describes a typical case of interstitial pulmonary fibrosis, and makes manifest the great difficulties for diagnosis frequently found in this type of process. After a brief review of the principal etiological causes that determine it, the histological study inclines the authors to think in the existence of a fibroleiomatous hamartoma.

## BIBLIOGRAFIA

1. BIEHL, J.P.: Miliary tuberculosis. A review of sixtyeight adult patients admitted to a municipal General Hospital. *Am. Rev. Tuberc. Pulm. Dis.*, 77: 605, 1958.
2. ALLEN, A.R., HARMON, R.W.J., KLACSAN, L.J. y STEWART, J.: Accuracy of the confirmatory diagnosis of tuberculosis. *Am. J. Med.*, 22: 904, 1957.
3. MARTIN, J.J.: The Nisbet Symposium: Hodgkin's disease. Radiologic aspects of the disease. *Aust. Radiol.*, 11: 206, 1967.
4. ROSEMBERG, S.A., DIAMOND, H.D., JASLOWITZ, B. y CRAVER, L.F.: Lymphosarcoma: a review of 1269 cases. *Medicine*, 40: 31, 1961.
5. HARTWEG, H.: Das Röntgenbild des Thorax bei den chronischen Leukosen. *Fortsch. Röntgenstr.*, 92: 477, 1960.
6. BELL, J.W. y KNUDTSON, K.P.: Observations on the natural history of bronchioloalveolar carcinoma. Experience with twenty-one cases. *Am. Rev. Resp. Dis.*, 83: 660, 1961.
7. GOLDSMITH, H.S., BAILEY, H.D., CALLAHAN, E.L. y BEATTIE, E.J., Jr.: Pulmonary lymphangitic metastases from breast carcinoma. *Arch. Surg.*, 94: 483, 1967.
8. TAKABASHI, M., y ABRAMS, H.L.: Arborizing pulmonary embolization following lymphangiography: Report of three cases and an experimental study. *Radiology*, 89: 633, 1967.
9. GONDOS, B.: Roentgen manifestations in progressive systemics sclerosis (diffuse scleroderma). *Am. J. Roentg.*, 84: 235, 1960.
10. SILBIGER, M.L. y PETERSON, C.C., Jr.: Sjögren's syndrome. Its roentgenographic features. *Am. J. Roentg.*, 100: 554, 1967.
11. LEE, F.I. y BRAIN, A.T.: Chronic diffuse interstitial pulmonary fibrosis and rheumatoid arthritis. *Lancet*, 2: 693, 1962.
12. SYBERS, R.G., SYBERS, J.L., DICKIE, H.A. y PAUL, L.W.: Roentgenographic aspects of hemorrhagic pylmonary-renal disease. *Am. J. Roentg.*, 94: 674, 1965.
13. WILSON, M.G. y MIKITY, V.G.: A new form of respiratory disease in premature infants. *J. Dis. Child.*, 489, 1960.
14. HARTWEG, H.: Chest X-rays in the diagnosis of sarcoidosis. *J. Coll. Radiol. Aust.*, 10: 344, 1966.
15. STACK, BRYAN H.R., GRANT, I. W.B., IRVINE, W.J. y MOFFAT, M.A.J.: Idiopathic diffuse interstitial lung disease: a review of 42 cases. *Am. Rev. Resp. Dis.*, 92: 939, 1965.
16. PRUZANSKY, W. y ALTMAN, R.: Histiocytosis «X» in adult with predominant pulmonary manifestation. *Arch. Intern. Med.*, 113: 261, 1964.
17. GAENSLER, E.A., GOFF, A.M. y PROWSE, C.M.: Desquamative interstitial pneumonia. *New. Eng. J. Med.*, 274: 113, 1966.
18. WANG, C.C. y ROBBINS, L.L.: Amyloid disease. Its roentgen manifestations. *Radiology*, 66: 489, 1956.
19. NASH, G., BLENNERHASSETT, J. B. y PONTOPPIDAN, H.: Pulmonary lesions associated with axygen therapy and artificial ventilation. *New. Engl. J. Med.*, 276: 368, 1967.