

Sección de Cirugía Torácica  
Ciudad Sanitaria de la Seguridad Social  
1.º de Octubre, Madrid

## HAMARTOMA DE PULMON

J.M. Rodríguez Paniagua, J.A. Pérez Anton, J.L. Martín de Nicolás  
Serrahima y J. Toledo González

### Introducción

El término hamartoma fue usado originalmente por Albrecht en 1904 para referirse a malformaciones de aspecto tumoral que tenían una combinación anormal en cuanto a la cantidad, maduración y arquitectura de los componentes normales del órgano donde se desarrolla. Constituyen los tumores benignos del pulmón más frecuentes, refiriendo Batenson<sup>2</sup> 457 casos hasta el año 1965, Koutras<sup>3</sup> y col. encuentran 869 en el período comprendido entre 1924-1971, señalando de acuerdo con Mc Donald<sup>4</sup> y Young<sup>5</sup> una incidencia en la población general del 0,25 %. Davis<sup>6</sup> en una revisión de 1.200 nódulos solitarios pulmonares un 8 % corresponden a hamartomas, cifras que concuerdan con las de otros autores.

### Observaciones clínicas

Caso 1. J.C.S. 52 años, fumador.

Desde julio de 1964 refiere discreto dolor en hemitórax izquierdo acompañado de tos y expectoración escasa y de forma intermitente. En marzo de 1975 dolor intenso en costado izquierdo, apreciándole en estudio radiológico de rutina un nódulo en pulmón izquierdo. Exploración normal. Analítica y estudios complementarios dentro de la normalidad. Los controles radiológicos simples y tomográficos de tórax muestran un nódulo solitario sin calcificaciones ni cavitación en L.I.I. (fig. 1).

En julio de 1975 intervención por toracotomía izquierda realizando enucleación simple

de una tumoración bien definida en la localización descrita, siendo el postoperatorio normal.

Diagnóstico anatomopatológico: Hamartoma pulmonar.

Caso 2. P.P.L. Enferma de 54 años. Sin antecedentes personales de interés.

En noviembre de 1975 tos y expectoración mucosa. Exploración normal. Los estudios analíticos y complementarios fueron normales excepto una reacción de Cassoni positiva (15 mm). Las radiografías de tórax mostraron una masa localizada en segmento apico-posterior de L.S.I. (fig. 2) de límites precisos y sin calcificaciones.

Con el diagnóstico de quiste hidatídico fue intervenida en enero de 1976 por toracotomía posterolateral izquierda encontrándose una tumoración intrapulmonar bien capsulada y delimitada del resto del parénquima, realizando enucleación de la misma y capitonaje (fig. 3). El postoperatorio cursa sin complicaciones.

Diagnóstico: Hamartoma pulmonar.

Caso 3. J.N.G. 45 años. Gran fumador. Minero (carbón)

Desde agosto de 1975 varios episodios agudos pulmonares que cursaban con fiebre alta, tos, expectoración muco-purulenta abundante, acompañado de dolor torácico izquierdo, que mejoraba con terapéutica antibiótica. En la exploración abolición total del murmullo vesicular en hemitórax izquierdo. Los estudios analíticos fueron normales y en las pruebas funcionales respiratorias se objetivó una restricción severa (C.V. 2370 cc = 55,5 %) y obstrucción moderada (FEV<sub>1</sub> = 1610 cc)

Las radiografías simples de tórax: gran disminución de volumen del pulmón izquierdo acompañado de otros signos indirectos de atelectasia de L.I.I. Reacción pleural apical izquierda. En las tomografías se muestra una estenosis de carácter benigno a nivel de bronco-tronco izquierdo (fig. 4).

En la broncoscopia a 2 cm de carina se observa una tumoración que obstruye por com-

pleto la luz de bronco-tronco izquierdo, siendo la biopsia negativa y Papanicolau grado IV.

Intervenido en febrero de 1976 por toracotomía izquierda, realizándose neumonectomía izquierda por existir lesiones irreversibles pulmonares, distales a la tumoración que se localiza en bronco-tronco izquierdo (fig. 5) y cuyo nacimiento tenía lugar a través de un pedículo estrecho en bronco lobar superior izdo.

El examen anatomopatológico fue de hamartoma endobronquial con alteraciones pulmonares secundarias: bronquiectasias en L. I.I. y enfisema buloso en L.S.I. no objetivándose signos de malignidad en las adenopatías extirpadas de localización hilar y paraesofágica.

Caso 4. F.C.T. 66 años. Fumador. Consultó en marzo de 1976 por presentar varices en M.I.I. encontrándole en los controles radiológicos de rutina un nódulo pulmonar. Exploración normal. Los estudios analíticos también fueron normales. El ECG se apreció infarto antiguo de cara diafragmática.

En la radiología de tórax: nódulo pulmonar solitario bien definido sin calcificaciones en segmento posterior L.S.D. (fig. 6).

Fue intervenido por toracotomía derecha en marzo de 1976 realizando enucleación simple del nódulo referido, siendo el curso postoperatorio satisfactorio.

Diagnóstico: anatomopatológico: Hamartoma pulmonar.

### Discusión

Lebert en 1845 con el nombre de condroma describe el primer tumor de pulmón que concuerda con la definición dada por Albrecht para un hamartoma de localización hepática. En 1906, Hart<sup>9</sup> publica la primera aportación pulmonar. Posteriormente

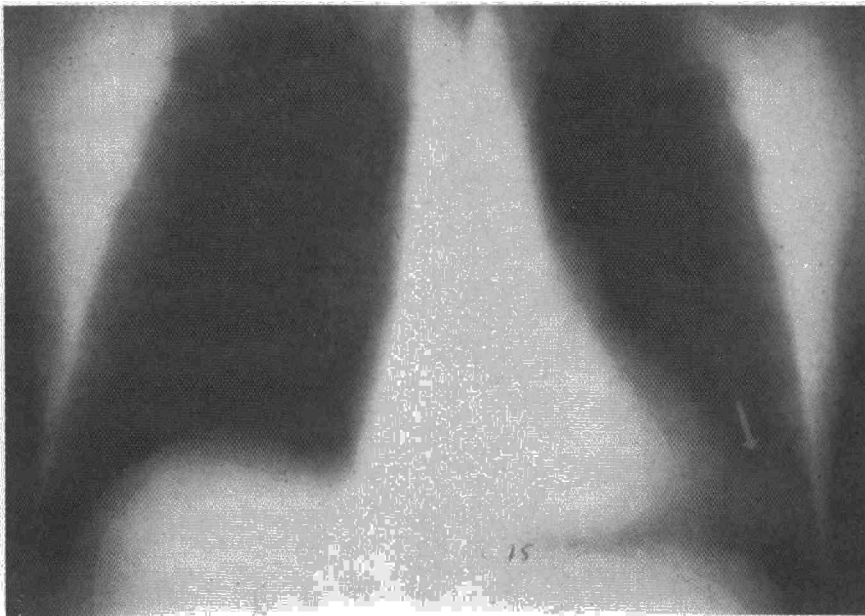


Fig. 1. Nódulo solitario L.I.I.

y debido posiblemente a su polimorfismo histológico y su desconocimiento etiopatogénico, fueron descritos en la literatura con múltiples nombres: adenocondroma, lipocondroadenoma, bronquioma, tumores mixtos pulmonares; en la actualidad, sin embargo, los términos hamartoma y condroadenoma son los más utilizados<sup>10,13</sup>

La etiopatogenia de estos tumores permanece desconocida, Hodges<sup>14</sup> en 1958 y Blair y Mc Elvein<sup>15</sup> en 1963

se han preocupado del problema resumiendo en cuatro las teorías al respecto: 1): malformaciones congénitas originadas a expensas de restos embrionarios con capacidad de diferenciación pluripotencial que permanecerían latentes durante gran parte de la vida; 2): hiperplasia de las estructuras normales del bronquio; 3): tumores de origen neoplásico. Haiward y Carabasi<sup>16</sup> en una revisión de la literatura encuentran hasta abril de 1967 13 casos en los

que se asocia una neoplasia maligna y un hamartoma, ¿se trata de una coincidencia o bien es una degeneración maligna y un hamartoma? Parece que en tres de los casos aportados por Haiward y Carabasi<sup>16</sup> se trataría de esto último, incluso en uno de ellos se encontraron tres tipos de tejido asociados: carcinoma, sarcoma, cartilago inmaduro. 4): respuesta inflamatoria basada también en la asociación foco inflamatorio pulmonar<sup>17</sup> generalmente tuberculoso y hamartoma de vecindad. En la actualidad la teoría más aceptada es la de Batenson<sup>2</sup>; según ella las formas parenquimatosas y endobronquiales constituyen la misma lesión con distinto punto de origen, en la primera el tejido conectivo de los bronquiolos y el de los grandes bronquios; en la segunda, sufriría una metaplasia pudiendo originar los distintos componentes del hamartoma, queda sin embargo por dilucidar cuál es la causa íntima que pone en marcha este crecimiento.

Existen dos formas de localización respiratoria: una pulmonar o intraparenquimatosa, generalmente periférica, y otra endobronquial poco frecuente. De los 457 casos referidos por Batenson, 368 (80,5 %) eran parenquimatosos y 89 (19,5 %) endobronquiales, sin embargo las cifras para esta última localización varían según los autores, así Jatin<sup>18</sup> refiere 1,2 %, Oldham<sup>19</sup> habla de un 3,3 %, Leroux<sup>20</sup> 7,4 % y Koutras un 11,3 %. Asimismo se ha descrito otras locali-

Fig. 2. Masa segmento apico-posterior L.S.I.

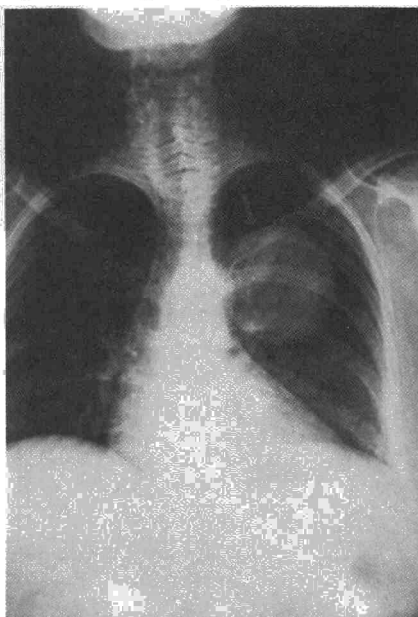
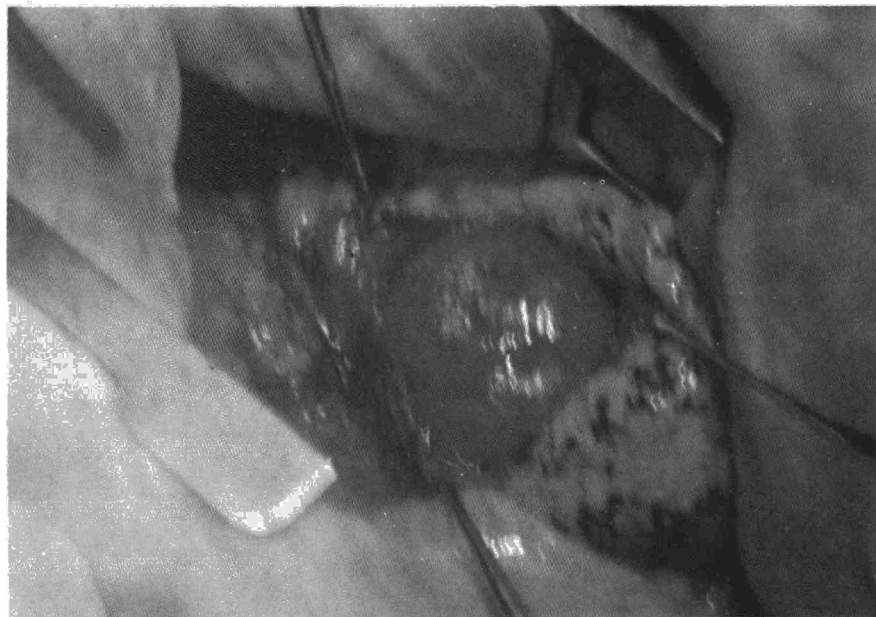


Fig. 3. Acto operatorio del caso de la fig. 2.



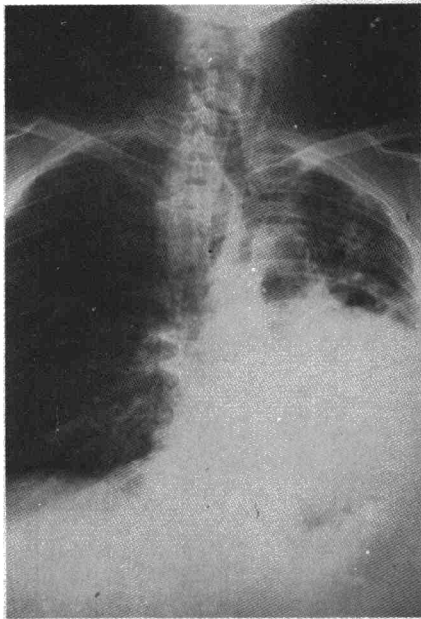


Fig. 4. Radiografía P-A de tórax correspondiente al caso 3.

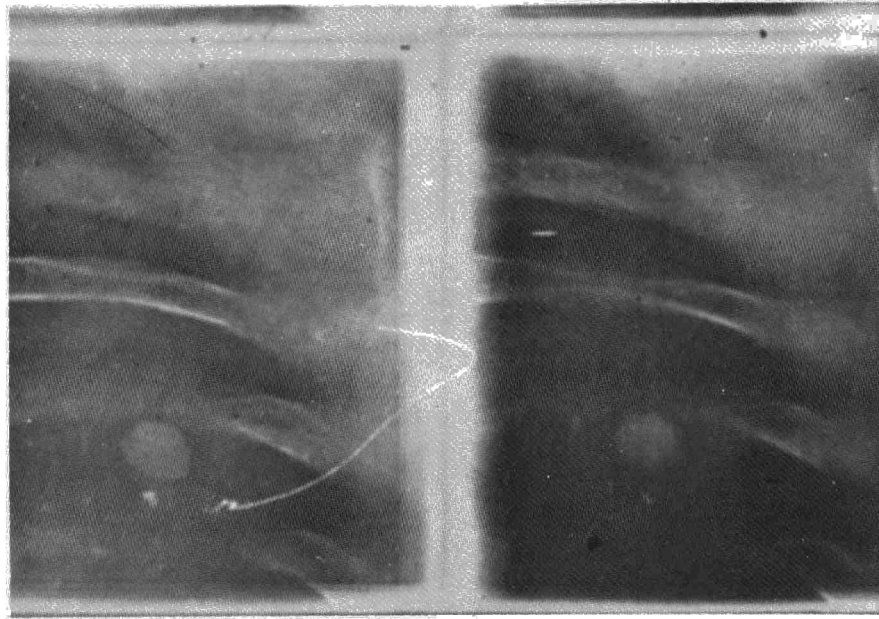


Fig. 6. Nódulo solitario segmento posterior L.S.D.

zaciones extremadamente raras como en el caso descrito por Newland y Oldham<sup>1</sup> correspondiente a un hamartoma extralobar situado por debajo del L.I.I. con vascularización propia a través del ligamento pulmonar en un muchacho de 13 años de edad. Por otra parte Madeni<sup>21</sup> refiere la localización múltiples en ambos pulmones encontrando 4 casos en una revisión de la literatura hasta 1966.

La edad más frecuente de presen-

tación está entre los 40-60 años, sin embargo hay casos descritos en la infancia. Gudbjerg<sup>22</sup> refiere 3 casos con menos de 10 años, Jones<sup>23</sup> y Izzo<sup>24</sup> hacen la descripción en un prematuro y en un recién nacido. Incluso algunos autores (Willis)<sup>13</sup>, diferencian dos tipos: una forma adulta circunscrita, de pequeño tamaño y buen pronóstico, y la forma infantil, difusa, ocupando un lóbulo y a veces un pulmón entero, con sintomatología grave y constituida histológicamente por células inmaduras, y por tanto de mal pronóstico. Willis indica que esa forma infantil constituiría los verdaderos hamartomas correspondiendo la forma adulta a tumores mixtos de la pared bronquial. En cuanto a esto se refiere, es más frecuente en el hombre, siendo la relación hombre-mujer variable según los distintos autores: 2:1, 3:1<sup>13</sup>.

La localización parenquimatosa se caracteriza por su silencio clínico, siendo descubierta con frecuencia en un examen radiológico de rutina, en la necropsia y en algunas ocasiones existe sintomatología previa poco llamativa: tos crónica, discreto dolor torácico, etc. Por el contrario las formas endobronquiales cursan generalmente con hemoptisis, disnea y episodios de infección pulmonar secundarios a la obstrucción bronquial.

Radiológicamente la forma parenquimatosa se presenta como un nódulo pulmonar solitario de menos de 6 cm de diámetro mayor,

ocasionalmente como una masa, como el caso descrito por Jackson<sup>25</sup> con 17 cm de diámetro mayor, bien definida encontrándose en un 15-20 % calcificaciones que a veces adoptan el aspecto típico en «roseta de maíz». No existe predilección por ningún lóbulo si bien es frecuente la localización periférica subpleural y extremadamente rara la forma hilio-mediastínica; la forma endobronquial en su crecimiento puede originar a través de un mecanismo valvular enfi-

Fig. 5. Imagen operatoria del hamartoma endobronquial.

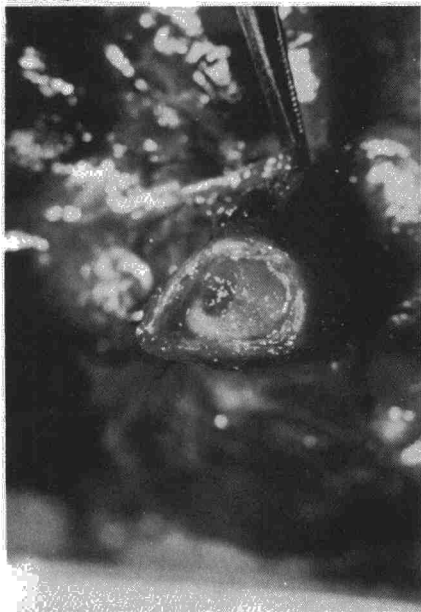

Fig. 7. Aspecto macroscópico de hamartoma con espacios quísticos.



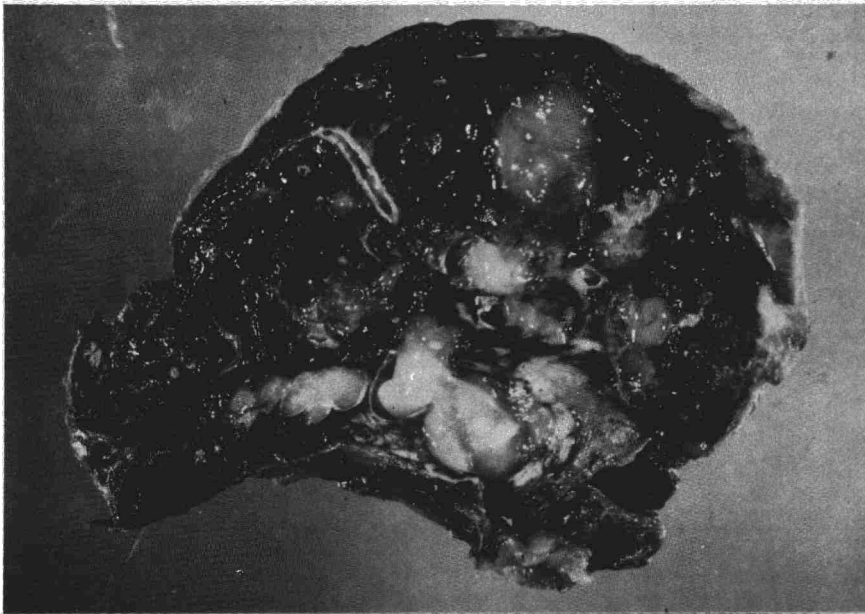

Fig. 8. Pieza de neumonectomía con lesiones pulmonares irreversibles, correspondiente al caso 3.

sema buloso distal a la obstrucción, y cuando ésta es completa atelectasia pulmonar, coexistiendo en ocasiones los dos fenómenos en distinto lóbulo como muestra caso 3.

En cuanto a la evolución Gluck y Moser<sup>26</sup> refieren un crecimiento lento de aproximadamente 1 mm al año. Weisel<sup>27</sup> señala 5 mm anuales y ocasionalmente el crecimiento puede ser más rápido como en el caso aportado por Jenson<sup>28</sup> que dobló su diámetro en el curso de dos años. En conclusión se consideran como tumoraciones benignas de crecimiento lento.

El diagnóstico de sospecha se establece por los hallazgos radiológicos siendo las calcificaciones muy características pero no patognomónicas ya que aparecen en múltiples procesos pulmonares: histoplasmosis, granulomas, hematomas pulmonares, cuerpos extraños, metástasis de sarcoma osteogénico, etc. Otros medios de diagnóstico como la citología,

broncoscopia, broncografía, contribuyen al diagnóstico de la forma endoluminal. El diagnóstico diferencial debe hacerse con múltiples procesos pulmonares, entre ellos, granulomas, quistes hidatídicos y carcinomas, requiriendo para ello casi siempre exploración quirúrgica.

Anatomopatológicamente<sup>27,29</sup> desde el punto de vista macroscópico se presentan como tumoraciones consistentes, bien delimitadas, capsuladas, presentando al corte una superficie brillante de color blanco grisáceo donde se definen bien los islotes cartilaginosos y en ocasiones espacios de naturaleza quística (fig. 7). Microscópicamente se encuentran los constituyentes del bronquio normal: islotes de cartilago generalmente hialino y entre ellos tejido conectivo, grasa, fibras musculares lisas, vasos sanguíneos y espacios pseudoglandulares tapizados por epitelio respiratorio. Ocasionalmente se ven calcificaciones y/o trabéculas óseas.

Anatomopatológicamente nuestros casos presentaban el aspecto típico descrito anteriormente, encontrándose fibras musculares lisas en el caso 3, hecho poco habitual. Asimismo en el caso 4 no se objetivó cartilago ni grasa, correspondiendo por tanto a la forma descrita por Scarff y Gowar<sup>30</sup> con el nombre de fibroadenoma. En ninguno de los casos se visualizó calcio ni trabéculas óseas.

Desde el punto de vista terapéutico requiere siempre intervención quirúrgica realizando generalmente enucleación de las formas periféricas. En las endobronquiales la broncoscopia terapéutica no es aconsejable porque de conseguirse la extracción la recidiva es frecuente. La broncotomía estaría indicada si no existen lesiones pulmonares, siempre llevándose parte de la mucosa bronquial sana para evitar la recidiva. Por último, la resección pulmonar está indicada cuando hay lesiones pulmonares irreversibles distales a la obstrucción como en el caso 3. (fig. 8)

## Resumen

A propósito de 4 casos de Hamartoma pulmonar recogidos en nuestro Servicio se hace revisión de dicho proceso patológico señalando los aspectos etiopatogénicos, clínico radiológicos y anatomopatológicos correlacionándolos con las peculiaridades de nuestros casos.

## Summary

### PULMONARY HAMARTOMA

Based on 4 cases of pulmonary hamartoma treated in their unit, the authors review that pathological process indicating the etiogenic, clinical, radiologic and anatomicopathological aspects relating them to the peculiarities of the present cases.

## BIBLIOGRAFIA

1. ALBRECHT, E.: Ueber Hamartome, Verhandl. Deutsch. Path. Gesellsch., 7: 153, 1904.
2. BATENSON, E.M.: Relationship between intrapulmonary and endobronchial cartilage-containing tumours (so called hamartomata). *Thorax*, 20: 447, 1965.

3. KOUTRAS, P., HAROLD, C., URSHEL, A. y PAULSON, D.L.: Hamartoma of the lung. *J. Thorac. Cardiovasc Surg.*, 61: 768, 1971.
4. MC DONALD, J.R.; HARRINGTON, S.W. y CLAGETT, O.T.: Hamartoma (often called Chondroma) of the lung. *J. Thorac. Surg.*, 14: 128, 1945.
5. YOUNG, J.M., JONES, E. HUGHES, F.A., FOLEY, F.E. y FOX, J.R.Sr.: Endobronchial Hamartoma. Report two cases. *J. Thorac. Surg.*, 27: 300, 1954.
6. DAVIS, E.W., PEABODY, J.W. y KATZ,

- S.: The solitary pulmonary nodule. *J. Thorac. Surg.*, 32: 728, 1956.
7. JONES, R.C. y CLEVE, E.A.: Solitary circumscribed lesions of the lung *Arch. Intern. Med.*, 93: 842, 1954.
8. LEBERT, H.: Physiologic Pathologie Paris, 1845, Baillière. Citado por Carlsen.
9. HART, S.: Ueber die primären Endochondrome der lunge *Ztschr. Krebsforsch.*, 4: 578, 1906. Citado por Taiana.
10. JACKSON, A.V.: Five cases of adenochondroma of the lung. *Aust. N.Z.J. Surg.*, 21: 173, 1952.



11. BREWIN, E.G.: A case of lipoma of the bronchus treated by traspleural bronchotomy. *Brit. J. Surg.*, 40: 282, 1952.
12. ALETREY, A., BJORT, V.O. y FORS, B.: Bening Bronchopulmonary neoplasms. *Dis. Chest*, 44: 498, 1963.
13. WILLIS, R.A.: *The Borderland of Emrbyology and Eathology*. Butterworth, London, 1958.
14. HODGES, F.V.: Hamartoma of the lung. *Dis. Chest.*, 33: 43, 1958.
15. BLAIR, T.C. y MC ELVEIN, R.B.: Hamartoma of the lung. A clinical study of 25 cases. *Dis. Chest*, 44: 296, 1962.
16. HEYWARK, R.H. y CARABASI, R. S.: Malignant hamartoma of the lung: fact or fiction?. *J. Thorac. Cardiovasc. Surg.*, 53: 457, 1967.
17. VERDQUX, P., GEUME DAVID, C. y Le MELLETIER, J.: Hamartochondromes et hamartomes bronchopulmonares, sieges inhabituels et associations morbides insolites. *J. Franc. Med. Clin. Thorac.* 30: 431, 1974.
18. JATIN, P., CHOUDHRY, S.K., HUVOS, A.G., MARTINI, N. y BEATTIE, E.J.: Hamartomas of the lung. *Surg. Gynec. Obst.*, 136: 408, 1973.
19. NEWLAND, H.O., YOUNG, W.G. y SEALY, W.C.: Hamartoma of the lung *J. Thorac. Cardiovasc. Surg.*, 53: 735, 1967.
20. LeROUX, B.T.: Pulmonary Hamartomata. *Thorac.*, 19: 236, 1964.
21. MADEMY, M.A., DAFOE, C.S. y ROSS, C.A.: Multiple hamartoma of the lung. *Thorax*, 21: 468, 1966.
22. GUDBJERG, C.E.: Pulmonary hamartoma. *J. Roentgenol.*, 86: 842, 1961.
23. JONES, C.S.: Unusual hamartoma of the lung in a newborn infant. *Arch. Path.*, 38: 150, 1949.
24. IZZO, C. y RICHEM, P.: Neonatal pulmonary hamartoma of the lung. *J. Thorac. Cardiovasc. Surg.*, 53: 457, 1967.
25. JACKSON, R.C., Mc DONALD, J. y CLAGETT, O.T.: Massire cystic pulmonary hamartoma. *J. Thorac Surg.*, 31: 504, 1956
26. GLUCK, M.C. y MOSER, K.M.: Hamartoma of the lung, presenting as a mediastinal mass. *Am. Rev. Resp. Dis.*, 98: 281.
27. WEISEL, W. y GLICKLICH, M.: Pulmonary hamartoma an enlarging neoplasm. *Arch. Surg.*, 71: 128, 1955.
28. JENSON, K.G. y SCHIODT, R.S.: Growth considerations of hamartomas of the lung. *Thorax*, 13: 233, 1958.
29. GALERA, H., PASCUAL, E., RAMOS, J. y LOZANO, L.: Los hamartomas pulmonares. *Rev. Clin. Esp.*, 113: 247, 1969.
30. SCARFF, M. y GOWAR, F.: Fibroadenoma of the lung. *J. Path. Bac.*, 56: 257, 1944.