



Originales

Clinica La Alianza. Barcelona.

HERNIA DIAFRAGMATICA TRAUMATICA. A PROPOSITO DE NUEVE CASOS

**C. León González, G. Estrada Saló, J. Maestre Alcácer, J. Teixidor Sureda,
R. Jordá Soler, J. Astudillo Pombó y J. Bofill Thomasa.**

Introducción

Llamamos hernia diafragmática traumática al paso de órganos abdominales hacia el tórax a través de una solución de continuidad del diafragma y que aparece como consecuencia de un traumatismo.

Estas lesiones están relacionadas directamente con el aumento de la motorización e industrialización^{1,7}.

Material y métodos

Nueve pacientes fueron operados durante el período de 1968-76. Los pacientes eran todos varones, excepto una mujer y sus edades oscilaron entre los 19 y 61 años.

La causa de la ruptura diafragmática fue accidente de tráfico en siete casos y accidente laboral en dos. Un paciente presentó ruptura diafragmática izquierda como lesión única, en los ocho restantes se pudieron ver las lesiones acompañantes que figuran en la tabla I. La lesión tuvo lugar en diafragma izquierdo en ocho casos y en derecho uno. Seis pacientes fueron operados antes de las 24 horas del accidente; dos casos entre los dos y tres meses y un caso de un año.

Todos los pacientes fueron operados a través de una toracotomía. Un paciente tuvo que ser reintervenido por una complicación abdominal y fue el único fallecido de la serie.

El diagnóstico se realizó en los casos agudos por la clínica y la radiología torácica. En los crónicos se sospechó por los antecedentes, la clínica y la radiología torácica, pero se confirmó por tránsito con papilla baritada en dos casos y por enema baritada en uno.

Discusión

La ruptura de diafragma debe sospecharse en todo traumatizado por compresión de tronco, caída o herida penetrante abdominal o torácica⁶.

En la actualidad, y en nuestros medios habituales de trabajo, la causa más frecuente son los tratamientos cerrados toracoabdominales, producidos por accidentes de tráfico, y en el ambiente laboral, por caídas.

La patogenia de la ruptura diafragmática en los traumas cerrados suele ser atribuida al aumento brusco de la presión abdominal⁷ pero también debemos tener en cuenta la posibilidad de lesión directa del diafragma por un fragmento costal que actúa como un arma blanca; este hecho lo hemos constatado en nuestra serie en dos ocasiones.

Tanto en nuestra serie, como en las

de otros autores^{2,4,5}, el diafragma izquierdo es más frecuentemente afectado posiblemente por la protección ofrecida a la derecha, por el hígado¹³; sin embargo hemos de tener en cuenta que a la derecha la brecha diafragmática puede ocluirse con el hígado⁹ o herniarse, el mismo, parcial o totalmente dificultado el diagnóstico o llevándonos a un diagnóstico erróneo^{4,7}.

En seis de nuestros casos el diagnóstico se realizó a las pocas horas del traumatismo al observar vísceras abdominales en situación intratorácica (figs. 1 y 2). En los tres restantes el diagnóstico se retardó más de dos meses. En los primeros el desgarro diafragmático era grande; en dos casos existía una herida de más de 10 cm de longitud, en otros dos la lesión corría radialmente desde el hiato a la inserción costal y en los dos restantes existía una desinserción parcial y otra total. En ellos no extraña la aparición precoz de síntomas respiratorios y signos radiológicos que nos permitieron el diagnóstico precoz³. En los tres restantes las lesiones diafragmáticas eran más pequeñas y posiblemente la migración intratorácica de las vísceras abdominales fuera tardía provocada por la presión negativa intratorácica y la positiva abdominal.

Siguiendo a Naclerio⁶ podemos

TABLA I
Lesiones acompañantes en ocho pacientes

| | |
|-----------------------|---|
| Fracturas costales | 5 |
| Fracturas pelvis | 2 |
| Otras fracturas | 4 |
| Lesión cerebral | 2 |
| Lesión bazo | 3 |
| Lesión tubo digestivo | 2 |
| Lesión renal | 1 |

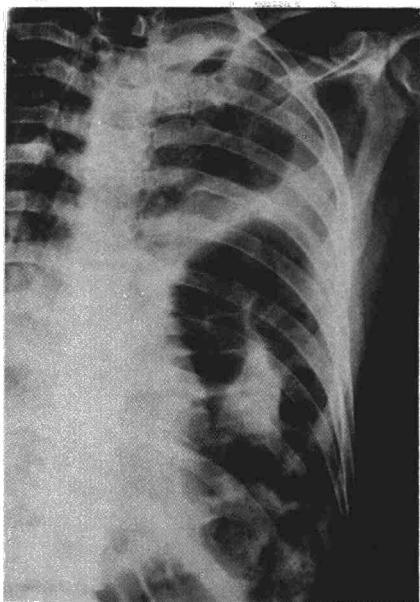


Fig. 1. J.D.A. Desinserción completa del diafragma izquierdo. Hemotórax por ruptura esplénica.

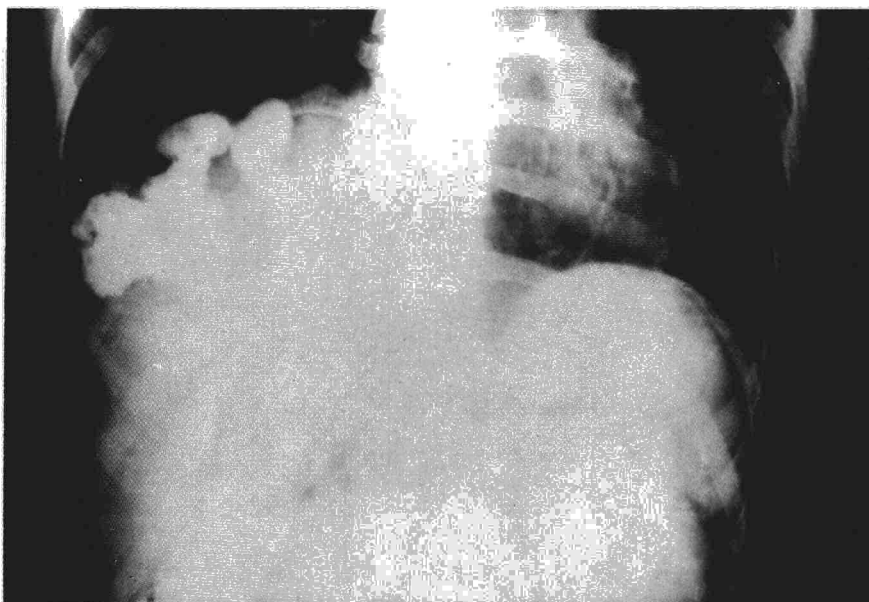

Fig. 3. M.M.G. Asa de colon con contraste en hemitórax derecho.

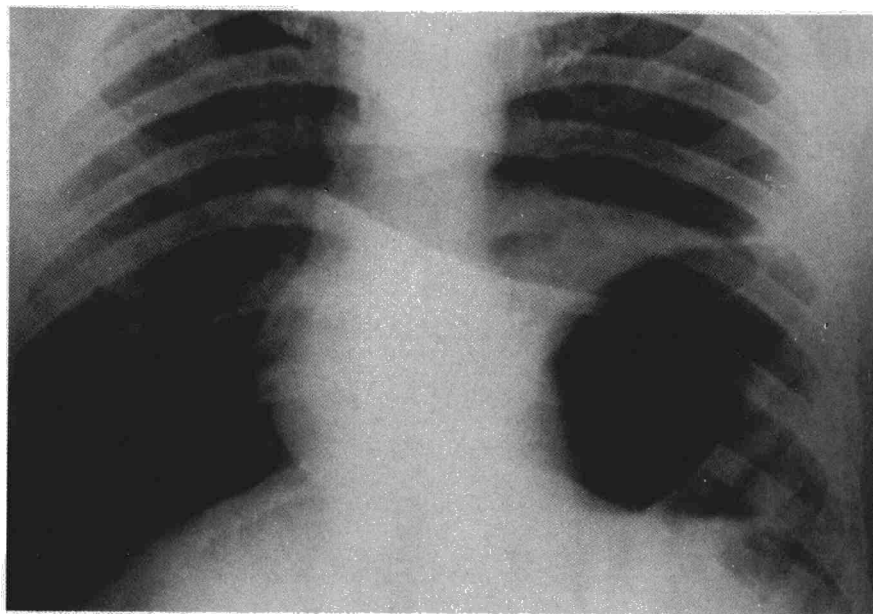


Fig. 2. S.D.V. Gran brecha diafragmática izquierda. Estómago dilatado intratorácico.

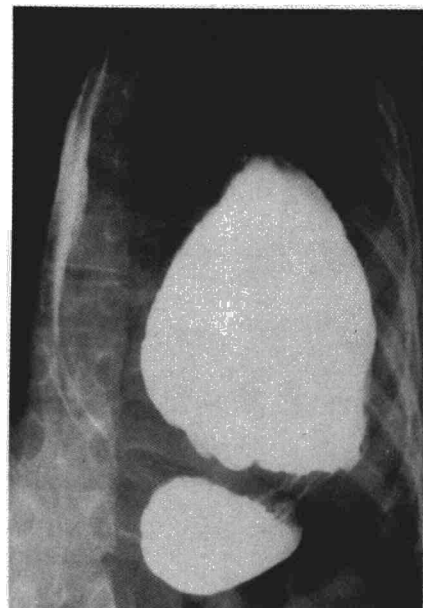

Fig. 4. Estómago intratorácico, volvulado, que pasa a través de una pequeña brecha.

describir un *estadio agudo* con síntomas y signos cardio-pulmonares (disnea, taquicardia, hipotensión, etc.) que nos llaman la atención y nos hacen pensar en el diagnóstico correcto. Esto sucedió en tres de nuestros casos. Un segundo *estadio latente* que puede ser asintomático o ser confundido con una dispepsia gástrica o biliar y que puede durar semanas, meses o años. En esta fase se diagnosticó a dos de nuestros pacientes. (figs. 3 y 4).

Finalmente describe como *estadio tardío o último* el cuadro súbito de estrangulación con dolor, vómitos, cierre intestinal, etc. En esta fase fue diagnosticado uno de los pacientes de nuestra serie el cual presentó estrangulación de cúpula gástrica, que obligó a la resección atípica del área necrosada, al cabo de un año de traumatismo.

En nuestra serie hubo una muerte debida a una lesión acompañante

(ruptura retroperitoneal de duodeno y peritonitis). Lo que nos da una mortalidad del 11,1 %. En una revisión de 429 casos hecha por Hood⁴ la mortalidad era de 18,2 % lo que le hace pensar que la mortalidad es alta por diagnósticos tardíos que permiten llegar a estos pacientes al estadio último o de estrangulación. Esto agrava el pronóstico tal y como se deduce de la revisión de hernias diafragmáticas estranguladas hecha por Hoff-



man⁸, en la cual existe una mortalidad del 37,5 %.

Creemos que el factor más importante para el diagnóstico de esta lesión sea el pensar en ella; la radiología torácica dará el diagnóstico o la sospecha que, posteriormente, puede ser confirmada con otros medios radiológicos como el enema o el tránsito digestivo. Un punto importante a tener en cuenta es que el hecho de tener una radiología normal de entrada no excluye la lesión diafragmática y que debemos realizar radiografías seriadas en todos los pacientes con alto riesgo de haber sufrido una lesión diafragmática, para que no pase desapercibida una hernia de desarrollo tardío.

Una vez sentado el diagnóstico de hernia diafragmática traumática el paciente debe ser intervenido siempre, una vez corregidos los defectos metabólicos y/o electrolíticos y el balance de líquidos, pues esta lesión no tiene tendencia a la curación espontánea.

La vía de abordaje empleada por nosotros fue en todos los casos la toracotomía. Creemos que todos los casos en fase latente o tardía y en aquéllos en fase aguda que no presentan síntomas abdominales, deben ser abordados por toracotomía, parecer compartido por otros autores^{1,7}. En

los casos agudos con componente abdominal o ambas combinadas^{1,6,7}, no tenemos experiencia, por la cortadad de nuestra serie, por lo que no hacemos más que plantearlo.

La reducción de las vísceras ha sido simple en todos los casos y el cierre directo de la brecha lo hemos realizado con sutura irreabsorbible; en los casos de desinsección diafragmática se procedió a la reinsección con puntos en U pericostales para obtener un buen apoyo.

Conclusiones

La hernia diafragmática es cada vez más frecuente por el aumento de contusiones torácicas y abdominales debidas a accidentes de tráfico y laborales. Puede ser diagnosticada, pensando en ella, por los datos radiológicos, clínicos y el antecedente traumático.

Debe ser siempre operada; en los casos crónicos y en los agudos sin clínica abdominal la vía de abordaje será siempre una toracotomía.

La gravedad viene dada por las lesiones acompañantes, en los casos agudos, y por la posibilidad de estrangulación en los casos que han pasado la fase aguda sin diagnóstico.

Resumen

Se realiza el estudio retrospectivo de nueve pacientes afectados de hernia diafragmática traumática. Se hace hincapié en el aumento de su frecuencia, en la necesidad de pensar en ella para su diagnóstico y en la obligatoriedad de su tratamiento quirúrgico precoz para evitar complicaciones.

Se insiste en la eficacia de la toracotomía para su correcto tratamiento.

Summary

TRAUMATIC HERNIA OF THE DIAPHRAGM: BASED ON NINE CASES

The authors make a retrospective study of nine patients affected with traumatic hernia of the diaphragm. They emphasize the increase of their frequency, the necessity of thinking about it for its diagnosis and in the obligatory nature of precocious surgical treatment in order to avoid complications.

Finally the authors insist on the efficacy of thoracotomy for its correct treatment.

BIBLIOGRAFIA

1. BORRIE, J.: Management of emergencies in thoracic surgery, 378. Appleton-Century Crofts, Nueva York, 1972.
2. CHRISTIANSEN, L.A., STAGE, P., BILLE-BRAHE, E. y BERTELSEN, S., Thorax 29: 559, 1974.
3. SERRANO MUÑOZ, F., ALIX TRUEBA, A., TOLEDO GONZALEZ, J., CASILLAS PAJUELO, M. y GARCIA LAX, F.: Hernia traumática del diafragma, *Rev. Clin. Esp.* 111: 505, 1968.
4. HOOD, R.M.: Traumatic diaphragmatic hernia, *Ann. Thorac. Surg.*, 12: 311, 1971.
5. LE BRIGAND, H.: Traumatismes terminés du thorax, 37. J. B. Bailliere, Paris, 1973.
6. NACLERIO, E.A.: Chest Injuries, 328. Grunne and Stratton, Nueva York, 1971.
7. SABISTON, D.C. y SPENCER, F.C.: Gibbon's Surgery of the Chest, 792. W.B. Saunders, Filadelfia, 1976.
8. HOFFMAN, E.: Strangulated diaphragmatic hernia, *Thorax*, 23: 541, 1968.