

RECIDIVA DEL NEUMOTORAX ESPONTANEO Y SU RELACION CON LA PRESENCIA DE BULLAS

J. TORRES LANZAS y J.J. RIVAS DE ANDRES

Servicio de Cirugía Torácica. Hospital Juan Canalejo. La Coruña.

Entre enero de 1983 y julio de 1984 hemos analizado la presencia de bullas en pacientes con neumotórax espontáneo (NE), formando dos grupos de pacientes. El grupo A constituido por los NE recidivantes que han sido toracotomizados, 24 toracotomías (bullas en el 91,6 %) y en grupo B utilizado como control, formado por los pacientes con NE a los que se les practicó toracoscopia diagnóstica en el primer episodio, 21 pacientes (bullas en el 51,7 %). Encontrando, que la presencia de bullas es una causa, estadísticamente significativa, de la recidiva del NE ($X^2: 7,2$, $p < 0,01$), siendo ésta independiente del tratamiento con reposo o drenaje cuando las bullas estuvieron presentes ($X^2: 0,003$, $p: NS$) y sólo la realización de una toracotomía fue eficaz para evitar la recidiva (100 %).

Basándonos en estos resultados proponemos la realización de una toracoscopia diagnóstica en el primer episodio de NE a aquellos pacientes que previamente no presenten indicación o contraindicación quirúrgica, efectuándose toracotomía a aquellos que presenten bullas.

Arch Bronconeumol 1985; 21:212-216

Introducción

Se denomina neumotórax espontáneo a la presencia de aire en la cavidad pleural, producida por la rotura de la pleura visceral, sin que exista un antecedente traumático previo u otra causa obvia¹. Del mismo modo hablamos de neumotórax espontáneo idiopático o primario (NEI) cuando no se objetiva un sustrato pulmonar patológico, siendo la rotura de bullas pleurales y/o subpleurales localizadas en los lóbulos superiores del pulmón la causa de producción más frecuente¹⁻⁵. Por el contrario se denomina neumotórax espontáneo secundario (NES) al que acompaña a situaciones patológicas diversas con afectación pulmonar, como

Recurrent spontaneous pneumothorax and the relationship with bullas

Between January 1983 and July 1984 the authors analyzed the incidence of bullas in patients with spontaneous pneumothorax (SP) by forming two groups: group A with patients with recurrent SP who underwent thoracotomy (24 thoracotomies; 91.66 % bullas) and group B with 21 patients with SP who underwent diagnostic thoracoscopy during the first episode (bullas in 57.1 %) who were used as the control group. The presence of bullas was a statistically significant cause for recurrence of the SP ($X^2: 7.2$, $p < 0.01$) independent from the mode of treatment (rest or drainage) when the bullas were present ($X^2: 0.003$, $p: SP$) and only thoracotomy proved successful in avoiding recurrence of the SP (100 %).

Because of these findings, the authors recommend a diagnostic thoracoscopy during the first episode of SP in patients without previous indication or contraindication for surgery followed by thoracotomy if bullas are present.

son: enfermedad pulmonar obstructiva crónica (EPOC), asma bronquial, tuberculosis pulmonar, estafilococia pulmonar, hidatidosis, coccidiomycosis, embolismos e infartos pulmonares, sarcoidosis, hemosiderosis pulmonar idiopática, proteinosis alveolar, fibrosis quística, histiocitosis X, granulomatosis de Wegener, esclerosis tuberosa, artritis reumatoide, síndrome de Marfan, esclerodermia, carcinoma broncogénico, metástasis pulmonares, etc. La radioterapia y la administración de citostáticos también han sido descritos como causantes de NE⁶⁻³⁰.

Desde un punto de vista clínico y terapéutico, tal vez, la característica más importante del NE sea su recurrencia. El riesgo de recidiva después de un primer episodio tratado con reposo o drenaje torácico, varía ampliamente en 11 series revisadas: des-

Recibido el 27-12-1984 y aceptado el 13-4-1985.



de un 10-20 % para Cran y Singh^{51,52} hasta un 81 % para Saha⁵³, siendo lo más frecuente, recidivas del 20-30 %⁵⁴⁻⁵⁷ y del 30-50 %⁵⁸⁻⁶¹. La posibilidad de una segunda recidiva es alrededor de un 65 %^{57,58,61} y la de una tercera alcanza un 82 % para Gobel⁵⁸.

El tratamiento del NE debe tener una doble finalidad, evacuar de aire la cavidad pleural y prevenir las recurrencias. El reposo se ha utilizado como terapéutica, pero la lentitud del proceso de reabsorción y la nula prevención de las recurrencias hace que sólo sea utilizado en muy limitadas ocasiones^{64,65-67}. El drenaje torácico es el método de elección como norma general^{5,53,65,67-73}. La toracotomía standard o más frecuente la toracotomía axilar se indica habitualmente en los siguientes casos: NE recidivante, fuga aérea importante que pese a un correcto drenaje no consigue la reexpansión pulmonar, fuga aérea persistente por más de 10 días, hemotórax importante o incesante, lesiones pleuropulmonares diversas, que sólo su eliminación haría efectivo el tratamiento, pacientes con una profesión de riesgo y en aquellos que presenten un neumotórax contralateral previo. La toracotomía se suele completar con procedimientos encaminados a favorecer la sínfisis pleural, tales como: abrasión pleural, pleurectomía pleurolisis o decoriticaciones. La recurrencia tras la cirugía oscila para la mayoría de las series entre el 0 y el 0,5 % con bajas tasas de morbimortalidad^{5,52-55,57,59,62-67,74-84}. También se están utilizando las pleurodesis químicas por toracoscopía o a través de drenaje con sustancias tales como talco, nitrato de plata, aceite de oliva, quinacrina o clorhidrato de tetraciclina⁸⁵⁻⁹⁷.

Material y métodos

De un total de 99 pacientes con 125 episodios de NE asistidos en el Servicio de Cirugía Torácica del hospital Juan Canalejo de La Coruña, durante el período comprendido entre enero de 1983 y julio de 1984 hemos seleccionado para el presente trabajo, a aquellos tratados quirúrgicamente por toracotomía, en los que el NE había recidivado al menos una vez; resultando 22 pacientes con 24 toracotomías, ya que en dos se trataron ambos hemitórax por separado. Hemos establecido un grupo control constituido por 21 pacientes escogidos aleatoriamente durante un período de ocho meses intercalado durante el tiempo del estudio, a los que se les practicó toracoscopía diagnóstica durante el primer episodio. Ambos grupos fueron comparados, para observar la significación estadística de la presencia de bullas en relación con la recurrencia del NE. Cuando el reposo fue la actitud terapéutica, nunca fue absoluto y en ningún caso se debió a una prescripción nuestra. El drenaje se insertó generalmente por vía axilar 4.º espacio intercostal, dirigiendo el extremo del mismo, mediante trócar, al vértice pulmonar. En todos los casos se conectó a un sistema tipo Bulau con una aspiración de —25 cm de agua, durante al menos siete días. La toracotomía se practicó en todos los casos menos en uno por vía axilar cuarto espacio, añadiendo la abrasión pleural con gasa seca tanto de la pleura parietal como de la visceral. La resección de las bullas se realizó utilizando máquinas de sutura automática tipo GIA o bien con sutura manual. En la mayoría de los casos se tomó una pequeña biopsia pulmonar. Todos los hallazgos fueron confir-

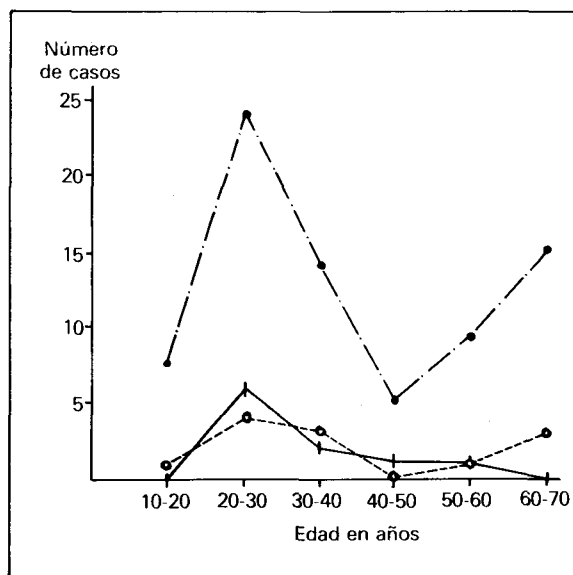


Fig. 1. Distribución de los pacientes con neumotórax espontáneo según edad. (o- - - -o Pacientes operados con afectación unilateral, —■— Pacientes operados con afectación bilateral, —▲— Resto total de pacientes con neumotórax espontáneo.)

mados anatomopatológicamente. La toracoscopía se efectuó, bajo anestesia local, con un torascopio Wolf de 10 mm de una sola vía.

Resultados

Todos los pacientes eran varones, menos uno, y su edad estaba comprendida entre los 14 y los 68 años, con una media de 34,5 años. La edad que tenían los pacientes tratados quirúrgicamente con afectación unilateral se distribuyó siguiendo una curva bimodal, similar a la del resto de la población con NE, no sucediendo así en los pacientes operados con NE, no sucediendo así en los pacientes operados con afectación bilateral (fig. 1). Trece de los 22 pacientes no referían patología previa (tabla I), siendo quince, fumadores (tabla II).

Once pacientes a los que se les practicó toracoscopía su primer episodio de NE presentaron bullas (57,1 %), mientras que la presencia de bullas se objetivó en 22 de los 24 hemitórax operados por presentar un NE recidivante (91,6 %) siendo la

TABLA I

Antecedentes personales

| | |
|-------------------------|----|
| No presentan | 13 |
| Catarros frecuentes | 2 |
| Sin criterios EPOC | |
| EPOC | 2 |
| Histiocitosis X | 1 |
| Síndrome de Marfan | 1 |
| Embolismo pulmonar | 1 |
| Tuberculosis pulmonar | 1 |
| Crisis de broncoespasmo | 1 |

EPOC: enfermedad pulmonar obstructiva crónica.




TABLA II

Tabaquismo

| Afectación bilateral | Afectación unilateral |
|----------------------|-----------------------|
| 4 No fuman | 3 No fuman |
| 5 Fuman | 10 Fuman |

TABLA III

Hallazgos quirúrgicos

| | |
|--|----|
| Bullas pleurales y/o subpleurales | 22 |
| Fibrosis intersticial difusa inespecífica | 1 |
| Adherencias pleurales múltiples sin bullas | 1 |
| Patología asociada a bullas: | |
| Histiocitosis X | 1 |
| Complejo tuberculoso antiguo | 3 |

presencia de bullas causa, estadísticamente significativa, de la recidiva del NE ($X^2: 7,2, p < 0,01$). El lóbulo superior fue el que presentó siempre las bullas y en dos de ellos también el medio y el segmento 6. Una histiocitosis X y tres complejos tuberculosos inactivos se encontraron junto a las bullas (tabla III). La relación entre el número de recidivas y los hallazgos quirúrgicos se muestran en la tabla IV.

De los 21 pacientes tratados previamente con drenaje torácico, al menos una ocasión, en 20 se encontraron bullas y en el restante una fibrosis intersticial difusa inespecífica (tabla V). Cuando los pacientes con NE recidivante presentaron bullas en

TABLA IV

Recurrencia del neumotórax y hallazgos quirúrgicos

| Número de episodios | Casos | Hallazgos quirúrgicos |
|---------------------|-------|---|
| Más de 3 | 5 | 3 bullas pulmonares (1 complejo apical tuberculoso) 1 fibrosis intersticial difusa 1 adherencias múltiples |
| 3 | 6 | 6 bullas pulmonares |
| 2 | 13 | 13 bullas pulmonares (2 complejos apicales tuberculosos) (1 histiocitosis X) |

TABLA V

Tratamiento previo y hallazgos quirúrgicos


| | |
|------------------|--------------------------------|
| Drenaje torácico | 20 bullas pulmonares |
| 21 | 1 fibrosis intersticial difusa |
| Reposo | 2 bullas pulmonares |
| 3 | 1 adherencias múltiples |

la toracotomía, la recurrencia se mostró independiente del tratamiento previo con reposo o con drenaje torácico ($X^2: 0,003, p: NS$). Ningún paciente tratado quirúrgicamente con toracotomía ha recidivado hasta la fecha, así como tampoco se han registrado recurrencias en aquellos pacientes del grupo utilizado como control, que no presentaron bullas en la toracoscopía y fueron tratados con drenaje aspirativo.

Discusión

Itard en 1803, a propósito de cinco casos, es el primero que describe el NE, insistiendo en la etiología tuberculosa de la enfermedad⁹⁸. Laennec en 1818 ya sugiere la etiología bullosa⁹⁹, pero es Kjaergaard en 1932 el que considera al enfisema bulloso como causa más importante del NE, basado en un estudio sobre 51 pacientes¹⁰⁰. Desde entonces es generalmente admitido que en la mayoría de los casos el NE ocurre por rotura de lesiones enfisematosas subpleurales^{3,5}. Cuando en la literatura se registra la incidencia de bullas en pacientes con NE, es generalmente referida a pacientes intervenidos quirúrgicamente, y está situada entre el 80 y el 100 %^{5,65,67,101,102}, encontrando Lichter et al (1971) una incidencia del 100 % cuando sólo consideraban al neumotórax recidivante¹⁰². Sin embargo, pocos trabajos nos muestran la incidencia real de bullas en el NE. Wied et al (1981) haciendo toracoscopía a 47 pacientes durante el primer episodio, encuentra bullas mayores de 2 cm en 20 pacientes (42,5 %)⁸⁵. Esta cifra es algo menor que la hallada por nosotros, probablemente debido a la consideración del tamaño de las bullas por los autores. La presencia de bullas es para nosotros la causa fundamental de la recurrencia del NE, mostrándose independiente del tratamiento con drenaje o con reposo empleada en estos pacientes, y sólo la toracotomía fue capaz de impedir la recidiva del mismo con unos resultados del 100 %.

Creemos que la presencia de bullas debe descartarse durante el primer episodio que presente el paciente, proponiendo la realización de una toracoscopía diagnóstica, salvo en los pacientes que ya presenten una indicación o contraindicación quirúrgica. La toracoscopía va a establecer un diagnóstico y un pronóstico en los pacientes con NE, proporcionando una información muy valiosa desde el punto de vista de la táctica quirúrgica a seguir. Si las bullas son constatadas, el tratamiento de elección es la toracotomía axilar con plicatura o resección de las mismas y abrasión pleural con gasa seca. Cuando no las presenten serán tratados con drenaje aspirativo. Únicamente somos partidarios de la pleurodesis química por drenaje en los pacientes de alto riesgo quirúrgico por su mala situación clínica o funcional, utilizando para este fin el clorhidrato de tetraciclina.



BIBLIOGRAFIA

1. Light RW. Pneumothorax en: Light RW, ed. *Pleural diseases*, Philadelphia, Lea and Febiger 1983; 187-204.
2. Tueller EE, Crise NR, Belton JC, Mc Laughlin RF (Jr). Idiopathic spontaneous pneumothorax. Electron microscopic study. *Chest* 1977; 71:419-421.
3. Pierce JA, Suárez B, Reich T. More on familial spontaneous pneumothorax. *Chest* 1980; 78:263.
4. Ohata M, Suzuki H. Pathogenesis of spontaneous pneumothorax with special reference to ultrastructure of emphysematous bullae. *Chest* 1980; 77:771-776.
5. Mattila S, Kostiaainen S. Spontaneous pneumothorax. *J Thorac Cardiovasc Surg* 1977; 11:259-263.
6. Wilder RJ, Beacham EG, Ravitch MM. Spontaneous pneumothorax complicating cavitary tuberculosis. *J Thorac Cardiovasc Surg* 1962; 43:561-573.
7. Peiken AS, Lambertz F, Seriff NS. Bilateral recurrent pneumothoraces: a rare complication of miliary tuberculosis. *Am Rev Respir Dis* 1974; 110:512-517.
8. Martínez MC, Berenguer J, Hospital SJ et al. Neumotórax recidivante bilateral en tuberculosis pulmonar activa. *Med Clin (Barc)* 1984; 82:910.
9. George RB, Herbert SJ, Shames JM et al. Pneumothorax complicating pulmonary emphysema. *JAMA* 1975; 234:389-393.
10. Schweich A, Fierstein J. Staphylococcal septicaemia with recurrent spontaneous pneumothorax. *Ann Intern Med* 1959; 50:819-827.
11. Large S, Warner J, Goldstraw P. Pleurectomy in a 10 week old child to control staphylococcal associated pneumothoraces. *Thorax* 1984; 39:157-158.
12. Eldestein G, Levitt RJ. Cavitary coccidimycosis presenting as spontaneous pneumothorax. *AJR* 1983; 141:533.
13. Brotzn G, Pisano M, Desogus AI. Fifteen cases of pneumothorax by hydatid cyst. *Thorax* 1978; 33:667.
14. Hall FM, Salzman EW, Ellis BI, Kurland GS. Pneumothorax complicating aseptic pulmonary infarction. *Chest* 1972; 72:232-234.
15. Boat TF, di Sant Agnesse PA, Warwick WJ, Handwerker SA. Pneumothorax in cystic fibrosis. *JAMA* 1969; 209:1498-1504.
16. Penketh A, Knight RK, Hodson ME, Batten JC. Management of pneumothorax in adults with cystic fibrosis. *Thorax* 1982; 37:850-853.
17. Luck SR, Raffensperger JG, Sullivan HJ, Gibson LE. Management of pneumothorax in children with chronic pulmonary disease. *J Thorac Cardiovasc Surg* 1977; 74:834-839.
18. Meyer H. Spontaneous pneumothorax un cystic fibrosis. *Praxis* 1982; 71:505-510.
19. Benoit Y. Bilateral pneumothorax as an early sign in a child with histiocitosis X. *Acta Paediatr Belg* 1981; 34:43-45.
20. Tech PC. Bronchiectasis and spontaneous pneumothorax in Marfan's syndrome. *Chest* 1977; 72:672-673.
21. Gawkrödger DJ. Marfan's syndrome presenting as bilateral spontaneous pneumothorax. *Postgrad Med J* 1981; 57:240-241.
22. Backock TL, Snyder BA. Spontaneous pneumothorax associated with tuberosus sclerosis. *J Thorac Cardiovasc Surg* 1982; 83:100-104.
23. Epstein DM, Geffer WB, Miller WT, Gohel VK, Bonavitz JA. Spontaneous pneumothorax an uncommon manifestation of Wegener granulomatosis of lung. *Radiology* 1980; 135:327-328.
24. Jaspán T, Davison AM, Walker WC. Spontaneous pneumothorax in Wegener's granulomatosis. *Thorax* 1982; 37:774-775.
25. Libshitz HI, Banner MP. Spontaneous pneumothorax as a complication of radiation therapy to the thorax. *Radiology* 1974; 112:199-201.
26. Twiford TW (Jr), Zornoza J, Libshitz HI. Recurrent spontaneous pneumothorax after radiation therapy to the thorax. *Chest* 1978; 73:387-388.
27. Sueiro BA, Villamor LJ, Ortiz VJ, Serrano IJA, Ríos J, Larrauri J. Neumotórax espontáneo: complicación excepcional del pulmón reumatoide. *Rev Clin Esp* 1977; 144:301-304.
28. Crisp AJ, Armstrong RD, Grahame R, Dussek JE. Rheumatoid lung disease, pneumothorax and eosinophilia. *Ann Rheum Dis* 1982; 41:137-140.
29. Evans WV. Bilateral pneumothoraces and pleural effusions in rheumatoid lung disease. *Thorax* 1984; 39:213-215.
30. De Barrien J. Hemopneumothorax spontané dans une metastase pulmonaire de sarcome osseux. *Bull et Mem Soc Radiol Med de France* 1937; 25:73-76.
31. D'Angio GJ, Iannaccone G. Spontaneous pneumothorax as a complication of pulmonary metastases in malignant tumors of childhood. *AJR* 1961; 86:1092-1102.
32. Spittle MF, Head J, Harmer C, White WF. The association of spontaneous pneumothorax with pulmonary metastases in bone tumors of children. *Clin Radiol* 1968; 19:400-403.
33. Dines DE, Cortese DA, Brennan MD, Hahn RJ, Payne WS. Malignant pulmonary neoplasm predisposing to spontaneous pneumothorax. *Mayo Clin Proc* 1973; 48:541-544.
34. Mahahan V, Kunferer CF, Van Ordstrand HS. Pneumothorax. A rare manifestation of primary lung cancer. *Chest* 1975; 68:730-732.
35. Whright FW. Spontaneous pneumothorax and pulmonary malignant disease. A syndrome sometimes associated with cavitating tumors. *Clin Radiol* 1976; 27:211-222.
36. Arnett JC, Hatch HB. Pneumothorax associated with bronchogenic carcinoma. *Chest* 1976; 70:796-797.
37. Yeung KY, Bonnet JD. Spontaneous pneumothorax with metastatic malignant melanoma. *Chest* 1977; 71:435-436.
38. Hyde L. Pneumothorax: a rare manifestation of lung cancer. *Chest* 1977; 72:557.
39. Yeung KY, Bonnet JD. Bronchogenic carcinoma presenting as spontaneous pneumothorax. Case report with review of literature. *Cancer* 1977; 39:2286-2289.
40. Hyde L, Hyde CI. Rare occurrence of simultaneous pneumothorax and lung cancer. *JAMA* 1978; 239:1421.
41. Dines DE. Pneumothorax and metastatic sarcomas. *Chest* 1978; 73:681-682.
42. Luengo PM, Ramos FS. Neumotórax espontáneo secundario a metástasis. *Radiología* 1979; 21:341-344.
43. Alvarez MF, Molino TC Maestre JA, Astudillo PJ, Rivas GA. Neumotórax y cáncer de pulmón. Una rara asociación. *Radiología* 1979; 21:273-276.
44. Gracia de la Oliva T, Martín PA, Valencia RA, Fernández DA. Neumotórax: una presentación del cáncer de pulmón. *Radiología* 1979; 21:469-470.
45. Pacheco GA, Pérez RJ, De la Cruz JR, Folqué L, Sueiro A. Neumotórax espontáneo en el curso evolutivo de un carcinoma primario de pulmón. *Rev Clin Esp* 1980; 159:207-209.
46. García de la Oliva T. Neumotórax y cáncer de pulmón. *Med Clin (Barc)* 1981; 77:135.
47. Laureans RG, Pinr JR, Honig EG. Spontaneous pneumothorax in primary cavitating lung carcinoma. *Radiology* 1983; 146:295-297.
48. Smevik B, Klepp O. The risk of spontaneous pneumothorax in patients with osteogenic sarcoma and testicular cancer. *Cancer* 1982; 49:1734-1737.
49. Cameselle R, Gil P, Martínez-Vázquez C et al. Neumotórax espontáneo como primera manifestación de un carcinoma broncogénico. *Med Clin (Barc)* 1984; 83:130-131.
50. Schulman P, Cheng E, Ovitkovic E, Golbey R. Spontaneous pneumothorax as a result of intensive cytotoxic chemotherapy. *Chest* 1979; 75:194-196.
51. Cran IR, Rumball CA. Survey of spontaneous pneumothorax in the Royal Air Forces. *Thorax* 1967; 22:462-465.
52. Sing SV. Current status of parietal pleurectomy in recurrent pneumothoraces. *Scand J Thorac Cardiovasc Surg* 1979; 13:93-96.
53. Saha SP, Arrants JE, Kosa A, Lee WH (Jr). Management of spontaneous pneumothorax. *Ann Thorac Surg* 1975; 19:561-564.
54. Gaensler EA. Parietal pleurectomy for recurrent spontaneous pneumothorax. *Surg Gynaecol Obstet* 1956; 102:293-308.
55. Reid JM, Stevenson JG, Mc Swan N. The management of spontaneous pneumothorax. *Scott Med J* 1963; 8:171-174.



56. Brooks JW. Open thoracotomy in the management of spontaneous pneumothorax. *Ann Surg* 1973; 177:798-805.
57. Ferguson LJ, Imrie CW, Hutchison J. Excision of bullae without pleurectomy in patients with spontaneous pneumothorax. *Br J Surg* 1981; 68:214-216.
58. Gobbel WJ (Jr), Rhea WG (Jr), Nelson IA, Daniel RA (Jr). Spontaneous pneumothorax. *J Thorac Cardiovasc Surg* 1963; 46:331-345.
59. Ruckley CV, Mc Cormack RJM. The management of spontaneous pneumothorax. *Thorax* 1966; 21:139-144.
60. Seremitis MG. The management of spontaneous pneumothorax. *Chest* 1970; 57:65-68.
61. Clark TA, Hutchinson DE, Deaner RM, Fitchett A. Spontaneous pneumothorax. *Am J Surg* 1972; 124:728-731.
62. Clagett OT. The management of spontaneous pneumothorax. *J Thorac Cardiovasc Surg* 1968; 55:761-762.
63. Deslauriers J, Beaulieu M, Despres JP, Lemieux M, Le Blanc J, Desmeules M. Transaxillary pleurectomy for treatment of spontaneous pneumothorax. *Ann Thorac Surg* 1980; 30:569-574.
64. Weeden D, Smith GH. Surgical experience in the management of spontaneous pneumothorax 1972-82. *Thorax* 1983; 38:737-743.
65. López Pujol R, Rico J, Lago J, Canseco F, Paniagua F. Tratamiento quirúrgico del neumotórax espontáneo. *Rev Quir Esp* 1978; 5:262-269.
66. Vara CF. Conducta a seguir frente al neumotórax espontáneo. *Arch Bronconeumol* 1979; 15:92-94.
67. Fernández-Miranda E, Guerrero L, Abad J, Latorre C, López MM. Neumotórax espontáneo: nuestra experiencia. *Cirugía Española* 1984; 38:92-95.
68. De Wries WC, Wolfe WG. The management of spontaneous pneumothorax and bullous emphysema. *Surg Clin N America* 1980; 60:851-866.
69. Wogt-Moykopf I, Haiderer O. Currents views on the management of spontaneous pneumothorax. *Surg Gynecol Obstet* 1966; 122:313-316.
70. Lichter I. Long-Term follow-up planned treatment of spontaneous pneumothorax. *Thorax* 1974; 29:32-37.
71. Bevelaqua FA, Aranda C. Management of spontaneous pneumothorax with small lumen catheter manual aspiration. *Chest* 1982; 81:693-694.
72. Morente CJ, Cabrera TL, Cabello SR, Herrero ML, Vara TR. Neumotórax espontáneo, aportación a su tratamiento. *Arch Bronconeumol* 1977; 13:95-97.
73. Sy SO, Dyc YU. Catheter drainage of spontaneous pneumothorax suction or no suction, early or late removal. *Thorax* 1982; 37:46-48.
74. Driscoll PJ, Aronstam EM. Experiences in management of recurrent spontaneous pneumothorax. *J Thorac Cardiovasc Surg* 1961; 42:172-178.
75. Singh SV. The surgical treatment of spontaneous pneumothorax by parietal pleurectomy. *Scand J Thorac Cardiovasc Surg* 1982; 16:75-80.
76. Andersen J, Poulsen T. The surgical treatment of spontaneous pneumothorax. *Acta Chir Scand* 1959; 118:105-112.
77. Saha D. Parietal pleurectomy for prevention of recurrent spontaneous pneumothorax. *Br J Dis Chest* 1964; 58:78-83.
78. Rich RH, Warwick WJ, Leonard AS. Open thoracotomy and pleural abrasion in the treatment of spontaneous pneumothorax in cystic fibrosis. *J Pediatr Surg* 1978; 13:237-242.
79. Askew AR. Parietal pleurectomy for recurrent pneumothorax. *Br J Surg* 1976; 63:203-205.
80. Youmans CR (Jr), Williams RD, McMinn MR, Derrick JR. Surgical management of spontaneous pneumothorax by bleb ligation and dry sponge abrasion. *Am J Surg* 1970; 120:644-648.
81. Hansen JL. Refractory pneumothorax treated by parietal pleurolysis. *Thorax* 1976; 31:652-655.
82. Law OJ, Shawkat S. Pleurectomy through the triangle of auscultation. *Thorax* 1982; 37:945-946.
83. Mills M, Baisch BF. Spontaneous pneumothorax series of 400 cases. *Ann Thorac Surg* 1965; 1:286-297.
84. Thomas PA, Gebauer PW. Results and complications of pleurectomy for bullous emphysema and recurrent pneumothorax. *J Thorac Cardiovasc Surg* 1960; 39:194-201.
85. Wied U, Andersen K, Schultz A, Rasmussen E, Watt-Boolsen S. Silver nitrate pleurodesis in spontaneous pneumothorax. *Scand J Cardiovasc Surg* 1981; 15:305-307.
86. Andersen J, Nissen H. Results of silver nitrate pleurodesis in spontaneous pneumothorax. *Chest* 1968; 54:230-233.
87. Adler RH. A talc powder aerosol method for the prevention of recurrent spontaneous pneumothorax. *Ann Thorac Surg* 1968; 5:474-477.
88. Nandi P. Recurrent spontaneous pneumothorax; an effective method of talc poudrage. *Chest* 1980; 77:493-495.
89. Ofoegbu RO. Pleurodesis for spontaneous pneumothorax. Experience with intrapleural olive oil in high risk patients. *Am J Surg* 1980; 140:679-681.
90. Joynt GH, Laird RC. Treatment of spontaneous pneumothorax with kaolin. *Chest* 1958; 34:514-520.
91. Laurien AJ, Tyers GFO, Williams EH, O'Neill MJ, Derrick JR. Intrapleural instillation of quinacrine for treatment of recurrent spontaneous pneumothorax. *Ann Thorac Surg* 1979; 28:146-150.
92. Kattwinkel J, Taussig LM, Mc Intosh CL, Di Sant'Agnese PA, Boat TF, Wood RE. Intrapleural instillation of kinacrine for recurrent pneumothorax. *JAMA* 1973; 226:557-559.
93. Olivier AF. Tetracycline pleurodesis for refractory pneumothorax among inoperable elderly surgical candidates. *Chest* 1982; 82:512.
94. Tassi GF, Di Fabio D, Chiopera PL, Foccoli P, Zogno M. Intrapleural tetracycline for recurrent pneumothorax. *Chest* 1983; 83:836.
95. Wied U, Halkier E, Hoeier-Madsen K, Pluchar B, Rasmussen E, Sparug J. Tetracycline versus silver nitrate pleurodesis in spontaneous pneumothorax. *J Thorac Cardiovasc Surg* 1983; 86:591-593.
96. Goldszer RC, Bennett J, Van Campen J, Rudmitzky J. Intrapleural tetracycline for spontaneous pneumothorax. *JAMA* 1979; 241:724-725.
97. Macoviak JA, Stphenson LW, Ochs R, Edmunds LH (Jr). Tetracycline pleurodesis during active pulmonary-pleural air leak for prevention of recurrent pneumothorax. *Chest* 1982; 81:78-81.
98. Itard JE. Sur les pneumothorax ou contentions gazeuses qui se forment dans la poitrine. *Dosertion Paris*, 1803; 32 XI.
99. Laennec R. Du pneumothorax ou des épanchéments aëriiformes dans la cavité pleurale. De l'auscultation médiate 1818; 9:3-10.
100. Kjaergaard H. Spontaneous pneumothorax in the apparently healthy. *Acta Med Scand (Suppl)* 1932; 43:1-159.
101. Cueto A, López Pujol J, Lago et al. Neumotórax espontáneo II. Terapéutica quirúrgica del neumotórax espontáneo: técnica y resultados. *Rev Esp Cir CTV* 1984; 2:295-310.
102. Lichter E, Gwynne JF. Spontaneous pneumothorax in young subjects. A clinical and pathological study. *Thorax* 1971; 26:409-417.