



Carcinosarcoma pulmonar: evolución clínica agresiva en la variedad central

St. Director: El carcinosarcoma pulmonar constituye una variante histológica poco frecuente de neoplasia pulmonar con una frecuencia aproximada del 0,2 %^{1,2}.

Sus características histológicas son la coexistencia de elementos de estirpe epitelial tal como el carcinoma epidermoide, adenocarcinoma o carcinoma indiferenciado de células grandes², con un componente mesenquimal integrado por células fusiformes y áreas de osteosarcoma, condrosarcoma o leiomiomas^{3,4}.

El origen de esta asociación puede explicarse en base a la degeneración sarcomatosa que puede acontecer en el seno de un carcinoma en desarrollo —según ha podido evidenciarse experimentalmente—. No obstante, la teoría de la colisión de dos neoplasias originadas separadamente (*collision tumor*) también constituye una posibilidad que es defendida por algunos autores^{1,5-7}.

En base a su localización, se describen clásicamente dos tipos: *a*) periférico invasivo que cursa con afectación costal, mediastínica y diseminación precoz, con el consiguiente mal pronóstico; y *b*) central, de asiento endobronquial, con pronóstico relativamente favorable al cursar con síntomas de obstrucción y diseminación tardía^{2,4,8}.

Como síndrome paraneoplásico asociado sólo se ha descrito la secreción inadecuada de hormona antidiurética⁹.

En una serie de 430 casos de cáncer de pulmón remitidos a nuestro servicio para tratamiento, solamente se ha hallado un caso de carcinosarcoma, cuyas peculiares características clínicas pasamos seguidamente a describir.

Caso clínico: Varón de 59 años con antecedentes de tabaquismo importante de 40 cigarrillos/día y enolismo moderado. Acudió a nuestro centro por cuadro de tos y expectoración mucopurulenta de dos semanas de evolución al que se había añadido últimamente disnea de medianos esfuerzos. La auscultación respiratoria mostraba roncus y estertores diseminados por ambos hemitórax. El resto de la exploración fue anodina. La radiología torácica reveló la existencia de una masa en región paracardiaca derecha de 7 por 4 cm. Las determinaciones analíticas se hallaron en los límites normales a excepción de un VSG de 35 mm.

La biopsia de la masa obtenida mediante broncoscopia fue informada como carcinosarcoma con componente epitelial maligno indiferenciado y áreas de diferentes estirpes mesenquimales de ca-

racterísticas malignas. Tras proceder a la exéresis quirúrgica, en uno de los ganglios aislados se halló invasión por carcinoma.

Al mes de ser dado de alta, ingresó por cuadro de dolor lumbar irradiado a cara posterior de extremidad inferior derecha y deterioro de su estado general. El estudio de extensión reveló metástasis múltiples en pleura, hígado, peritoneo y cápsulas suprarrenales. La punción citológica hepática, dirigida por ecografía, reveló la presencia de células sarcomatosas. El paciente falleció 4 semanas después como consecuencia de su diseminación metastásica.

Comentarios: El tratamiento más ampliamente usado para tratar este tipo de tumor es la cirugía. No obstante, debido a que en la literatura las series publicadas son de pocos pacientes, con resultados ampliamente variables y supervivencias que oscilan entre los 3 meses y los 11 años^{3,10}, es difícil conocer cuál es el lugar apropiado de dicha modalidad terapéutica en el manejo de estos tumores. Otras terapéuticas como la radioterapia asociada a quimioterapia con actinomicina D⁶ o poliquimioterapia con pautas que contienen adriamicina también se han ensayado en este tipo de tumores, habiéndose obtenido respuestas en un pequeño número de pacientes^{2,10}.


Queremos destacar la falta de correlación observada en nuestro caso con los factores pronósticos descritos anteriormente²⁻⁴, ya que nuestro paciente presentó un curso rápidamente evolutivo a pesar de tratarse de la variedad central. Asimismo, la existencia de invasión pleural es un hallazgo infrecuente en este tipo de tumores, según se desprende de la literatura consultada⁴.

**A. Scherk Serrat, J. Bellmunt Molins*,
R. Fuentes Raspall y X. Bonfill Cosp**

Servicio de Radioterapia y Sección de Oncología*.
Departamento de Radiología y Medicina Nuclear.
Hospital General Vall d'Hebron.
Universidad Autónoma de Barcelona. Barcelona.

BIBLIOGRAFIA

1. Diaconita G. Bronchopulmonary carcinosarcoma. *Thorax* 1975; 30:682-686.
2. Davis MP, Eagan RT, Weiland LR, Pairolero PC. Carcinosarcoma of the lung: Mayo Clinic experience and response to chemotherapy. *Mayo Clinic Proc* 1984; 59:598-603.
3. Prive L, Tellem M, Meranze DR, Chodoff RD. Carcinosarcoma of the lung. *Arch Path* 1961; 72:351-355.
4. Weaver MB, Branford AC, Hardgrove RL. An endobronchial carcinosarcoma treated by lobectomy. *J Thor Cardiovasc Surg* 1971; 61:301-307.
5. Hochberg L, Grayzel D, Berson SL, Rosenberg S. Multiple primary tumours with fibrosarcoma and coexisting carcinoma of the lung. *Arch Surg* 1949; 59:166-172.



6. Stackhouse EM, Harrison EG, Ellis FH. Primary mixed malignancies of lung: carcinosarcoma and blastoma. *J Thorac Cardiovasc Surg* 1969; 57:385-394.

7. Razzuk MA, Urschel HC, Race GJ, Arndt JH, Paulson DL. Carcinosarcoma of the lung. Report of two cases and review of the literature. *J Thorac Cardiovasc Surg* 1971; 61: 541-553.

8. Moore TC. Carcinosarcoma of the lung. *Surgery* 1961; 50:886-893.

9. Nguyen-Dinh T, Nath CR, Titus-Dillon PY. Syndrome of inappropriate secretion on antidiuretic hormone in association with pulmonary carcinosarcoma. *J Nat Med Assoc* 1982; 74:197.

10. Kakos GS, Williams TE, Assor D, Vasko JS. Pulmonary carcinosarcoma: etiologic, therapeutic and prognostic considerations. *J Thorac Cardiovasc Surg* 1971; 61:777-782.

Evolución favorable en un caso del síndrome de las uñas amarillas

Sr. Director: En el último número de su revista fue publicado el caso de un paciente estudiado por nosotros y diagnosticado de portador del síndrome de las uñas amarillas¹.

Recientemente hemos vuelto a contactar con este paciente, el cual, tras casi un año de tratamiento de su sinusitis y bronquitis crónica ha mejorado notablemente de su sintomatología respiratoria. Asimismo sus alteraciones ungueales han presentado del mismo modo una espectacular mejoría (fig. 1)^(*).

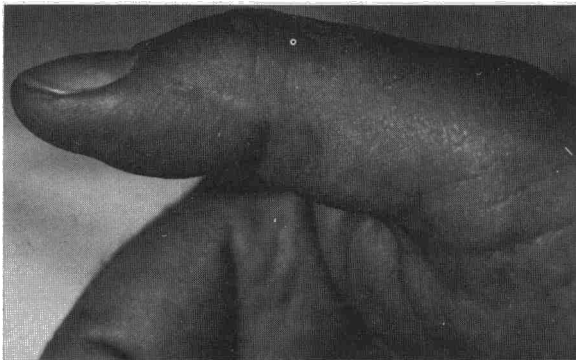


Fig. 1. Se aprecia la normalidad de la uña.

Dada la rareza de este caso, creemos que puede ser de interés el referir estos datos y mostrar el estado actual de sus uñas.

**F. Marcos Sánchez, A. Durán Pérez-Navarro,
A. Aguirre de Cárcer y A. Martínez Vidal**
Servicio de Medicina Interna del Hospital del Insalud
de Talavera de la Reina. Toledo.

(*) No se detectó *P. aureginosa* en el esputo, en la secreción, ni en el cultivo de raspado ungueal.

BIBLIOGRAFIA

1. Marcos Sánchez F, Durán Pérez-Navarro A, Aguirre de Cárcer A, Martínez Vidal A. Síndrome de las uñas amarillas. Presentación de un caso asociado a sinusitis crónica. *Arch Bronconeumol* 1986; 22:85-87.

Neumonía obstructiva por aspiración de un cacahuete

Sr. Director: El principal mecanismo de defensa del organismo cuando un cuerpo extraño alcanza las vías respiratorias es la tos. Esta suele ser suficiente para expulsar el material inhalado y restaurar la permeabilidad de la vía aérea. En ocasiones el producto aspirado resiste en los mecanismos expulsivos y queda alojado en el árbol bronquial dando una sintomatología muchas veces escasa que se puede prolongar meses o años hasta que se establece el diagnóstico¹. Presentamos uno de estos casos derivado de la inhalación de un cacahuete.

Mujer de 54 años con antecedentes de tuberculosis en pulmón izquierdo hace 15 años con fibrosis residual y pérdida de volumen importante en el lóbulo superior izquierdo. Acude a nuestro servicio porque ha observado lesiones purpúricas en ambas piernas en los últimos 15 días. El estudio analítico es anodino. En la RX de tórax se evidencian las lesiones residuales descritas en el lóbulo superior izquierdo así como alteraciones inflamatorias crónicas inespecíficas en la base derecha. La biopsia de las lesiones cutáneas corresponde a una vasculitis leucocitoclástica. No se identifica ninguna etiología y la paciente es dada de alta sin tratamiento con las lesiones evolucionando hacia la desaparición.

Siete semanas después de su anterior ingreso comienza con disnea, tos, expectoración purulenta, dolor en el costado derecho y fiebre elevada. En la RX de tórax hay un infiltrado alveolar en el lóbulo inferior derecho. Se ingresa y se inicia tratamiento con eritromicina y tobramicina. Al día siguiente tiene un acceso violento de tos y expulsa un cacahuete seguido de unos 200 cc de secreciones purulentas. Interrogada sobre este aspecto recuerda que seis meses antes, mientras comía cacahuets, tuvo un acceso de tos de unos momentos de duración. Tras aquel episodio quedó con una tos leve con expectoración ocasional a la cual no dio importancia.

Horas después de la expulsión del cacahuete su disnea empeora y se detecta hipoxemia progresiva. La RX de tórax evidencia una extensión del infiltrado al lóbulo superior derecho, y pasa a la Unidad de Cuidados Intensivos donde es intubada. En un hemocultivo obtenido al ingresar