

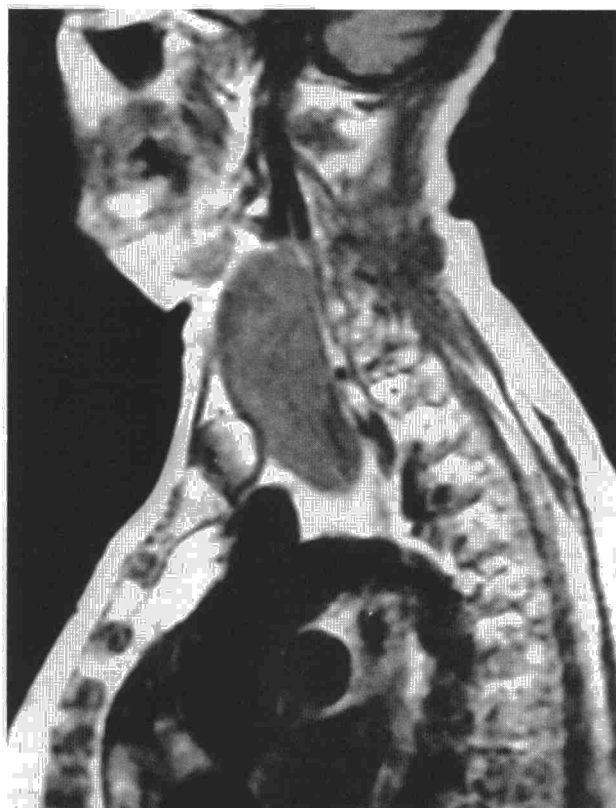

Fig. 1. Corte parasagital izquierdo, mediante resonancia magnética, demostrándose la proyección subesternal de la masa cervical.

jes y en el séptimo decenio¹. La clínica más frecuente es disnea en un 36,6%, disfagia en un 19,5%, disfonía en un 7,3%, síndrome de vena cava entre el 7,5 y el 12,2% e hipotiroidismo en un 7,5%, si bien un 24% de los casos cursan asintomáticos². En el estudio radiológico del BCM se observa una masa cervical con prolongación infrasternal y desviación traqueal. Son criterios radiológicos (TC) para la definición del bocio cervicotorácico³: clara continuación de masa cervical, bordes definidos, calcificaciones puntiformes o en anillo, masa heterogénea, mejor imagen en contraste, desplazamiento inferior y lateral vascular. La gammagrafía tiroidea, de sensibilidad baja en la detección de lesiones mediastínicas, es importante para descubrir nódulos fríos que requieran diagnóstico. El estudio funcional respiratorio es interesante. La fibrobroncoscopia es útil en la valoración de la vía aérea y como auxiliar de la intubación orotraqueal en los casos de intubación difícil. En el tratamiento del quilotórax se contemplan de forma aislada o combinadas las siguientes opciones: dieta absoluta, triglicéridos de cadena media, alimentación central, radioterapia, quimioterapia, drenaje pleural, drenaje pleuropéritoico, pleurodesis, pleurectomía, colas biológicas, toracoscopia y ligadura del conducto torácico directa o en masa con el tejido supradiaphragmático². En nuestro caso se consiguió resolver el quilotórax mediante la exéresis del aumentado lóbulo tiroideo izquierdo, drenaje pleural y nutrición parenteral total. En la cirugía tiroidea, la morbilidad potencial es disfonía transitoria, hipoparatiroidismo, hemorragias y parálisis recurrente. En aquellos casos de traqueomalacia grave se ha de considerar la posibilidad

de la colocación de prótesis traqueales⁶ o de traqueostomía.

En el caso descrito, la patogenia del quilotórax fue la compresión del CT y de los vasos braquicefálicos venosos en la raíz izquierda del cuello, debiendo existir una rotura por estasis del CT por debajo de T5, que ocasionara el derrame pleural derecho.

E. Martín Díaz, A. Arnau Obrer
y A. Cantó Armengod
Servicio de Cirugía Torácica.

Hospital General Universitario de Valencia.

1. Sachs PB, Zelch MG, Rice TW, Geisinger MA, Risius B, Lammert GK. Diagnosis and localization of laceration of the thoracic duct: usefulness of lymphangiography and CT. *Am J Roentgenol* 1991; 157: 703-705.
2. Malthaner RA, McKneally MF. Anatomy of the thoracic duct and chylothorax. En: Pearson FG et al, eds. *Thoracic surgery*. Nueva York: Churchill Livingstone, Inc., 1995; 1.069-1.081.
3. Bessone LN, Ferguson TB, Burford TH. Chylothorax. *Ann Thorac Surg* 1971; 12: 527-550.
4. Álvarez Kindelán A, Cerezo Madueño F, Baamonde Laborda C, Salvatierra Velázquez A, López Pujol FJ. Tratamiento quirúrgico del bocio cervicomedial. *Arch Bronconeumol* 1997; 33: 84-88.
5. Basist B, Ellis K, Gold RP. Computed tomography of intrathoracic goiters. *Am J Rheum* 1983; 140: 455-460.
6. Freixinet J. Prótesis en cirugía torácica. *Arch Bronconeumol* 1997; 33: 61-63.

Embarazo en pacientes con hemosiderosis pulmonar idiopática. Presentación de un caso

Sr. Director: La hemosiderosis pulmonar idiopática (HPI) es una infrecuente enfermedad de etiología y patogenia desconocidas, de inicio generalmente en la infancia, que cursa con episodios repetidos de hemorragia pulmonar junto a anemia ferropénica, sin afectación de otros órganos y sin presencia de vasculitis, infiltrado inflamatorio, depósitos de inmunoglobulinas ni complemento en la membrana basal alveolar ni glomerular. Su diagnóstico es de exclusión. Que nos conste (MEDCLINE, OVID technologies, Inc-CD-ROM, enero de 1966-diciembre de 1997) hay solamente 3 casos publicados de mujeres con HPI que hayan quedado embarazadas.

Nosotros presentamos un nuevo caso de embarazo en una mujer con HPI, con reagudización en el tercer trimestre, pero con una buena evolución materna y fetal.

Mujer que a los 21 años consultó por tos crónica, ocasionalmente hemoptoica. La exploración fue normal, salvo palidez cutaneomucosa y crepitantes en las bases pulmonares. En las pruebas complementarias destacaban un discreto patrón intersticioalveolar de predominio basal en la radiografía del tórax, anemia ferropénica y leve restricción en la función pulmonar. La fibrobroncoscopia fue normal, salvo escasos restos hemáticos. La coloración de Ziehl, Löwenstein y la citología eran negativos. El estudio anatomopatológico de la biopsia pulmonar por toracotomía demostró numerosos macrófagos hemosiderínicos y hematíes, discreta fibrosis septal, estructuras vasculares sin lesiones de vasculitis, necrosis ni reacción granulomatosa, e inmunofluorescencia negativa, compatible con HPI.

A los 29 años quedó embarazada, sin incidencias hasta la semana 36, cuando ingresó por hemoptisis y disnea. La exploración fue anodina, salvo crepitantes bibasales. Se inició tratamiento con 60 mg de deflazacor. En la semana 37 se realizó parto por cesárea, dando a luz a una hembra sana. La paciente evolucionó favorablemente.

Hasta la fecha sólo hay 3 casos publicados en pacientes con HPI que hayan quedado embarazadas.

El primero¹ hace referencia a una mujer de 22 años, sin HPI previa, que es ingresada al séptimo mes de embarazo por hemorragia pulmonar grave. Se realizó una biopsia pulmonar. Se inició tratamiento esteroide. La paciente se recuperó y nació una hembra prematura sana.

El segundo² hace referencia a una mujer de 16 años con HPI que a las 28 semanas de embarazo sufrió una hemorragia pulmonar, dando como resultado la muerte fetal. La madre se recuperó.

El tercero³ hace referencia a una mujer gestante de 19 años con HPI que ingresó a las 21 semanas por hemorragia pulmonar que requirió esteroides y ventilación mecánica, con buena evolución posterior. A las 34 semanas, la paciente dio a luz a un niño sano.

La HPI sigue siendo una enfermedad de origen desconocido. Se ha relacionado entre otros con factores hereditarios, enfermedad

celiaca y gammapatía monoclonal IgA⁴. En nuestro caso, la exacerbación a las 36 semanas indica que el embarazo puede ser un factor desencadenante de hemorragia pulmonar. Puesto que las alteraciones morfológicas en esta enfermedad son parecidas a las observadas en la insuficiencia cardíaca izquierda, se ha postulado que la hemorragia podría ser secundaria a episodios de hipertensión pulmonar debidos a un deficiente control local del tono vasomotor. Consideradas de esta forma, las exacerbaciones durante el embarazo se han relacionado con la mayor sobrecarga hemodinámica en los períodos más avanzados del mismo¹. Por otro lado, Louie et al³ detectaron en una paciente embarazada con reagudización de HPI inmunocomplejos circulantes en el peor momento de su evolución, indicando un mecanismo inmunológico de antígeno desconocido, aunque no realizaron biopsia pulmonar en aquel momento para demostrar su presencia en el tejido pulmonar. La respuesta favorable a los corticoides apoya esta teoría.

Aunque el número de casos publicados es muy escaso, podemos considerar que: *a*) el embarazo supone un riesgo para las pacientes con HPI; *b*) la exacerbación suele producirse en la segunda mitad del embarazo; *c*) la gravedad es variable, pudiendo poner en peligro la vida de la paciente; *d*) con tratamiento de soporte y esteroide, la evolución de la madre suele ser favorable, y *e*) el pronóstico del feto es variable.

F. Miralles, J. Torres y M. Robles

Servicios de Neumología y Anestesiología.
Hospital Regional Carlos Haya. Málaga.

1. Gurewich V, Thomas MA. Idiopathic pulmonary hemorrhage in pregnancy. *N Engl J Med* 1959; 261: 1.154-1.159.
2. Michaeli J, Kornberg A, Menashe M, Luggass G, Mogle P. Exacerbation of idiopathic pulmonary hemosiderosis in pregnancy. *Eur J Obstet Gynecol Reprod Biol* 1987; 25: 153-158.
3. Louie S, Russell LA, Richeson RB, Cross CE. Circulating immune complexes with pulmonary hemorrhage during pregnancy in idiopathic pulmonary hemosiderosis. *Chest* 1993; 104: 1.907-1.909.
4. Primack SL, Miller RR, Müller NL. Diffuse pulmonary hemorrhage: clinical, pathologic and imaging features. *Am J Roentgenol* 1995; 164: 295-300.

Iatrogenia como causa de derrame pleural masivo y taponamiento cardíaco

Sr. Director: La toma de vías venosas centrales es cada vez más frecuente en la práctica médica habitual. Sus complicaciones no son nada despreciables. Aunque cada vez más raras, debido a los nuevos materiales y diseños de las vías centrales, las complicaciones graves son posibles y es fundamental pensar en éstas ante un paciente con unos datos inexplicables y portador de una vía cen-

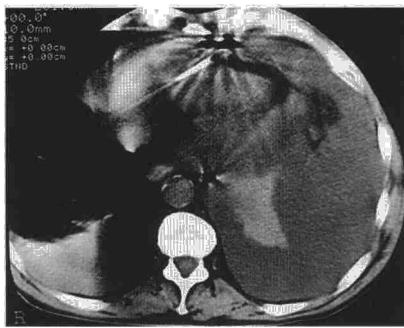


Fig. 1. TAC del tórax en la que se aprecia cómo el catéter atraviesa el miocardio con enclavamiento de su punta en el pericardio. Imagen diagnóstica de la malposición del catéter. Derrame pleural izquierdo masivo.

tral. Las complicaciones pueden ocurrir en el acto inicial de coger la vía o derivarse después, de su permanencia prolongada. Así pues, en el caso del catéter de subclavia destacan el neumotórax, la trombosis, la embolia, la posición incorrecta, la punción de la arteria, la flebitis, la sepsis, etc., además de la punción imposible y la muerte del paciente como caso extremo¹. Llama la atención que en la mayoría de las series la posición incorrecta del catéter es superior al neumotórax (el 6% respecto al 0,6%), idea muchas veces equivocada pareciendo el neumotórax la complicación más habitual¹.

Presentamos un caso de perforación miocárdica por una vía central que comenzó como un derrame pleural masivo izquierdo y taponamiento cardíaco.

Varón de 78 años de edad, ingresado en el hospital por dolor abdominal epigástrico e intolerancia alimentaria. En la endoscopia gástrica se apreció obstrucción completa pilórica inflamatoria. Se procedió a la colocación de catéter subclavio derecho para nutrición parenteral. A las 48 h de la perfusión de nutrición parenteral, apareció un cuadro de bajo gasto cardíaco con molestias precordiales que remonta con líquidos sin realizarse más pruebas diagnósticas. A los 4 días del ingreso se observaron mala situación clínica del paciente con taquipnea y bajo gasto, disminución de la diuresis y aumento de la presión venosa yugular, y en la radiografía del tórax un derrame pleural masivo izquierdo con desplazamiento mediastínico no existente 4 días antes. La toracocentesis diagnóstica reveló un líquido de aspecto quiloso con un pH de 7,32 y una glucosa de 487 mg/dl, que condujo a la sospecha de malposición del catéter. Un ecocardiograma reveló derrame pericárdico grave con compromiso de las cavidades cardíacas derechas. En la tomografía axial computarizada toracoabdominal apareció enclavamiento de la punta del catéter en el pericardio tras atravesar el miocardio (fig. 1). Se colocaron un drenaje pericárdico drenando 250 ml de nutrición parenteral y un tubo de tórax izquierdo por el que drenaron 2.700 ml de nutrición parenteral. Al día siguiente, se retiró el drenaje pericárdico y a las 48 h el pleural, y el paciente se recuperó totalmente.

El uso de los catéteres venosos centrales se ha convertido en práctica habitual en la clínica diaria. Las complicaciones derivadas de estos catéteres no son para nada despreciables, debiendo estar siempre alertas en el caso de su presentación. Complicaciones fatales debidas a taponamiento cardíaco por perforación miocárdica del catéter ya han sido descritas en la bibliografía médica². El intervalo de presentación de la clínica de taponamiento varía desde horas hasta días. El comienzo del cuadro es a menudo brusco, con disnea, dolor torácico, shock e ingurgitación yugular. El fluido pericárdico habitualmente es similar a la solución instilada por la vía central causante de la complicación. Si no se sospecha la complicación, no se diagnóstica (habitualmente por ecocardiograma) y no se actúa rápidamente, la mortalidad es muy alta.

Parece que los catéteres rígidos de materiales como polietileno o nailon se asocian más a este tipo de complicación que los catéteres más blandos como la silicona³, siendo estos últimos más recomendables, aunque estas complicaciones también pueden aparecer con estos catéteres⁴. También se ha culpado a los movimientos de las extremidades del paciente como causa de avance del catéter y perforación; una abducción del miembro que lo porta puede hacer avanzar al catéter 2-4 cm⁵.

Como recordatorio, se debe comprobar siempre radiológicamente la posición del catéter. Además, hay que comprobar la correcta aspiración de la sangre venosa del catéter con una jeringa mejor que demostrar el flujo de la sangre por efecto de la gravedad⁶ y, por último, sospechar siempre las posibles complicaciones en un paciente portador de una vía central.

**P. Navío, A. Hernández Madrid*
y V. de Fargues****

Servicios de Neumología, *Cardiología
y **Gastroenterología.
Hospital Ramón y Cajal. Madrid.

1. Bahn CH, Kennedy MT. Catheterization of the superior vena cava. *Surgery* 1973; 3: 115.
2. Chamsi-Pasha H, Waldek S. Cardiac tamponade complicating central venous catheter. *Postgrad Med J* 1988; 64: 290-291.
3. Krog M, Berggen L, Brodin M, Wickbom G. Pericardial tamponade caused by central venous catheters. *World J Surg* 1982; 6: 138-143.
4. Timothy C, Simmons MD, Donald R, Henderson MD. Bilateral pleural and pericardial effusions because of mediastinal placement of a central venous catheter. *JPEN* 1991; 15: 676-679.
5. Brandt RL, Foley NJ, Fink GH, Regun WJ. Mechanism of perforation of the heart with production of hydropericardium by a venous catheter and its prevention. *Am J Surg* 1970; 119.
6. So SKS, Sutherland DER. Vascular access procedures: vascular access for total parenteral nutrition. En: Najarian JS, Delaney JP, eds. *Advances in vascular surgery*. Chicago: Year Book Medical Publishers, Inc., 1983; 445-461.