

## Neumonía intersticial aguda: evolución favorable con tratamiento esteroide

E. Antón<sup>a</sup>, J. De Miguel<sup>b</sup>, J.A. Hermida<sup>b</sup>, J.A. Aramburu<sup>c</sup>, B. Jara<sup>b</sup> y M.A. Juretschke<sup>b</sup>

Servicios de <sup>a</sup>Cuidados Intensivos<sup>b</sup>, Neumología y <sup>c</sup>Anatomía Patológica. Hospital Universitario de Getafe. Madrid.

Se presenta el caso de un varón de 65 años, sin enfermedades respiratorias previas, que acudió a urgencias por un cuadro de una semana de evolución de fiebre, tos, expectoración amarillenta y disnea progresivamente creciente. Presentaba una insuficiencia respiratoria grave en el momento de su evaluación. En la radiografía de tórax se evidenciaron infiltrados pulmonares difusos. Los estudios microbiológicos que se le realizaron fueron negativos. La biopsia pulmonar demostró la existencia de hallazgos consistentes con un daño alveolar difuso en fase de organización. A raíz del inicio del tratamiento esteroide, el paciente experimentó una evolución favorable, tanto clínica como gasométrica, persistiendo un patrón de fibrosis pulmonar en la radiografía de tórax de control.

**Palabras clave:** Neumonía intersticial aguda. Síndrome de Hamman-Rich. Tratamiento esteroideo.

(Arch Bronconeumol 2001; 37: 286-288)

### Acute interstitial pneumonia: favorable outcome with corticosteroid therapy

We report the case of a 65-year-old man with no history of respiratory disease who came to the emergency room complaining of fever, cough, yellowish sputum and increasing dyspnea of one week's duration. Severe respiratory insufficiency was evident upon examination and a chest film showed diffuse pulmonary infiltrates. Microbiological tests were negative. Lung biopsy gave evidence consistent with diffuse alveolar damage in organizing phase. Evolution of symptoms and blood gases was good after corticosteroid treatment was begun, although pulmonary fibrosis was still evident in a follow-up radiograph.

**Key words:** Acute interstitial pneumonia. Hamman-Rich syndrome. Corticosteroid treatment.

### Introducción

La neumonía intersticial aguda, o síndrome de Hamman-Rich, es una forma poco frecuente de daño pulmonar agudo<sup>1</sup>. Se desarrolla súbitamente, en días o semanas, y afecta en general a sujetos previamente sanos<sup>2</sup>. Su patrón histopatológico tiene como principal característica la existencia de un daño alveolar difuso<sup>3</sup>. La mayoría de los pacientes que tienen esta enfermedad desarrollan una insuficiencia respiratoria y su mortalidad es elevada. El tratamiento principal está determinado por la aplicación de medidas de soporte, requiriéndose a menudo la instauración de ventilación mecánica. Sin embargo, no está claro que el tratamiento corticoide sea eficaz<sup>4</sup>.

En este artículo se presenta el caso de un enfermo que cumplía con las características clínicas y anatómicas correspondientes a este síndrome. Su prin-

cipal aportación, en comparación con otros trabajos, es la buena evolución clínica que siguió el paciente y la aparente respuesta a la terapia corticoidea.

### Observación clínica

Varón de 65 años, fumador de 10 cigarrillos al día, sin clínica respiratoria previa, y con un único episodio de fibrilación auricular paroxística sin cardiopatía asociada, como únicos antecedentes de interés. Acudió a urgencias el día de su ingreso por un cuadro de una semana de evolución de disnea progresivamente creciente, fiebre (hasta 39 °C), mialgias y tos con expectoración amarillenta. A su llegada al hospital presentaba taquipnea y signos de aumento del trabajo respiratorio. En la radiografía de tórax se evidenciaron infiltrados alveolares bilaterales sin cardiomegalia. El electrocardiograma demostró una fibrilación auricular con respuesta ventricular rápida (170 lat/min). En la analítica sanguínea destacó la existencia de leucocitosis (11.400 células/ $\mu$ l), hiponatremia (132 mEq/l), elevación de creatinina (1,4 mg/dl) e hiperglucemia (519 mg/dl). En la gasometría arterial basal se observó una hipoxemia grave (PO<sub>2</sub> 43 mmHg). Ante la gravedad del proceso, el paciente fue ingresado inicialmente en la unidad de cuidados intensivos. Allí se inició tratamiento con oxigenoterapia, antibióticos (ceftriaxona y eritromicina), furosemi-

Correspondencia: Dr. J. De Miguel Díez.  
Servicio de Neumología. Hospital Universitario de Getafe.  
Ctra. de Toledo, km 12,500. 28905 Getafe. Madrid.

Recibido: 9-1-01; aceptado para su publicación: 23-1-01.

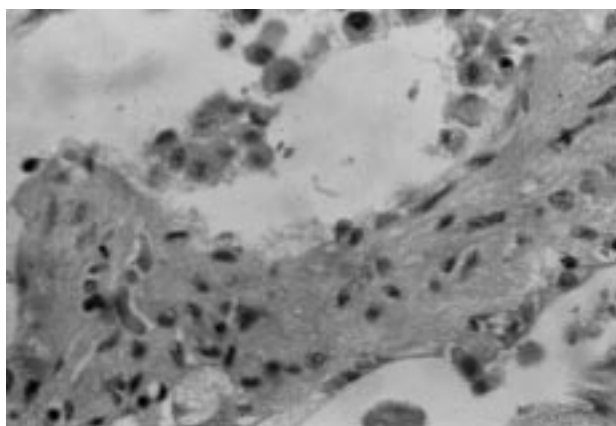


Fig. 1. Hiperplasia de neumocitos tipo 2. Engrosamiento notable del septo, de predominio fibroso (HE,  $\times 200$ ).

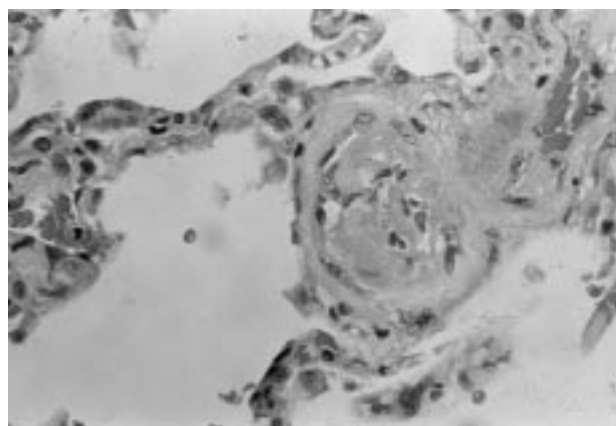


Fig. 2. Trombo parcialmente organizado en un vaso intersticial (HE,  $\times 100$ ).

da y amiodarona por vía intravenosa, sin que precisara conexión a ventilación mecánica. Con dicho tratamiento se estabilizó clínicamente, por lo que se trasladó a los dos días a la sala de neumología. Desde entonces, se mantuvo en una situación clínica estable, aunque con persistencia de la insuficiencia respiratoria grave, que precisaba la aplicación de flujos elevados de oxígeno para mantener saturaciones por encima del 90% (ventimask al 50% con reservorio), no apreciándose cambios en las radiografías de tórax de control.

Durante su estancia en la planta de hospitalización se le realizó una tomografía computarizada (TC) torácica, que demostró la existencia de infiltrados alveolares difusos, parcheados, de predominio en los campos pulmonares posteriores e inferiores, que se manifestaban como opacidades densas y como áreas de “vidrio deslustrado”. También se realizó un ecocardiograma, en el que se observó una función sistólica global conservada, no evidenciándose cardiopatía estructural. Todos los resultados de los estudio microbiológicos realizados (hemocultivos, urocultivos, lavado broncoalveolar) fueron negativos, así como las serologías para neumonías atípicas.

A los 19 días de haber comenzado el cuadro, ante la ausencia de mejoría, se suspendió la terapia antibiótica y diurética y se inició tratamiento con metilprednisolona (dosis iniciales de 1 mg/kg peso/día durante 20 días, con reducción progresiva en las siguientes semanas). A los 5 días de iniciarse el tratamiento corticoide se realizó una biopsia pulmonar abierta por toracotomía. El resultado anatomopatológico fue consistente con un daño alveolar difuso en fase de organización. Se observaron espacios aéreos de tamaños variables, con un intersticio ensanchado, poco celular, de tipo fibrótico y con presencia ocasional de un infiltrado inflamatorio fundamentalmente agudo, con ocasionales histiocitos y con escaso componente de tipo fibroblástico; espacios aéreos revestidos por neumocitos hiperplásicos, en ocasiones con atipia y en algunos de los mismos con material fibrinoide adherido; luz con frecuentes histiocitos espumosos, algunos multinucleados, con imágenes de fagocitosis de material eosinofílico intracitoplasmático, probablemente en relación con membranas hialinas residuales; vasos engrosados, con ocasionales trombos fibrinoides parcialmente organizados en arterias de pequeño calibre (figs. 1 y 2).

A partir del inicio del tratamiento corticoide el enfermo presentó una evolución favorable, tanto clínica como gasométrica. Radiológicamente, se mantuvo la presencia de infiltrados pulmonares bilaterales, apreciándose en el último control

efectuado un patrón de fibrosis pulmonar difusa. A los 46 días del ingreso, ante la situación de estabilidad clínica del paciente, se decidió el alta hospitalaria, con oxigenoterapia con gafas nasales a 2 l/min y prednisona oral en pauta descendente. Posteriormente, el paciente fue revisado de forma periódica en la consulta externa del hospital. En la actualidad, tras un año de evolución, se encuentra en una buena situación clínica, con disnea para moderados esfuerzos y sin dependencia actual de oxigenoterapia.

## Discusión

El caso presentado se ajusta perfectamente a todas las descripciones clínicas, a los hallazgos radiológicos y a las características histológicas que se observan en el síndrome de Hamman-Rich<sup>4,6</sup>. Este cuadro puede afectar a pacientes de ambos sexos, más frecuentemente por encima de los 40 años de edad. Clínicamente se caracteriza por un inicio agudo (1-3 semanas), con fiebre, tos, esputo mucopurulento y disnea progresiva, con rápido desarrollo de una insuficiencia respiratoria aguda<sup>4</sup>. Las características radiológicas son similares a las de los pacientes con un síndrome de distrés respiratorio del adulto (SDRA)<sup>7</sup>. En la radiografía de tórax suelen observarse opacidades difusas bilaterales. La TC torácica es una técnica más sensible. En ella se evidencian, de forma característica, áreas parcheadas bilaterales de atenuación “en vidrio deslustrado” que, en ocasiones, se acompañan de zonas de consolidación del espacio aéreo<sup>4,6</sup>.

El hallazgo anatomopatológico más importante de este proceso es el daño alveolar agudo. Su forma de presentación varía según el período en el que se encuentra la enfermedad. Clásicamente, se ha diferenciado una fase aguda o exudativa (primera semana) de otra proliferativa u organizativa (a partir de la segunda semana). La primera se caracteriza por la existencia de edema, formación de membranas hialinas e inflamación aguda intersticial. En la segunda suele demostrarse proliferación de fibroblastos dentro del intersticio y de los espacios alveolares, hiperplasia de los neumocitos tipo 2 y atipia nuclear. Pueden encontrarse también restos de

membranas hialinas dentro de los espacios alveolares, trombos en pequeñas arterias pulmonares y metaplasia escamosa del epitelio bronquial<sup>5,8-10</sup>. Todos los hallazgos de esta última fase se encontraron en nuestro paciente.

La investigación clínica inicial en este caso se orientó hacia un cuadro de SDRA idiopático. Dentro del diagnóstico diferencial, se investigaron los síndromes de hemorragia alveolar difusa, la neumonía aguda eosinofílica, la bronquiolitis obliterante con neumonía organizada, las vasculitis y otras formas de neumonías agudas intersticiales idiopáticas, como son la neumonía intersticial usual, la neumonía intersticial descamativa y la neumonía intersticial no específica. La biopsia pulmonar realizada a nuestro enfermo demostró la existencia de los hallazgos característicos de la neumonía intersticial aguda.

El pronóstico de este síndrome generalmente es ominoso, con una mortalidad superior al 60% dentro de los primeros 6 meses. Sin embargo, los pacientes que sobreviven presentan una recuperación muy importante de la función pulmonar y no suelen tener recurrencia de la enfermedad<sup>2,4,5</sup>. En cuanto al tratamiento, se ha discutido ampliamente la eficacia de la terapia corticoidea. Algunos autores han resaltado la importancia del tratamiento temprano con estos fármacos<sup>11</sup>, que pueden producir una mejoría similar a la observada en algunos casos de SDRA<sup>12-14</sup>. En nuestro caso, se pudo constatar una mejoría progresiva del paciente a partir del inicio del tratamiento esteroide.

## BIBLIOGRAFÍA

1. Olson J, Colby TV, Elliott CG. Hamman-Rich syndrome revisited. *Mayo Clin Proc* 1990; 65: 1538-1548.
2. American Thoracic Society. Idiopathic pulmonary fibrosis: diagnosis and treatment. International consensus statement. *Am J Respir Crit Care Med* 2000; 161: 646-664.
3. Selman M. Clasificación actual de las neumonías intersticiales idiopáticas. *Arch Bronconeumol* 2000; 36: 543-544.
4. Bouros D, Nicholson AC, Polychronopoulos V, Du Bois RM. Acute interstitial pneumonia. *Eur Respir J* 2000; 15: 412-418.
5. Hurtado JE, Rodríguez E, Fernández J, Otero R, Castillo J. Neumonía intersticial aguda (síndrome de Hamman Rich). *Arch Bronconeumol* 1998; 34: 561-563.
6. Janz TG, Madan R, Marini JJ, Summer WR, Meduri GU, Smith RM et al. Progressive infiltrates and respiratory failure. *Chest* 2000; 117: 562-572.
7. Primack S, Hartman T, Ikezoe J, Akira M, Sakatami M, Muller NL. Acute interstitial pneumonia: radiographic and CT findings in 9 patients. *Radiology* 1993; 188: 817-820.
8. Katzenstein AL, Myers JL, Mazur MT. Acute interstitial pneumonia: a clinicopathologic ultrastructural and cell kinetic study. *Am J Surg Pathol* 1986; 10: 256-267.
9. Katzenstein AL, Myers JL. Idiopathic pulmonary fibrosis. Clinical relevance of pathologic classification. *Am J Respir Crit Care Med* 1998; 157: 1301-1315.
10. Askin FB. Acute interstitial pneumonia: histopathologic patterns of acute lung injury and the Hamman-Rich syndrome revisited. *Radiology* 1993; 188: 820-821.
11. Peabody JW, Buechner HA, Anderson AE. Hamman-Rich syndrome. *Arch Intern Med* 1953; 92: 806-824.
12. Luces JM. Acute lung injury and the acute respiratory distress syndrome. *Crit Care Med* 1998; 26: 369-376.
13. Umberto G, Headley AS, Golden E, Carson SJ, Umberger RA, Kelso T. Effect of prolonged methylprednisolone therapy in unresolved acute respiratory distress syndrome. A randomized controlled trial. *JAMA* 1998; 280: 159-165.
14. Jantz MA, Sahn SA. Corticosteroids in acute respiratory failure. *Am J Respir Crit Care Med* 1999; 160: 1079-1100.