

FE DE ERRORES

En el artículo "Guía para el diagnóstico, tratamiento y seguimiento de la tromboembolia pulmonar", de F. Uresandi (coordinador), J. Blanquer, F. Conget, M.A. de Gregorio, J.L. Lobo, R. Otero, E. Pérez Rodríguez, M. Monreal (colaborador) y P. Morales (colaboradora), publicado en el número de diciembre de la revista (Arch Bronconeumol. 2004;40:580-94), se han detectado errores en las figuras 1 y 2 y en la tabla VIII, por lo que a continuación las reproducimos tal y como deberían haberse publicado:

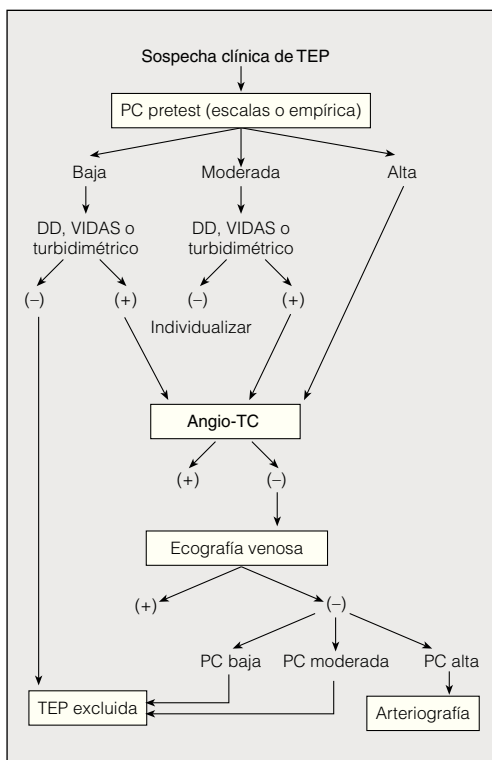


Fig. 1. Algoritmo diagnóstico de la tromboembolia pulmonar (TEP) con angiografía por tomografía computarizada helicoidal (angio-TC) como primera prueba de imagen. DD: dímeros D; PC: probabilidad clínica.

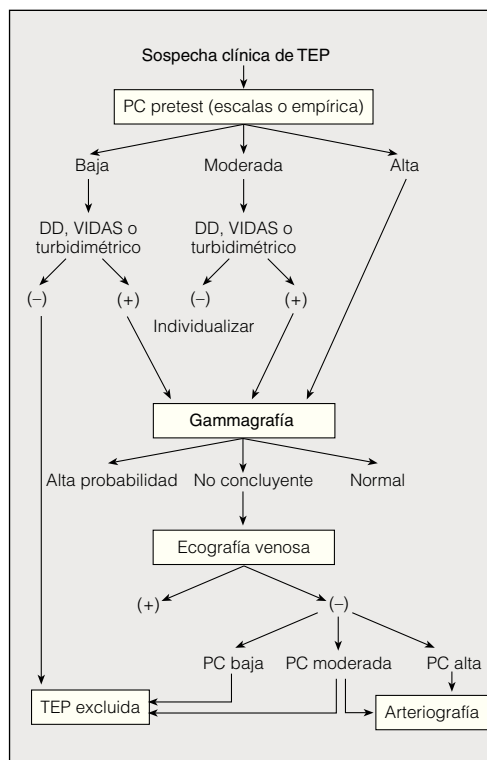


Fig. 2. Algoritmo diagnóstico de la tromboembolia pulmonar (TEP) con gammagrafía como primera prueba de imagen. DD: dímeros D; PC: probabilidad clínica.

**TABLA VIII
Dosis de trombolíticos por vía sistémica aprobados por la Food and Drug Administration para la tromboembolia pulmonar**

Fármaco	Dosis
rt-PA	100 mg en 2 h
Urocinasa	4.400 U/kg en 10 min, seguidas de perfusión de 4.400 U/kg/h durante 12 h
Estreptocinasa	250.000 U en 30 min, seguidas de perfusión de 100.000 U/h durante 24 h

rt-PA: activador tisular del plasminógeno recombinante.

Asimismo la dirección de correspondencia del citado artículo es errónea. *Donde dice:* "Correspondencia: Dr. J. Blanquer. Unidad de Cuidados Intensivos Respiratorios. Hospital Clínico Universitario. Avda. Blasco Ibáñez, 17. 46010 Valencia. España. Correo electrónico: blanquer_jos@gva", *debe decir:* "Correspondencia: Dr. F. Uresandi. Servicio de Neumología. Hospital de Cruces. Pl. de Cruces, s/n. 48903 Barakaldo. Bizkaia. España. Correo electrónico: fern2148@separ.es".