

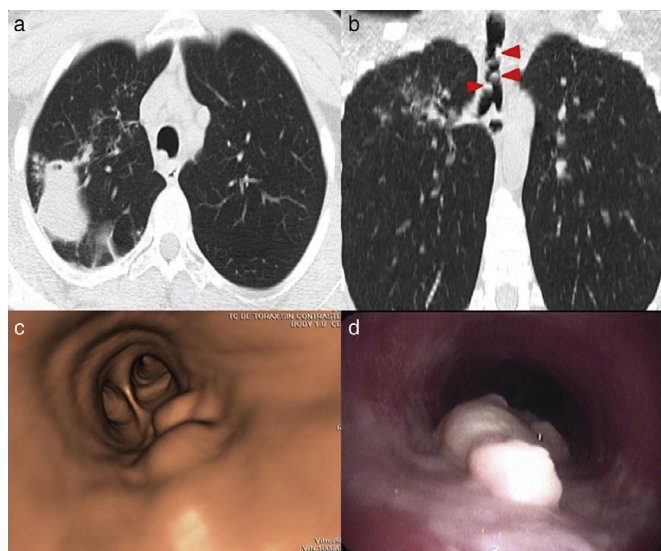
Imagen clínica

## Tuberculosis traqueobronquial

### Tracheobronchial Tuberculosis

Ana Belén Gil Guerra\*, Esther Gómez San Martín y María Rosa López Pedreira

Servicio de Radiodiagnóstico, Hospital Clínico Universitario de Valladolid, Valladolid, España



**Figura 1.** a. TC de tórax: lesión cavitada en el lóbulo superior derecho, que asocia patrón micronodulillar «en árbol en brote» en la periferia. b. En la vía aérea se objetivan varios engrosamientos nodulares (cabezas de flecha). c. Broncoscopia virtual: lesiones nodulares en la tráquea. d. Broncoscopia: tumoraciones blanquecinas, de aspecto blando y adheridas a la pared posterior de la tráquea.

Mujer de 28 años con enfermedad de Crohn en tratamiento con adalimumab, azatioprina y mesalazina. Antes del tratamiento el Mantoux era negativo y la radiografía de tórax, normal. Tras 4 meses de tratamiento presenta cuadro de 3 semanas consistente

en tos, expectoración verdosa, disfonía y adenopatías cervicales. En la radiografía de tórax se objetiva una condensación pulmonar con zona cavitada en el lóbulo superior derecho. En la TC (fig. 1 a) además se visualizan varias lesiones nodulares en la pared posterior traqueal (fig. 1 b y c), confirmadas mediante broncoscopia (fig. 1 d) y biopsiadas. La tinción de Ziehl-Neelsen de la muestra histológica reveló numerosos bacilos ácido-alcohol resistentes y en el cultivo se observó crecimiento de *Mycobacterium tuberculosis*. Se trata de un caso de tuberculosis pulmonar con diseminación traqueobronquial.

El retraso en la detección de tuberculosis traqueobronquial puede producir estenosis traqueal, atelectasia, neumonía postobstructiva, hemoptisis y disnea<sup>1,2</sup>. Tiende a afectar al bronquio principal y superior derechos<sup>2</sup>. En su diagnóstico, la TC permite la evaluación de lesiones endobronquiales y el grado de estenosis<sup>1,2</sup>, y la apariencia de la mucosa mediante broncoscopia ayuda a predecir el desarrollo de estenosis<sup>2</sup>. A la terapia antituberculosa pueden asociarse esteroides<sup>1</sup> y, en caso de estenosis traqueal, pueden ser necesarias técnicas de dilatación endoscópicas o, como última opción, la cirugía<sup>1,2</sup>.

#### Bibliografía

1. Prince JS, Duhamel DR, Levin DL, Harrell JH, Friedman PJ. Nonneoplastic lesions of the tracheobronchial wall: Radiologic findings with bronchoscopic correlation. *Radiographics*. 2002;22:215–30.
2. Siow WT, Lee P. Tracheobronchial tuberculosis: A clinical review. *J Thorac Dis*. 2017;9:71–7.

\* Autor para correspondencia.

Correo electrónico: [anagil.guerra@gmail.com](mailto:anagil.guerra@gmail.com) (A.B. Gil Guerra).