

Imagen clínica

## Manejo de fístula broncopleurales mediante colocación del dispositivo Amplatzer®

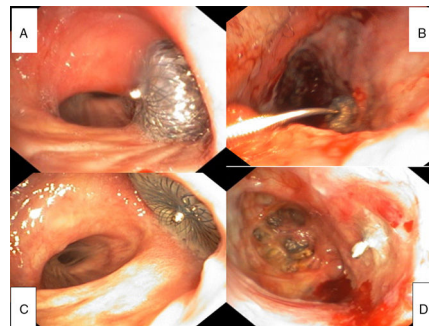


### Bronchopleural Fistula Management with Amplatzer™ Insertion

Ana Isabel Triviño Ramírez<sup>a,\*</sup>, Mercedes Merino Sánchez<sup>b</sup> y Cayo García Polo<sup>b</sup>

<sup>a</sup> Servicio de Cirugía Torácica, Hospital Universitario Puerta del Mar, Cádiz, España

<sup>b</sup> Servicio de Neumología, Hospital Universitario Puerta del Mar, Cádiz, España



**Figura 1.** Las figuras A y B corresponden al momento de la colocación del sistema: A) Muestra la visión a través del fibrobronoscopio flexible de la correcta colocación del Amplatzer®, una vez desplegado. B) Muestra la visión a través de la toracostomía, recogiendo el momento en el que se desprende el sistema de colocación del Amplatzer®. Las figuras C y D muestran los resultados a los 3 meses de su colocación: C) Muestra la visión a través del fibrobronoscopio flexible del cierre de la fístula del muñón del LSD. D) Muestra la visión a través de la toracostomía.

Paciente de 66 años con los siguientes antecedentes: empiema derecho en 2 ocasiones, resección atípica por adenocarcinoma invasivo LII (1,5 cm), a los 4 meses resección atípica por carcinoma epidermoide en LSD (2,5 cm) y decorticación por toracotomía.

Diez meses después de la última intervención se completa la lobectomía superior derecha acompañada de una linfadenectomía por sospecha de recidiva en LSD sobre la sutura de resección previa.

Durante el postoperatorio presentó una dehiscencia precoz del muñón bronquial. A pesar de la reintervención, se constató por fibrobroncoscopia la persistencia de fístula broncopleurales (FBP) de 8 × 5 mm en el muñón bronquial del LSD.

Dado el importante engrosamiento pleural, el tamaño de la FBP y la pequeña cavidad residual apical, se decidió realizar una toracostomía.

Tras plantear varias opciones terapéuticas, se decidió el cierre de la FBP mediante el dispositivo Amplatzer® Septal-Occluder, utilizado para el cierre del foramen oval<sup>1,2</sup>.

El procedimiento se realizó bajo sedación en quirófano. A través del orificio de la toracostomía se introdujo la guía del sistema Amplatzer® Septal-Occluder 10 mm, colocándose bajo visión fibrobronoscópica al mismo tiempo, sin complicaciones (fig. 1A y B).

El paciente evolucionó satisfactoriamente (fig. 1C y D), y al cabo de varios meses se pudo cerrar la toracostomía.

#### Bibliografía

1. Kramer MR, Peled N, Shitrit D, Atar E, Saute M, Shlomi D, et al. Use of Amplatzer™ device for endobronchial closure of bronchopleural fistulas. *Chest*. 2008;133:1481–4.
2. Fernández-Díaz JA, García-Gallo C, Goicolea-Ruigómez J, Varela-de Ugarte A. Uso de dispositivo amplatzer® para el cierre de fístulas broncopleurales un procedimiento híbrido mediante broncoscopia y radiología. *Rev Esp Cardiol*. 2011;64:1065–6.

\* Autor para correspondencia.

Correo electrónico: [atrivi\\_17@hotmail.com](mailto:atrivi_17@hotmail.com) (A.I. Triviño Ramírez).