

El sarcoma de Ewing es el segundo tumor óseo maligno más frecuente en la edad pediátrica. Aproximadamente el 90% de los casos se da en la segunda década de la vida, con un pico de edad de 13 años, y es extremadamente raro en menores de 5 años, tiene una mayor prevalencia masculina con una relación 1,5-2:1. La forma de presentación clínica habitual es dolor y tumefacción de la región afectada, que pueden acompañarse de masa palpable¹. Ocasionalmente (más común cuando existe enfermedad metastásica) asocian manifestaciones sistémicas como fiebre, astenia, pérdida de peso, leucocitosis, anemia y aumento de la velocidad de sedimentación, que pueden conducir a un diagnóstico erróneo de osteomielitis aguda². Las localizaciones más frecuentes son: las diáfisis de los huesos largos y la pelvis (70-75% de los casos), también presenta especial predilección por la escápula, y menor por las costillas y vértebras; aunque puede afectar a cualquier hueso. Un 15-20% de los pacientes presentan metástasis pulmonares al diagnóstico, en su progresión también puede presentar metástasis óseas y adenopáticas³. La quimioterapia estándar actual para el sarcoma de Ewing incluye entre 4 y 6 ciclos de vincristina, doxorubicina (adriamicina) y ciclofosfamida, alternando con ifosfamida y etopósido (VDC/IE)⁴.

El pronóstico del sarcoma de Ewing está determinado por diferentes parámetros, que constituyen el índice pronóstico: edad > 18 años, localización extraósea, tamaño mayor o igual a 8 cm, metástasis a distancia (20%), histología *posttherapy* I, IIA o IIB, traslocación EWS-FLI1 tipo 2 y niveles elevados de LDH, confieren mal pronóstico. En nuestro caso, el paciente presentaba datos de mal pronóstico (como la presencia de metástasis a distancia de localización mediastínica, confirmada citológicamente mediante EBUS y pleuropulmonar evidenciada por PET-TAC, sin embargo, la estrategia terapéutica multidisciplinar óptima ha hecho que el paciente se haya beneficiado de un correcto tratamiento⁵. El diagnóstico de los casos de sarcoma de Ewing con afectación pulmonar descritos en la literatura se realiza, en la inmensa mayoría de los

casos, por biopsia transtorácica de lesiones pulmonares accesibles, siendo fundamental el adecuado abordaje de lesiones mediastínicas mediante ecobroncoscopia, de ahí el interés del presente caso, al ser una técnica mínimamente invasiva, de alta rentabilidad diagnóstica y permitiéndonos establecer un diagnóstico diferencial con otras entidades.

Bibliografía

1. Imamura F, Funakoshi T, Nakamura S, Mano M, Kodama K, Horai T. Primary primitive neuroectodermal tumor of the lung: Report of two cases. *Lung Cancer*. 2000;27:55-60.
2. Takahashi D, Nagayama J, Nagatoshi Y, Inagaki J, Nishiyama K, Yokoyama R, et al. Primary Ewing's sarcoma family tumors of the lung a case report and review of the literature. *Jpn J Clin Oncol*. 2007;37:874-7.
3. Gyorke T, Zajic T, Lange A, Schafer O, Moser E, Mako E, et al. Impact of FDG PET for staging of Ewing sarcomas and primitive neuroectodermal tumours. *Nucl Med Commun*. 2006;27:17-24.
4. Rodríguez-Galindo C, Spunt SL, Pappo AS. Treatment of Ewing sarcoma family of tumors: Current status and outlook for the future. *Med Pediatr Oncol*. 2003;40:276-87.
5. Iwamoto Y. Diagnosis and treatment of Ewing's sarcoma. *Jpn J Clin Oncol*. 2007;37:79-89.

Alberto Caballero Vázquez*, Paula García Flores y Ángela Herrera Chilla

Unidad de Gestión Clínica de Neumología, Complejo Hospitalario Universitario de Granada, Granada, España

* Autor para correspondencia.

Correo electrónico: albertocaballerovazquez@yahoo.es (A. Caballero Vázquez).

<http://dx.doi.org/10.1016/j.arbres.2016.08.003>
0300-2896/

© 2016 SEPAR. Publicado por Elsevier España, S.L.U. Todos los derechos reservados.

Neumonitis por radiación secundaria a radioembolización hepática con itrio-90



Radiation pneumonitis following hepatic yttrium-90 radioembolization

Sr. Director:

La radioembolización hepática es una técnica reconocida para el tratamiento del hepatocarcinoma (HCC) y de las metástasis hepáticas mediante la administración de itrio-90 (I-90)¹. La neumonitis por radiación secundaria a esta terapia es un evento infrecuente que sucede en menos del 1% de los casos^{2,3}. Presentamos un caso de probable toxicidad pulmonar por radioembolización hepática con I-90, y explicamos la fisiopatología subyacente.

Un varón de 73 años con antecedentes de cirrosis alcohólica, HCC irsecable y ex fumador, consultó por disnea de esfuerzo progresiva de un mes de evolución. Dos meses previos a la consulta había recibido una radioembolización hepática con microesferas de resina con I-90, con una dosis calculada de radiación pulmonar de 10 Gy. Previo al tratamiento, el centellograma pulmonar posterior a la inyección de macroagregados de albúmina marcada con tecnecio-99m (MAA-^{99m}Tc) en la arteria hepática, había evidenciado una fracción de *shunt* pulmonar del 10%. Al examen físico presentaba taquipnea, crepitantes bilaterales a la auscultación pulmonar y una saturación periférica de oxígeno del 88%, sin signos de insuficiencia cardíaca. La tomografía computarizada torácica evidenció un patrón de «crazy paving» y una

sobreelevación del hemidiafragma derecho (fig. 1A). Se planteó la necesidad de realizar una broncoscopia diagnóstica, a la que el paciente se negó. Dando relevancia al antecedente de radioembolización y de *shunt* hepato-pulmonar se estableció el diagnóstico presuntivo de neumonitis por radioembolización. Se realizó tratamiento con 20 mg/día de prednisona durante 2 meses, evolucionando con mejoría clínica progresiva y resolución de las alteraciones tomográficas (fig. 1B).

La neumonitis por radiación secundaria a la radioembolización hepática con microesferas con I-90 ha sido previamente descrita. En la fisiopatología está implicada la presencia de un *shunt* entre la circulación arterial hepática y la circulación pulmonar. Este *shunt* está asociado a ciertos tumores hepáticos que inducen la generación de comunicaciones vasculares anómalas. La probabilidad de presentar dicha complicación es proporcional a la magnitud del *shunt* hepato-pulmonar², por lo que es imprescindible el cálculo del mismo. Este se realiza durante la angiografía de planificación del tratamiento, administrando un trazador radioactivo (MAA-^{99m}Tc) en la arteria hepática, y luego adquiriendo un centellograma pulmonar cuantitativo. La fracción del *shunt* se calcula como la relación entre la dosis administrada y la registrada en el centellograma pulmonar. Si la misma es mayor o igual al 20%, o se predice una exposición pulmonar mayor a 30 Gy en dosis única o 50 Gy en dosis acumulada, la radioembolización esta contraindicada^{4,5}.

La presentación clínica se acompaña de tos, disnea y fiebre. Los hallazgos tomográficos se presentan entre 1-2 meses después de la terapia, con infiltrados en vidrio esmerilado y engrosamiento

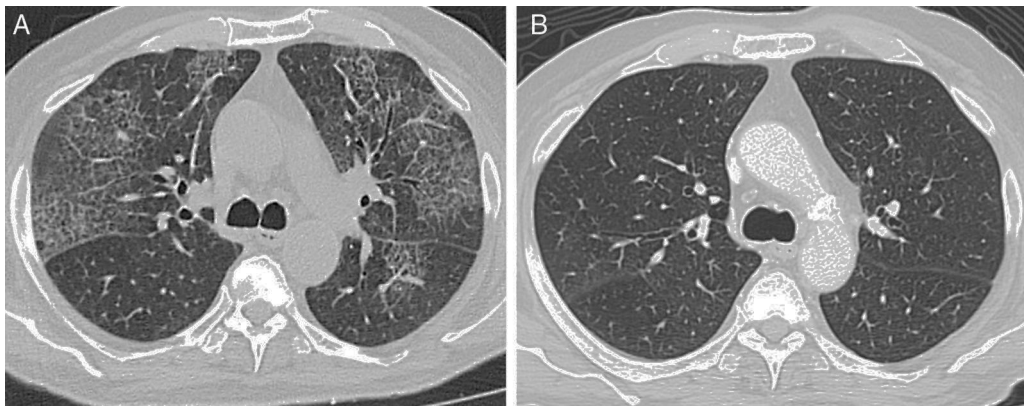


Figura 1. A) Tomografía computarizada torácica de alta resolución que evidencia opacidades en vidrio esmerilado bilaterales y engrosamiento de los septos interlobulillares. B) Tomografía computarizada torácica de alta resolución posterior al tratamiento con corticoides, en la que se observa resolución de las lesiones pulmonares.

septal. El tratamiento de elección son los corticoides sistémicos². El caso descrito presentó hallazgos clínicos y radiológicos compatibles con neumonitis por radiación. Reconocer esta complicación es relevante, y debe ser considerada en los pacientes que reciben esta intervención.

Bibliografía

1. Memon K, Lewandowski R, Kulik L. Radioembolization for primary and metastatic liver cancer. *Semin Radiat Oncol.* 2011;21:294-302.
2. Leung T, Lau W, Ho S. Radiation pneumonitis after selective internal radiation treatment with intraarterial 90 yttrium-microspheres for inoperable hepatic tumors. *Int J Radiat Oncol Biol Phys.* 1995;33:919-24.
3. Salem R, Parikh P, Atassi B, Lewandowski RJ, Ryu RK, Sato KT, et al. Incidence of radiation pneumonitis after hepatic intra-arterial radiotherapy with yttrium-90 microspheres assuming uniform lung distribution. *Am J Clin Oncol.* 2008;31:431-8.
4. Riaz A, Awais R, Salem R. Side effects of yttrium-90 radioembolization. *Front Oncol.* 2014;4:198.
5. Mosconi C, Cappelli A, Pettinato C, Golfieri R. Radioembolization with Yttrium-90 microspheres in hepatocellular carcinoma: Role and perspectives. *World J Hepatol.* 2015;7:738-52.

Horacio Matías Castro*,
Esteban Javier Wainstein y Joaquin Maritano Furcada

Departamento de Medicina Respiratoria, Hospital Italiano de Buenos Aires, Buenos Aires, Argentina

* Autor para correspondencia.

Correo electrónico: matias.castro@hospitalitaliano.org.ar
(H.M. Castro).

<http://dx.doi.org/10.1016/j.arbres.2016.08.002>
0300-2896/

© 2016 SEPAR. Publicado por Elsevier España, S.L.U. Todos los derechos reservados.

Dogmas y creencias médicas acerca de la EPOC



Dogmas and medical beliefs in COPD

Sr. Director:

Los médicos que se dedican a la asistencia de pacientes siempre han convivido con representaciones sociales de la salud, las enfermedades y los medicamentos. Estas representaciones sociales son imágenes construidas de una realidad natural, y son tan antiguas como las propias enfermedades. Están basadas en predisposiciones afectivas y cognitivas, que a menudo albergan miedos, creencias y elementos mágicos y de naturaleza sobrenatural, y su función es familiarizar al paciente con algo inusual y desconocido.

La enfermedad pulmonar obstructiva crónica (EPOC) y los medicamentos inhalados no escapan a estos sistemas de representación social. El psicólogo social Serge Moscovici formuló y publicó por primera vez la teoría de las representaciones sociales, en Francia, en el año 1961¹. Sin embargo, me pregunto si los médicos que habitualmente tratan a pacientes con EPOC en hospitales y centros de atención primaria no se hacen también representaciones de esta compleja enfermedad, y si sus representaciones albergan dogmas y creencias médicas.

En la EPOC, al igual que en muchas otras enfermedades crónicas, el incumplimiento terapéutico es un problema crítico². A pesar de que el incumplimiento del tratamiento inhalado de la EPOC se

considera un problema de gran magnitud, y un factor fundamental del fracaso terapéutico, pocos estudios han examinado específicamente el cumplimiento terapéutico de los pacientes con EPOC, y la mayor parte de estos estudios de investigación se efectuaron antes de la generalización del uso de medicamentos inhalados que se administran una o 2 veces al día. Algunos artículos originales no mencionan muchas de las características de los pacientes examinados, tales como el grado de obstrucción bronquial o síntomas como la disnea. No obstante, es bien conocido que la disnea, el miedo a padecerla y la sensación de vulnerabilidad, contribuyen a mejorar el cumplimiento terapéutico. Desde un punto de vista clínico, el incumplimiento terapéutico no parece tener mucho sentido, especialmente entre los pacientes muy sintomáticos, y con enfermedad en los estadios B o D de la clasificación de GOLD. El incumplimiento terapéutico de los pacientes con EPOC se ha convertido en un dogma que posiblemente no se ajusta a la realidad actual, al menos entre los pacientes más graves, por lo que continúa siendo un tema abierto que requiere más investigación³.

También parece persistir el dogma que afirma que la medicación administrada una vez al día es la mejor alternativa para los pacientes con EPOC⁴, porque es más fácil de usar y mejora el cumplimiento. Puesto que la disnea de esfuerzo es el síntoma principal de la EPOC, la pauta de tratamiento broncodilatador recomendada con mayor frecuencia incluye su administración a primera hora de la mañana. Sin embargo, muchos pacientes presentan un agravamiento de la disnea a última hora de la tarde o tienen miedo a presentarla durante la noche. Los pacientes usan inhaladores