

porque notan que estos la alivian. Debido a que el tratamiento de la EPOC es, hasta cierto punto, un tratamiento sintomático, la administración del broncodilatador 2 veces al día puede ser más apropiada para aquellos pacientes que presentan un fenotipo exacerbador o el síndrome de solapamiento asma-EPOC.

El papel de los corticoides inhalados (CI) en el tratamiento de la EPOC ha sido objeto de un animado debate en las comunidades médica y científica. La suspensión de los CI en la EPOC, y los 4 ensayos aleatorizados más importantes que han evaluado su efecto (COPE, COSMIC, INSTEAD y WISDOM), constituyen otro tema de debate actual<sup>5</sup>. No obstante, los CI combinados con broncodilatadores han sido un pilar fundamental del tratamiento de la EPOC durante muchos años, y este debate en la comunidad médica solo se abrió tras la reciente aparición de los broncodilatadores de acción prolongada, desarrollados específicamente para el tratamiento de la EPOC y las nuevas combinaciones fijas de LABA-LAMA<sup>6</sup>. En la actualidad, existen indicios clínicos suficientes para no apoyar la generalización del uso de los CI en pacientes con EPOC que no sufren exacerbaciones, y en los que no se ha probado un efecto beneficioso de estos medicamentos<sup>7</sup>.

Como ciencia, una de las características de la medicina es que esté basada en la evidencia, y otra, que sea revisable, mientras que, como actividad humana, la medicina está necesariamente sujeta a dogmas y creencias. Todavía no se ha determinado si la generalización del uso de CI en la EPOC fue debida a la representación médica de la EPOC como enfermedad inflamatoria o a la creencia médica de que proporcionaban un beneficio real para el paciente. Sin embargo, es necesario que la comunidad médica se plantee si los grandes estudios aleatorizados (que a menudo son doble ciego y controlados con placebo) que respaldan la medicina basada en la

evidencia representan a pacientes reales en situaciones de la vida real.

## Bibliografía

1. Sevalho G. Uma Abordagem Histórica das Representações Sociais da Saúde e Doença. *Cadernos de Saúde Pública*, 9. Rio de Janeiro: Escola Nacional de Saúde Pública; 1993. p. 49–363.
2. Sommariva S, Finch A, Jommi C. The assessment of new drugs for asthma and COPD: A Delphi study examining the perspectives of Italian payers and clinicians. *Multidiscip Respir Med*. 2016;11:4.
3. Celli B, Decramer M, Wedzicha J, Wilson K, Agustí A, Criner J, et al. AT/ERS Task Force for COPD Research. An official American Respiratory Society/European Respiratory Society statement: Research questions in COPD. *Eur Respir J*. 2015;45:879–905.
4. Agustí A, Vestbo J. Current controversies future perspectives in chronic obstructive pulmonary disease. *Am J Respir Crit Care Med*. 2011;184:507–13.
5. Suissa S, Rossi A. Weaning from inhaled corticosteroids in COPD: The evidence. *Eur Respir J*. 2015;46:1232–5.
6. Agustí A. Inhaled steroids in COPD: Reasons for a debate. *Rev Port Pneumol*. 2015;21:175–7.
7. Miravittles M. Towards a patient-oriented treatment of COPD. *Rev Port Pneumol*. 2016;22:73–4.

António Duarte Araújo<sup>a,b</sup>

<sup>a</sup> Respiratory Department, Hospital Senhora da Oliveira, Guimarães, Portugal

<sup>b</sup> Life and Health Sciences Research Institute (ICVS), University of Minho, Portugal

Correo electrónico: [duartearaujodr@sapo.pt](mailto:duartearaujodr@sapo.pt)

<http://dx.doi.org/10.1016/j.arbres.2016.07.016>

0300-2896/

© 2016 SEPAR. Publicado por Elsevier España, S.L.U. Todos los derechos reservados.

## Antracofibrosis bronquial y enfermedad pulmonar intersticial simultáneas



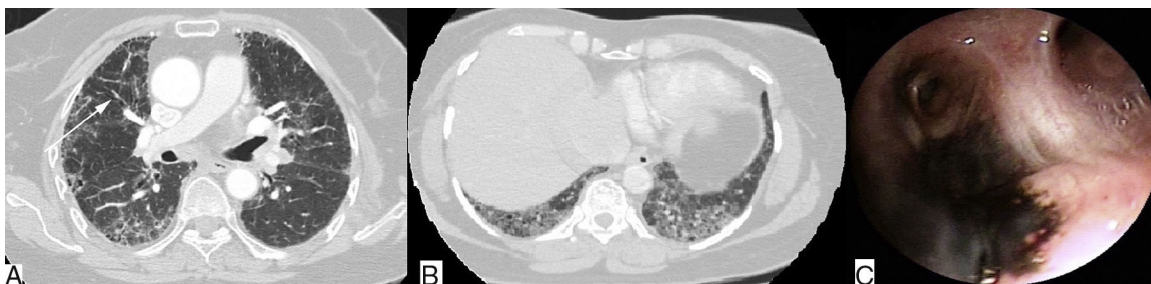
### The co-occurrence of bronchial anthracofibrosis and interstitial lung disease

Sr. Director:

Los médicos coreanos Chung et al.<sup>1</sup> describieron la presencia de pigmentación antracótica y estrechamiento/obliteración bronquial visibles en las broncoscopias de 28 pacientes ancianos con antecedentes de exposición importante al humo de leña, a la que denominaron antracofibrosis bronquial (AFB). Esta pigmentación

de la mucosa se observa de forma característica alrededor de los puntos de ramificación.

La progresiva concienciación acerca de esta enfermedad ha permitido establecer los rasgos clínico-radiológicos y broncoscópicos característicos de la AFB. Se ha resaltado la estrecha asociación que esta enfermedad guarda con la tuberculosis, la neumonía, la enfermedad pulmonar obstructiva crónica y el cáncer de pulmón<sup>2</sup>. Sin embargo, la existencia de una asociación entre la AFB y la enfermedad pulmonar intersticial (EPI) solo se ha documentado en raras ocasiones. Dos informes mencionan 4 casos<sup>3,4</sup>, pero solo uno detalla la presentación simultánea de los patrones de neumonía intersticial común (NIC) y de AFB<sup>5</sup>. La excepcionalidad de las descripciones de este tipo en la literatura nos impulsó a comunicar los casos de 2



**Figura 1.** A) Tomografía computarizada de alta resolución torácica (ventana pulmonar), que muestra engrosamiento del septo interlobulillar con opacidades en vidrio esmerilado, bronquiectasias por tracción de distribución subpleural y estrechamiento multifocal del bronquio del lóbulo superior derecho (flecha blanca). B) Tomografía computarizada de alta resolución torácica (ventana pulmonar) que muestra engrosamiento del septo interlobulillar en forma de panal, y de distribución basal y subpleural sugerente de un patrón de NIC. C) Imagen fibrobronoscópica que muestra pigmentación antracótica de la mucosa bronquial con estrechamiento y distorsión del segmento apical del bronquio del lóbulo superior derecho.

mujeres que se sometieron a una fibrobroncoscopia (FB) diagnóstica para descartar la presencia de AFB. A estas pacientes, también se les diagnosticó de EPI, en un caso con un patrón de neumonía intersticial inespecífica (NII) y en el otro con un patrón de NIC.

De los 29 pacientes con diagnóstico de AFB de una unidad, 3 mujeres también habían sido diagnosticadas de EPI. En 2 casos se observaba un patrón de NIC<sup>5</sup>, y en el tercero el patrón era de NII. Todas las pacientes eran mujeres de edad avanzada, no fumadoras y con antecedentes de importante exposición a humo de biomasa. La tomografía computarizada de alta resolución (TCAR) torácica de la primera paciente mostró un engrosamiento del septo interlobulillar con opacidades en vidrio esmerilado y bronquiectasias por tracción de distribución subpleural, que sugerían un patrón de NII fibrótica, y estrechamiento multifocal del bronquio del lóbulo superior derecho (fig. 1A). La segunda paciente presentaba un engrosamiento del septo interlobulillar en forma de panal y distribución basal y subpleural, sugerente de un patrón de NII (fig. 1B). En ambos casos, la prueba de la marcha de 6 min indicó desaturación, y las pruebas de función pulmonar indicaron la presencia de un defecto restrictivo. Las FB mostraron pigmentación antracótica y estrechamiento/distorsión de los bronquios afectados (fig. 1C). La biopsia transbronquial de la primera paciente sugirió que se trataba de una NII, mientras que la de la segunda paciente no fue concluyente. Las tinciones y cultivos de aspirados bronquiales fueron negativos.

El diagnóstico de AFB estuvo basado en:

1. Los antecedentes de exposición prolongada al humo de biomasa
2. El estrechamiento multifocal observado en la TCAR
3. La confirmación broncoscópica, como consecuencia de la visualización de:
  - a. Áreas de hiperpigmentación negro-azuladas
  - b. Estrechamiento/distorsión bronquial<sup>2</sup>. El diagnóstico de EPI estuvo basado en:
    - el patrón restrictivo observado en las PFP
    - la desaturación que indicó la prueba de la marcha de 6 min
    - el patrón de NII/NIC observado en la TACAR

La AFB es una entidad clínica diferenciada, que se reconoció por primera vez en la India, en una mujer de 65 años de edad y antecedentes de importante exposición al humo de leña, que presentaba un síndrome del lóbulo medio y a la que se realizó un diagnóstico broncoscópico de AFB y tuberculosis<sup>2</sup>.

En una búsqueda en bases de datos solo encontramos 5 casos de AFB asociada con EPI<sup>3-5</sup>. De 114 pacientes coreanos con diagnóstico de AFB, solo se mencionaba un caso en el que la TC torácica hubiese mostrado un patrón de NII<sup>3</sup>. Otro informe de 3 pacientes turcos indicaba que se había observado un «patrón intersticial» en la TCAR, pero no ofrecía más detalles<sup>4</sup>. Nosotros comunicamos el caso de un paciente con AFB y EPI asociada en el que la TCAR reveló un patrón de NIC<sup>5</sup>.

La descripción clásica del patrón de NII en la TCAR incluye áreas de opacidades en vidrio esmerilado con reticulación, bronquiectasias por tracción con escasa o nula panalización, y de distribución basal y subpleural. En nuestro caso, los resultados de la TCAR también fueron similares, y los resultados anatomopatológicos de la biopsia transbronquial sugirieron la presencia de una NII y una densa pigmentación antracótica.

El patrón de NIC en la TCAR lo define la presencia de áreas en forma de panal de distribución predominantemente basal y subpleural, que se considera un rasgo característico de la fibrosis pulmonar idiopática (FPI), como el observado en nuestro caso. Sin embargo, este patrón también puede observarse en las EPI asociadas a artritis reumatoide, neumonitis crónica por hipersensibilidad o conjuntivopatías vasculares<sup>5</sup>.

La observación de pigmentación antracótica, y estrechamiento y distorsión del bronquio afectado en las FB de nuestras pacientes, confirman el diagnóstico de AFB. La escasez de informes que documenten la presentación simultánea de AFB y EPI, no nos permitió verificar si esta asociación es definitiva o fue debida al azar. Una vez esta presentación simultánea haya recibido la atención que merece, es posible que podamos encontrar respuestas a esta sorprendente cuestión. El desarrollo de modalidades no invasivas que permitan establecer el diagnóstico de AFB es una necesidad urgente. El creciente reconocimiento de la AFB subraya las peligrosas consecuencias de la exposición a combustibles de biomasa y la necesidad de desarrollar fuentes energéticas más sostenibles.

## Bibliografía

1. Chung MP, Lee KS, Han J, Kim H, Rhee CH, Han YC, et al. Bronchial stenosis due to anthracofibrosis. *Chest*. 1998;113:344-50.
2. Gupta A, Shah A. Bronchial anthracofibrosis: An emerging pulmonary disease due to biomass fuel exposure. *Int J Tuberc Lung Dis*. 2011;15:602-12.
3. Lee HS, Maeng JH, Park PG, Jang JG, Park W, Ryu DS, et al. Clinical features of simple bronchial anthracofibrosis which is not associated with tuberculosis [Article in Korean]. *Tuberc Respir Dis*. 2002;53:510-8.
4. Torun T, Gungor G, Ozmen I, Maden E, Bolukbasi Y, Tahaoglu K. Bronchial anthracostenosis in patients exposed to biomass smoke. *Turkish Respir J*. 2007;8:48-51.
5. Kunal S, Pilaniya V, Shah A. Bronchial anthracofibrosis with interstitial lung disease: An association yet to be highlighted. *BMJ Case Rep*. 2016;2016. <http://dx.doi.org/10.1136/bcr-2015-213940>, pii: bcr2015213940.

Shekhar Kunal, Vikas Pilaniya y Ashok Shah\*

*Department of Pulmonary Medicine, Vallabhshai Patel Chest Institute, University of Delhi, Delhi, India*

\* Autor para correspondencia.

Correo electrónico: [ashokshah99@yahoo.com](mailto:ashokshah99@yahoo.com) (A. Shah).

<http://dx.doi.org/10.1016/j.arbres.2016.06.017>  
0300-2896/

© 2016 SEPAR. Publicado por Elsevier España, S.L.U. Todos los derechos reservados.