

## Incremento de interleucina-6 (IL-6) en condensado de aire exhalado de niños asmáticos



### Increased Interleukin-6 (IL-6) in Exhaled Breath Condensate of Asthmatic Children

Sr. Director:

El asma es un problema de salud pública que afecta a personas de todas las edades. Está mediado por la infiltración de eosinófilos, el incremento de la expresión del receptor de linfocitos T (CD4+) y el aumento de la presencia de linfocitos T helper 2 (Th2) y linfocitos T killer (TK), que desencadenan la producción de mediadores de la inflamación<sup>1</sup>. El papel de la interleucina-6 (IL-6) como promotor de los subgrupos de linfocitos T efectores indica un posible rol funcional en el asma. Se ha notificado que las concentraciones de IL-6 están específicamente elevadas en el esputo inducido de sujetos asmáticos, en comparación con sujetos sanos de control<sup>2</sup>. La inflamometría de las vías aéreas se considera un elemento crítico de la terapéutica dirigida para controlar el asma. Por lo tanto, el objetivo del presente estudio fue evaluar si las concentraciones de IL-6 en el aire exhalado condensado son diferentes en niños sanos y en asmáticos, y dentro de este último grupo, si hay diferencia entre los pacientes previamente no tratados con corticoides y aquellos que ya han recibido corticoides para el control del asma.

Efectuamos un estudio transversal y comparativo en niños asmáticos y niños sanos entre 7-12 años de edad. Reclutamos a los niños asmáticos en el consultorio ambulatorio de pediatría del Hospital General Regional de León, México, y a los niños sanos de control en una escuela pública de educación primaria de la misma ciudad. El comité de investigación del Departamento de Medicina y Nutrición de la Universidad de Guanajuato aprobó el estudio (número de registro 358-12).

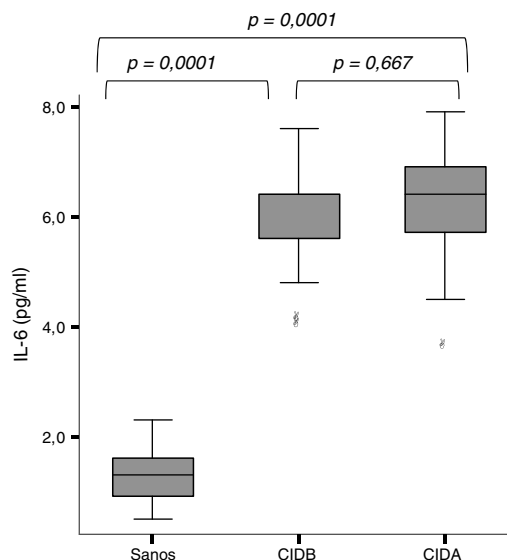
Los antecedentes médicos y sociodemográficos se obtuvieron a partir del cuestionario propuesto por el Estudio Internacional del Asma y las Alergias en la Infancia (*International Study of Asthma and Allergies in Childhood* [ISAAC]), que ya había sido validado en un estudio anterior<sup>3</sup>. La función pulmonar se determinó mediante una espirometría forzada. Las espirometrías se efectuaron con el espirómetro EasyOne® (NDD, Technopark, Zúrich, Suiza) que cumple los criterios de calidad establecidos por la Sociedad Americana de Tórax (*American Thoracic Society* [ATS]), 1994<sup>4</sup>. Todos los niños se sometieron a una espirometría forzada para obtener los parámetros siguientes: capacidad vital forzada (FVC), volumen espiratorio forzado en el primer segundo (FEV<sub>1</sub>), cociente FEV<sub>1</sub>/FVC% y flujo espiratorio máximo (PEF).

Antes de efectuar la espirometría forzada, se recogió el condensado de aire exhalado (CAE) en un RTube® (Respiratory Research, Inc., Austin, TX, EE.UU.) de acuerdo con las orientaciones de la ATS/Sociedad Respiratoria Europea (*European Respiratory Society*. [ERS])<sup>5</sup>. El aire espirado fluyó a través de un condensador (previamente enfriado a -70°C), y se recogieron 1,2 ml (intervalo: 0,8-1,8) de condensado de aire exhalado durante un período de 15-20 min. El CAE se almacenó inmediatamente después de recogerlo, y se conservaron alícuotas de 100 µl en pequeños tubos de plástico y a -80°C.

Las concentraciones de IL-6 se determinaron mediante un inmunoanálisis enzimático específico (BioSource International, Inc., EE.UU.), en el que se utilizó una longitud de onda de 410 nm.

Los resultados del cuestionario ISAAC indicaron que los síntomas respiratorios (tos, sibilancias y rinorrea) y las enfermedades alérgicas (rinitis y eczema) eran más frecuentes en los niños asmáticos que en los sanos.

En los niños no asmáticos, los porcentajes del FEV<sub>1</sub> y el cociente FEV<sub>1</sub>/FVC% previstos fueron significativamente más altos que los de



**Figura 1.** Concentraciones de IL-6 en el aire exhalado condensado de niños sanos y niños asmáticos. El análisis de la varianza con la prueba de Tukey retrospectiva mostró concentraciones de IL-6 significativamente más bajas en los niños sanos que en los asmáticos, independientemente de que recibieran tratamiento con corticoides ( $p=0,0001$ ). No se observaron diferencias entre los pacientes asmáticos en las concentraciones de IL-6. CIDA: corticoides inhalados a dosis altas; CIDB: corticoides inhalados a dosis bajas.

los niños asmáticos ( $p=0,02$  y  $p=0,04$ , respectivamente). Los resultados espirométricos indicaron que 15 de los 51 niños asmáticos (29,4%) y 7 de los 52 niños sanos (13,4%) presentaban un deterioro de la función pulmonar (OR: 2,3; IC 95%: 1,05-5,1). Como era de esperar, el deterioro de la función pulmonar de «tipo obstructivo» fue más frecuente en los niños asmáticos (OR: 5,1; IC 95%: 1,1-22,1).

Se detectó IL-6 en el aire exhalado condensado de todos los niños, con una mediana de concentración de 2,3 pg/ml (IC 95%: 1,7-5,3). Como se muestra en la *fig. 1*, las concentraciones de IL-6 en el aire exhalado fueron significativamente más altas en los asmáticos que en los no asmáticos ( $6,0 \pm 0,9$  frente a  $1,3 \pm 0,4$  pg/ml;  $p=0,0001$ ). El análisis de varianza con la prueba *post hoc* de Tukey mostró concentraciones de IL-6 más bajas en los niños sanos que en los niños asmáticos, independientemente de la dosis de corticosteroides que tomaran ( $p=0,0001$ ).

En el modelo de regresión múltiple ajustado a edad, sexo y variables antropométricas, los factores que se asociaron con las concentraciones de IL-6 fueron el ser asmático ( $\beta = 4,5$ ;  $p=0,0001$ ), los antecedentes de atopía ( $\beta = -0,5025$ ;  $p=0,0001$ ) y el cociente FEV<sub>1</sub>/FVC% ( $\beta = -0,013$ ;  $p=0,03$ ). El área bajo la curva de características operativas del receptor (ROC) indicó que las concentraciones de IL-6  $\geq 3,6$  pueden predecir el asma con una sensibilidad del 93%, una especificidad del 88%, un valor predictivo positivo del 88% y un valor predictivo negativo del 93%.

Pocos estudios han determinado la IL-6 como biomarcador de la inflamación pulmonar en el condensado de aire exhalado, menos aun en pacientes asmáticos, y la mayoría de estos estudios lo hicieron en un número limitado de pacientes. Presentamos los resultados de un estudio realizado en una población más amplia que las de otros estudios publicados con anterioridad. Debido a que se han comunicado elevaciones de las concentraciones de IL-6 en células endoteliales y líquido del lavado broncoalveolar de pacientes con enfermedades crónicas, tales como lupus, sarcoidosis, enfermedad pulmonar obstructiva crónica, y en el CAE de pacientes con fibrosis pulmonar, el hecho de no haber efectuado pruebas para diagnosticar otras enfermedades añadidas representa una limitación de nuestro estudio.

**Conclusión:** las concentraciones de IL-6 fueron significativamente más altas en los niños asmáticos que en los niños sanos. Una concentración de IL-6 en el aire exhalado  $\geq 3,6$  pg/ml mostró una sensibilidad del 93% y una especificidad del 88% para diferenciar a los niños asmáticos de los niños sanos.

### Financiación

El estudio se financió con becas del Instituto de Salud pública del Estado de Guanajuato, ISAPEG (CS-3O130108).

La financiación de este artículo proviene, en parte, de una beca del programa titulado Formación en salud ambiental para reducir las enfermedades crónicas en Latinoamérica, de la Facultad de Medicina Mount Sinai (D43 ES 018745), que promueve el Instituto Nacional de Ciencias de la Salud Ambiental, y cuyo Investigador Principal es la Dra. Luz Claudio.

### Agradecimientos

Apreciamos el apoyo de la Dra. Norma Amador Licon, el Dr. Juan Manuel Guízar Mendoza y la Dra. Estela Núñez Lemus, que colaboraron en la interpretación de los datos y revisaron el manuscrito.

### Bibliografía

1. Georas SN, Guo J, de Fanis U, Casolaro V. T-helper cell type-2 regulation in allergic disease. *Eur Respir J*. 2005;26:1119-37.

2. Neveu WA, Allard JL, Raymond DM, Bourassa LM, Burns SM, Bunn JY, et al. Elevation of IL-6 in the allergic asthmatic airway is independent of inflammation but associates with loss of central airway function. *Respir Res*. 2010;11:28.
3. Longitudinal repeated-measures study Linares B, Guizar JM, Amador N, García A, Miranda V, Perez JR, et al. Impact of air pollution on pulmonary function and respiratory symptoms in children. *BMC Pulm Med*. 2010;10:62.
4. [No authors listed]. Standardization of Spirometry, 1994 Update. American Thoracic Society. *Am J Respir Crit Care Med*. 1995;152:1107-1136.
5. Horvath I, Hunt J, Barnes PJ, Alving K, Antczak A, Baraldi E, et al. Exhaled breath condensate: Methodological recommendations and unresolved questions. *Eur Respir J*. 2005;26:523-48.

Benigno Linares Segovia<sup>a,b,\*</sup>, Gabriela Cortés Sandoval<sup>a</sup> y Fátima del Rosario Estrada Pacheco<sup>a</sup>

<sup>a</sup> Departamento de Medicina y Nutrición, División de Ciencias de la Salud, Universidad de Guanajuato, León, Guanajuato, México

<sup>b</sup> Hospital Materno Infantil Irapuato, Instituto de Salud Pública del estado de Guanajuato, Irapuato, Guanajuato, México

\* Autor para correspondencia.

Correo electrónico: [blinares70@yahoo.com.mx](mailto:blinares70@yahoo.com.mx) (B. Linares Segovia).

<http://dx.doi.org/10.1016/j.arbres.2016.06.008>

0300-2896/

© 2016 SEPAR. Publicado por Elsevier España, S.L.U. Todos los derechos reservados.

## Quilotórax secundarios a trombosis del sistema venoso superior



### Chylothorax due to Upper-Extremity Deep Vein Thrombosis

Sr. Director:

El quilotórax es una infrecuente entidad asociada a múltiples procesos que dañan u obstruyen el conducto torácico (CT) y sus afluentes, provocando fuga de quilo al espacio pleural.

Las causas pueden ser traumáticas o no. Entre las no traumáticas predominan las neoplasias, principalmente linfomas. Menos habitual es la trombosis venosa del confluente yugulo-subclavio, que dificulta el drenaje del CT, por procesos médicos o traumas no quirúrgicos como la implantación de catéteres centrales.

El manejo es habitualmente conservador mediante drenaje torácico y modificaciones dietéticas, enriquecida con triglicéridos de cadena media (TCM), aunque puede ser necesaria la ligadura del CT.

Se presentan 2 casos de quilotórax como complicación de trombosis crónica del territorio venoso tributario del drenaje del CT.

#### Caso 1

Mujer de 34 años sin alergias, diagnosticada de colitis ulcerosa hace 11 años. Presenta disnea de medianos esfuerzos de 2 meses de evolución tras episodio de trombosis venosa espontánea de venas yugular y subclavia izquierdas, con estudio de trombofilia normal. En radiografía de tórax se objetiva derrame pleural derecho. La toracocentesis del líquido es compatible con quilotórax (triglicéridos 1.349, colesterol 103). Se realiza TAC de tórax, observándose ausencia de repleción del trayecto intratorácico de subclavia izquierda, lo que sugiere trombosis crónica no recanalizada; derrame pleural derecho y signos de dilatación del CT en su zona inferior. En la flebografía de miembro superior izquierdo se aprecia trombosis extensa afectando a subclavia, con importante circulación colateral, incluso

contralateral sin dibujar venas yugulares por probable trombosis. Se coloca drenaje torácico y se instaura dieta parenteral y, posteriormente, oral pobre en grasas y enriquecida en TCM, consiguiendo minimizar el débito del quilotórax, retirándose el drenaje. Se mantuvo dieta específica durante 4 semanas, con buena evolución.

#### Caso 2

Mujer de 27 años, con antecedente de leucemia linfoblástica aguda de 5 años de evolución y TPH alogénico con incompatibilidad mayor ABO. EICH global grado 2 (digestivo grado 1, cutáneo grado 1) en remisión. Presentó trombosis de catéter Hickman 4 meses antes y TEP bilateral. La evolución del TEP fue favorable, pero en Doppler venoso posterior presenta material ecogénico en yugular interna derecha con calibre disminuido, en relación con trombosis venosa crónica; subclavia derecha con engrosamiento parietal, permeable aunque con flujo débil y morfología lineal que sugiere afectación de tronco venoso braquiocefálico o cava superior. En la angio-TC torácica: vena cava superior de pequeño calibre, observándose relleno de contraste filiforme en zona proximal al cayado de la álgos, distal al mismo no se observa contraste; ausencia de identificación de venas subclavias intratorácicas e innominadas; abundante circulación colateral; derrame pleural bilateral y mínimo derrame pericárdico, hallazgos compatibles con trombosis crónica de ambas venas innominadas y cava superior. Mediante toracocentesis se diagnostica de quilotórax, decidiéndose manejo conservador, con resolución de derrames pleurales y pericárdico.

La interrupción del drenaje del CT en su extremo distal, como consecuencia de trombosis venosa del confluente yugulo-subclavio, puede ser causa de rotura del mismo y de quilotórax. El tratamiento puede ser conservador o quirúrgico. La estrategia dietética consiste en nutrición parenteral y/o dieta oral enriquecida en TCM. El éxito del manejo conservador es del 40-90%. Esta variabilidad se acentúa en el quilotórax no traumático, ya que algunos estudios hablan de un éxito casi completo<sup>1</sup>.