



## Caso clínico

## Manifestaciones radiológicas de una rara y olvidada enfermedad: el linfoma pulmonar primario



### Radiological Manifestations of a Rare and Unrecognized Disease: Primary Pulmonary Lymphoma

 Ángela López Bauzá<sup>a,\*</sup>, Cecilia López Ramírez<sup>a,b</sup> y José Antonio Rodríguez Portal<sup>a,b</sup>
<sup>a</sup> Unidad Médico-Quirúrgica de Enfermedades Respiratorias, Hospital Universitario Virgen del Rocío, Instituto de Biomedicina de Sevilla (IBIS), España

<sup>b</sup> CIBER de Enfermedades Respiratorias (CIBERES), Instituto de Salud Carlos III, Madrid, España

El linfoma pulmonar primario (LPP) representa <0,5% de las neoplasias primarias de pulmón<sup>1</sup>. Su clínica y radiología inespecífica convierte su diagnóstico en un desafío, condicionando un peor pronóstico. Presentamos una serie de casos de los LPP más frecuentes.

Caso clínico 1: mujer de 70 años, con febrícula e infiltrados pulmonares bilaterales en la tomografía computarizada de tórax (TC) (fig. 1A y B) refractarios al tratamiento antibiótico y corticoideo. La biopsia pulmonar quirúrgica (BPQ) mostró un linfoma B difuso de célula grande primario pulmonar (LBDCG-PP), actualmente en remisión tras quimioterapia (QT) R-CHOP (rituximab, ciclofosfamida, doxorubicina, vincristina y prednisona).

Caso clínico 2: mujer de 63 años con infiltrados alveolares bilaterales (fig. 1C y D), con expresión en sangre periférica del 2,3% linfocitos B clonales kappa. La BPQ mostró infiltración por linfocitos B, confirmándose en la biopsia de médula ósea invasión por un linfoma B de zona marginal de tejido linfoide asociado a mucosas pulmonar (LPP-MALT). Se procedió a una resección pulmonar con adyuvancia con rituximab.

Caso clínico 3: hombre de 37 años con tos, rash cutáneo y opacidades alveolares en la TC (fig. 1E y F). La BPQ mostró infiltrado de linfocitos B atípicos infectados por virus de Epstein-Barr (VEB), estableciéndose el diagnóstico de granulomatosis linfomatoide (GL) grado 1, decidiéndose actitud expectante.

Los LPP son trastornos linfoproliferativos resultado de la proliferación clonal de linfocitos B, con afectación parenquimatosa o bronquial, sin compromiso extrapulmonar al diagnóstico o hasta 3 meses posteriores. Representa <1% de los linfomas no Hodgkin<sup>1</sup>, siendo el LPP-MALT, el LBDCG-PP y la GL los más frecuentes<sup>2</sup>.

Su etiopatogenia es desconocida, aunque se asocian a enfermedades autoinmunes<sup>3</sup>, infecciones y al VEB en la GL<sup>4</sup>. Generalmente, predominan en hombres en torno a la quinta-sexta década de

vida. El 50% de los pacientes con LPP-MALT<sup>3</sup> están asintomáticos al diagnóstico, mientras que el LBDCG-PP y la GL pueden presentar un inicio más agresivo con síntomas «B»<sup>4</sup>. La GL puede presentar afectación extrapulmonar y la cutánea, neurológica y otorrinolaringológica; son las más prevalentes<sup>2</sup>. La TC a menudo es inespecífica, siendo las opacidades múltiples y bilaterales en vidrio deslustrado o consolidativas los hallazgos más frecuentes<sup>2,3,5</sup>.

El estudio histológico es necesario para el diagnóstico y la biopsia pulmonar es el *gold standard*, pudiendo obtenerse mediante biopsia percutánea guiadas por TC y biopsia transbronquial (BTB), con una sensibilidad del 80 y del 88%, respectivamente<sup>2</sup>. Sin embargo, es crucial no posponer la BPQ ante resultados no concluyentes, dado que se realizan diagnósticos erróneos en un 68% de los casos, con una media de tiempo hasta el diagnóstico final hasta de 2 años<sup>5</sup>.

El LPP-MALT presenta un infiltrado linfoide CD20, CD19 y CD79a positivo y CD5 negativo, con Ki67 <10% mientras que LBDCG-PP presenta un Ki-67 del 40-60%. La GL presenta un infiltrado de linfocitos B atípicos con infección por VEB en diferente proporción, lo que permite clasificarla en grado I a III, con repercusión pronóstica<sup>4</sup>.

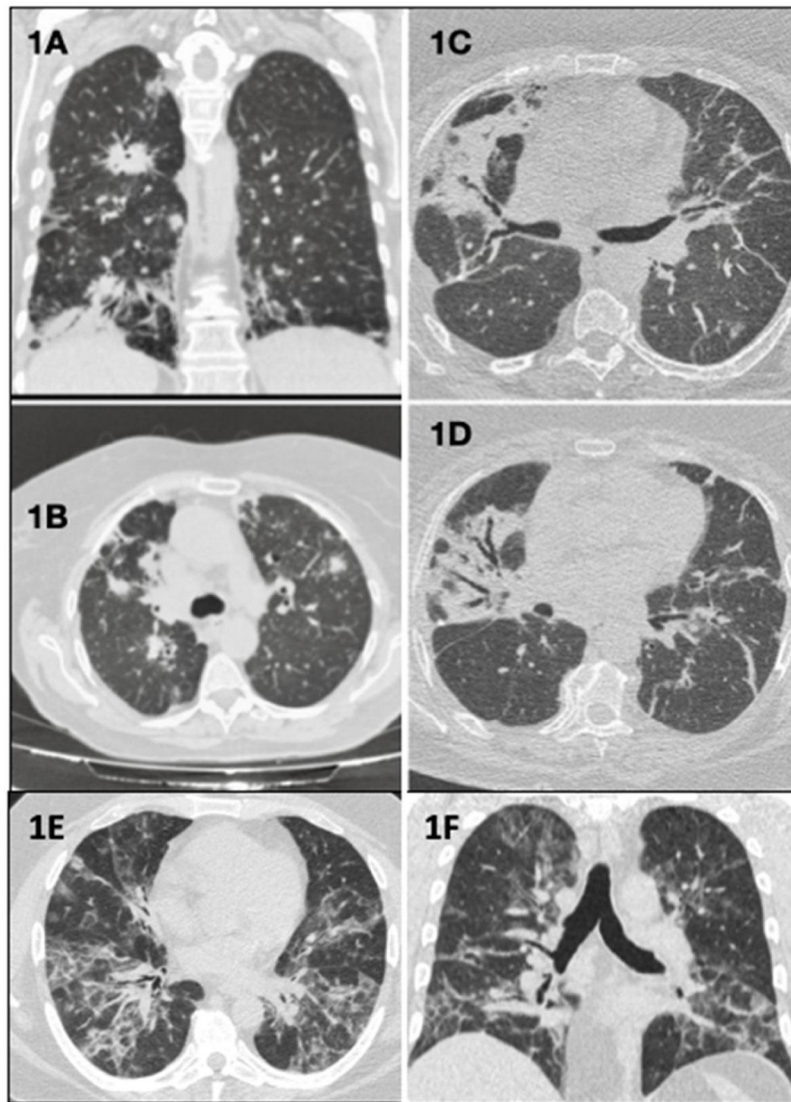
No existen ningún tratamiento específico para los LPP, por lo que su manejo terapéutico debe individualizarse. Distintos regímenes (CHOP) o la monoterapia con rituximab han demostrado ser eficaces para el LPP-MALT y el régimen R-CHOP se ha estandarizado a los pacientes con LBDCG-PP, con buenos resultados<sup>5</sup>. Sin embargo, el tratamiento de la GL es controvertido, dependiendo de la extensión y el grado histológico<sup>4</sup>.

Generalmente, los LPP-MALT son los de mejor pronóstico<sup>2</sup>, seguidos del LBDCG-PP, mientras que la GL presenta una mortalidad entre el 63-90% a los 5 años<sup>4</sup>.

En conclusión, la presentación inespecífica del LPP a menudo conduce a diagnósticos erróneos, por lo que debemos de incluirlo en el diagnóstico diferencial, con necesidad de estudio inmunohistoquímico para su identificación precoz y tratamiento.

\* Autor para correspondencia.

 Correo electrónico: [angela.lopez.bauza1@gmail.com](mailto:angela.lopez.bauza1@gmail.com) (Á. López Bauzá).



**Figura 1.** Plano coronal (A) y plano axial (B): consolidaciones parenquimatosas bilaterales con distribución peribroncovascular, periférica y subpleural. Planos axiales (C y D): opacidades atelectásicas-fibróticas bilaterales de distribución peribroncovascular, con bronquiectasias y bronquielectasias de tracción. Plano axial (E) y plano coronal (F): opacidades alvéolo-intersticiales con distribución bilateral y peribroncovasculares que coexisten con otras de localización periféricas en vidrio deslustrado y de aspecto en bandas.

**Bibliografía**

- Poletti V, Ravaglia C, Tomassetti S, Gurioli C, Casoni G, Asoli S, et al. Lymphoproliferative lung disorders: Clinicopathological aspects. *Eur Respir Rev.* 2013;22:427–36. <http://dx.doi.org/10.1183/09059180.00004313>.
- Borie R, Wislez M, Antoine M, Cadranel J. Lymphoproliferative disorders of the lung. *Respiration.* 2017;94:157–75. <http://dx.doi.org/10.1159/000477740>.
- Tang VK, Vijhani P, Cherian SV, Ambelil M, Estrada-Y-Martin RM. Primary pulmonary lymphoproliferative neoplasms. *Lung India.* 2018;35:220–30. <http://dx.doi.org/10.4103/lungindia.lungindia.381.17>.
- William J, Variakojis D, Yeldandi A, Raparia K. Lymphoproliferative neoplasms of the lung: A review. *Arch Pathol Lab Med.* 2013;137:382–91. <http://dx.doi.org/10.5858/arpa.2012-0202-RA>.
- Yao D, Zhang L, Wu PL, Gu XL, Chen YF, Wang LX, et al. Clinical and misdiagnosed analysis of primary pulmonary lymphoma: A retrospective study. *BMC Cancer.* 2018;18:281. <http://dx.doi.org/10.1186/s12885-018-4184-1>.