



## Carta al Director

### Derrame pleuropericárdico y síndrome inflamatorio sistémico secundario a la administración de vacuna ARNm-1273 para coronavirus del síndrome respiratorio agudo grave de tipo 2 (SARS-CoV-2)



#### *Pleuropericardial effusion and systemic inflammatory syndrome secondary to the administration of the mRNA-1273 vaccine for SARS-CoV-2*

Al Director:

La infección por SARS-CoV-2 ha provocado más de 5 millones de muertes en todo el mundo, dando lugar a un gran impacto económico y sanitario. La vacunación ha supuesto un cambio en el manejo de estos pacientes, previniendo la transmisión y reduciendo la mortalidad<sup>1</sup>.

Se han descrito efectos secundarios, algunos graves, de las vacunas ARNm de SARS-CoV-2. Entre los principales asociados a la vacuna Moderna (ARNm-1273) se ha referido ocasionalmente la miocarditis, principalmente en adultos jóvenes, coexistiendo con cardiopatía y el síndrome inflamatorio multisistémico (SIM), escasamente comunicado<sup>2</sup>.

Presentamos un caso clínico de SIM tras la administración de la vacuna de Moderna, en nuestro conocimiento el único caso publicado produciendo exudado pleural, que incluye, además, estudio del mismo.

Presentamos el caso de una mujer de 33 años, sin alergias medicamentosas, fumadora de 5 paquetes/año, sin antecedentes médicos ni quirúrgicos de interés. No recibía ningún tratamiento habitual. Madre de 2 hijos que trabaja en casa, tiene un perro y un gato domésticos.

Acude a urgencias por dolor esternal de 3 semanas de evolución que empeora con los cambios posturales tras la administración de la segunda dosis de Moderna, 5 días antes de la aparición del cuadro. Asociaba disnea de moderado esfuerzo, febrícula y artralgias, sin tos ni otra sintomatología.

A la exploración física presentaba buen estado general, normocoloreada, normohidratada y eupneica en reposo. No presentaba adenopatías supraclaviculares ni acropaquias. La tensión arterial era de 101/70 mm Hg, la frecuencia cardíaca 74 ppm, la frecuencia respiratoria 12 vents/m y la SpO<sub>2</sub> (aire ambiente): 98%.

La auscultación cardíaca era normal y a la auscultación pulmonar presentaba murmullo vesicular disminuido en el tercio inferior de ambos hemitórax, con disminución en la transmisión de las vibraciones vocales, matidez a la percusión y semiología de derrame pleural. El resto de la exploración era normal.

El antígeno y la reacción en cadena de la polimerasa (PCR) a COVID-19 fueron negativos.

La radiografía de tórax en urgencias mostraba un pinzamiento de ambos senos costofrénicos compatible con derrame pleural bilateral (fig. 1A).

El hemograma mostró  $10,1 \times 10^9/l$  leucocitos con 5,9% de eosinófilos (600 eosinófilos), una hemoglobina de 14,2 g/dl. La bioquímica evidenció proteínas totales de 6,69 g/dl, una LDH de 257 U/l, una PCR de 4,03 mg/dl. La coagulación mostró un dímero D de 2.656 ng/ml.

La antigenuria de neumococo y *Legionella* y la serología respiratoria en paralelo para *Legionella*, *Mycoplasma* y virus respiratorios fueron negativas.

Una angio-tomografía computarizada de tórax (angio-TC) para descartar tromboembolismo pulmonar confirmó un moderado derrame pleural bilateral con atelectasias posterobasales y en el lóbulo medio (fig. 1B), que se confirmó con ecografía torácica, descartando afectación vascular.

La ecocardiografía mostró un derrame pericárdico leve sin compromiso en el llenado de cavidades y la ecografía abdominal fue normal.

Se realizó toracocentesis que mostró un exudado (proteínas 4,25 g/dl y LDH 191 U/l) con predominio de polimorfonucleares (73,2%), ADA normal (6,7 U/l), colesterol 75 mg/dl, CEA < 1,7 ng/ml y anticuerpos antinucleares negativos. La citología fue negativa para malignidad, el cultivo no mostró microorganismos y el Zhiel-Neelsen y el cultivo en medio Löwenstein-Jensen fueron negativos.

Se administró azitromicina 500 mg/24 h y metilprednisolona 40 mg/12 h durante 6 días con evolución clínica y radiológica favorable, procediendo al alta con prednisona 30 mg en pauta descendente y azitromicina 500/24 h durante 4 días más y control en consultas externas.

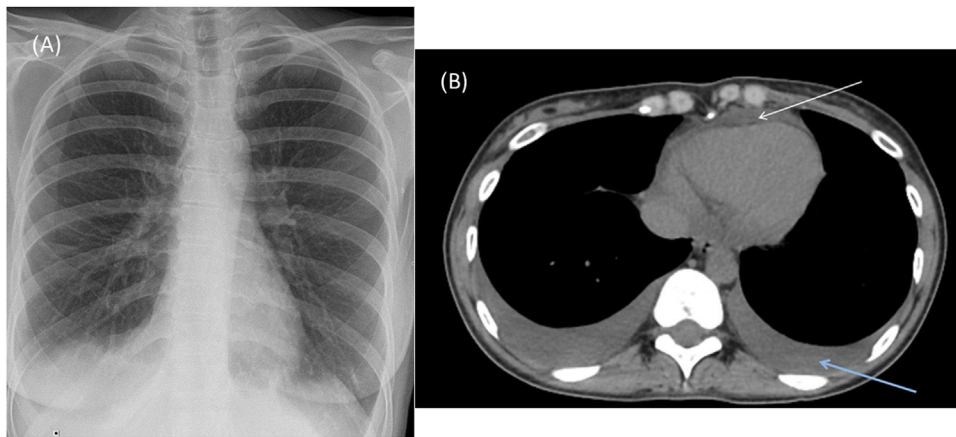
La TC torácica de control a los 15 días objetivó una disminución marcada del derrame pleural y pericárdico.

En la analítica de control a los 23 días tras el alta se obtuvo normalidad en los valores de anticuerpos antinucleares y anticuerpos anti-citoplasma de neutrófilo (P-ANCA y C-ANCA). La serología para virus SARS-CoV-2 fue positiva para IGG.

La vacuna ARNm-1273 de Moderna se administra en 2 dosis, mostrando una eficacia del 94,7% y una seguridad muy alta. La mayor parte de efectos adversos son leves, aunque hay descritos graves, tales como mialgias, artralgias y astenia sobre todo tras la segunda dosis, no apareciendo el derrame pleural y pericárdico en la ficha técnica ni en la literatura<sup>3</sup>.

Nuestra paciente se había administrado recientemente la vacuna Moderna y presentó derrame pleural bilateral y pericárdico, excluyendo otras causas, por lo que el cuadro clínico fue compatible con SIM, secundario a la vacuna Moderna con resultado de exudado pleuropericárdico bilateral.

El SIM tras la vacuna (generalmente segunda dosis) es excepcional, con muy pocos casos publicados, particularmente en niños y adolescentes. Consiste en un cuadro clínico sistémico (diarrea, disnea, dolor abdominal, rash cutáneo e hipotensión) con afec-



**Figura 1.** A. Radiografía de tórax AP al ingreso mostrando derrame pleural derecho y pinzamiento del seno costofrénico izquierdo. B. Tomografía axial computarizada torácica mostrando derrame pleural bilateral y derrame pericárdico (la flecha superior indica derrame pericárdico y la derecha, derrame pleural).

tación al menos de 2 órganos. Su evolución es favorable tras la administración de corticoides y en algunos casos inmunoglobulinas intravenosas<sup>4</sup>.

Esta entidad puede tener similitudes clínicas con la infección activa por SARS-CoV-2, por lo que la valoración de la vacunación adquiere un papel fundamental en la historia clínica. La mayor parte de casos están publicados a la 2.<sup>a</sup>-4.<sup>a</sup> semana tras la administración, y corresponden a pacientes con clínica digestiva. No se han publicado casos de derrame pleural, solo secundarios a insuficiencia cardíaca y en ninguno de ellos se ha realizado estudio del líquido pleural. No se conocen las consecuencias funcionales a largo plazo<sup>5</sup>.

En la literatura hay escasas publicaciones que relacionen el SIM con la vacuna por SARS-CoV-2, generalmente con la vacuna de Jansen, y en ningún caso se ha realizado estudio del líquido pleural para completar el diagnóstico. El derrame pleuropericárdico exudativo no asociado a miocarditis debe ser considerado entre las complicaciones secundarias a la vacuna ARNm-1273.

## Bibliografía

1. Castells MC, Phillips EJ. Maintaining safety with SARS-CoV-2 vaccines. *N Engl J Med.* 2021 18;384:643–9, <http://dx.doi.org/10.1056/NEJMr2035343>.

- Perez Y, Levy ER, Joshi AY, Virk A, Rodriguez-Porcel M, Johnson M, et al. Myocarditis following COVID-19 mRNA vaccine: A case series and incidence rate determination. *Clin Infect Dis.* 2021:ciab926, <http://dx.doi.org/10.1093/cid/ciab926>.
- Baden LR, El Sahly HM, Essink B, Kotloff K, Frey S, Novak R, et al., COVE Study Group. Efficacy and safety of the mRNA-1273 SARS-CoV-2 vaccine. *N Engl J Med.* 2021;384:403–16, <http://dx.doi.org/10.1056/NEJMoa2035389>.
- Uwaydah AK, Hassan NMM, Abu Ghoush MS, Shahin KMM. Adult multisystem inflammatory syndrome in a patient who recovered from COVID-19 postvaccination. *BMJ Case Rep.* 2021;14:e242060, <http://dx.doi.org/10.1136/bcr-2021-242060>.
- Tenforde MW, Morris SB. Multisystem inflammatory syndrome in adults: Coming into focus. *Chest.* 2021;159:471–2, <http://dx.doi.org/10.1016/j.chest.2020.09.097>.

Ignacio Boira, Anastasiya Torba, Carmen Castelló,  
Violeta Esteban, Sandra Vañes y Eusebi Chiner\*

Servicio de Neumología, Hospital Universitario San Juan de Alicante,  
Alicante, España

Autor para correspondencia.

Correo electrónico: [chiner\\_eus@gva.es](mailto:chiner_eus@gva.es) (E. Chiner).