

Caso clínico

Metástasis cardíacas en paciente con tumor fibroso solitario pleural

Cardiac Metastases in a Patient with a Pleural Solitary Fibrous Tumor


 Ignacio Jara Alonso^{a,*}, Sara González Castro^a y Luis Gorospe Sarasúa^b
^a Servicio de Neumología, Hospital Universitario Ramón y Cajal, Madrid, España

^b Servicio de Radiodiagnóstico, Hospital Universitario Ramón y Cajal, Madrid, España

El tumor fibroso solitario pleural (TFSP) es una neoplasia poco frecuente que puede diseminarse a diferentes órganos. Las metástasis más frecuentes del TFSP se localizan en pleura, pared torácica/abdominal, pulmón, peritoneo e hígado, siendo la afectación cardíaca excepcional^{1,2}. Presentamos un caso de un TFSP que desarrolló metástasis cardíacas.

Se trata de un paciente varón de 87 años, exfumador con antecedentes personales de fibrilación auricular anticoagulada, que fue tratado de un TFSP maligno mediante cirugía. En una tomografía computarizada (TC) de tórax de seguimiento se detectaron, dos años después de la intervención quirúrgica, múltiples nódulos pulmonares bilaterales compatibles con metástasis (fig. 1A). Una biopsia con aguja gruesa realizada con control radiológico (TC) confirmó que los nódulos pulmonares correspondían a metástasis del TFSP. En el siguiente control radiológico, un mes más tarde, además de confirmar un rápido crecimiento de las lesiones pulmonares, aparecieron múltiples lesiones nodulares afectando a varias cámaras del corazón, altamente sugestivas de corresponder

a metástasis cardíacas (fig. 1B-C). Pocos días después del último control radiológico, el paciente fue diagnosticado de un tromboembolismo pulmonar bilateral masivo (fig. 1D), falleciendo pocas horas después.

La afectación metastásica cardíaca por un TFSP es excepcional, y solo hemos encontrado un caso con afectación de la aurícula izquierda del corazón por contigüidad, a través de la vena pulmonar. En nuestro caso, la rápida y extensa afectación miocárdica de varias cámaras del corazón (coincidiendo con la progresión pulmonar acelerada) sugiere una diseminación hematogena del tumor, no descrita previamente. Aunque en nuestro paciente no se pudo confirmar histológicamente la afectación cardíaca, creemos que las pruebas de imagen y la rápida progresión pulmonar (confirmada anatomopatológicamente) refuerza la hipótesis del origen metastásico de las lesiones miocárdicas. Además, pensamos que el tromboembolismo pulmonar que sufrió el paciente pudo estar en relación con la infiltración tumoral de las cavidades cardíacas derechas.

* Autor para correspondencia.
Correo electrónico: nachojara24@gmail.com (I. Jara Alonso).

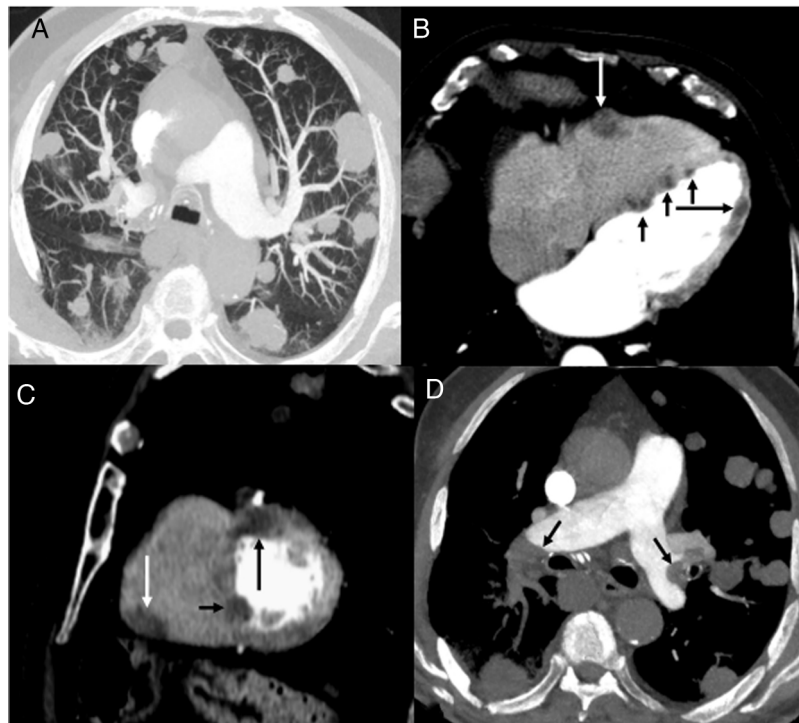


Figura 1. A) Imagen axial de TC de tórax (ventana de parénquima pulmonar), en la que se visualizan múltiples nódulos pulmonares bilaterales. B) y C) Imágenes axial (B) y sagital (C) de TC de tórax (ventana de mediastino), en las que se observan varios nódulos en el espesor miocárdico de la pared libre del ventrículo derecho (flecha blanca), septo interventricular (flechas negras cortas) y pared libre del ventrículo izquierdo (flecha negra larga). D) Imagen axial de TC de tórax (ventana de mediastino), en la que se identifican defectos de repleción en las arterias pulmonares (flechas).

Financiación

Este trabajo no ha recibido ningún tipo de financiación.

Conflicto de intereses

Los autores declaran no tener ningún conflicto de intereses.

Bibliografía

1. Cuadrado M, García-Camarero T, Expósito V, Val-Bernal JF, Gómez-Román JJ, Garijo MF. Cardiac intracavitary metastasis of a malignant solitary fibrous tumor: case report and review of the literature on sarcomas with left intracavitary extension. *Cardiovasc Pathol.* 2007;16:241–7. <http://dx.doi.org/10.1016/j.carpath.2007.02.006>.
2. O'Neill A, Tirumani S, Do W, Keraliya AR, Hornick JL, Shinagare AB, et al. Metastatic Patterns of Solitary Fibrous Tumors: A Single-Institution Experience. *AJR Am J Roentgenol.* 2017;208:2–9.