

Imagen Clínica

Pseudoaneurisma iatrogénico de arteria pulmonar segmentaria por neumonía necrosante tras colocación de sonda nasogástrica intrapulmonar



Iatrogenic Segmental Pulmonary Artery Pseudoaneurysm Due to Necrotizing Pneumonia After Intrapulmonary Nasogastric Tube Placement

Carlos Guerrero^{a,*}, Daniel Martínez^b, Ivan Vollmer^c y Abel Gómez-Caro^a

^a Servicio de Cirugía Torácica, Instituto Clínico Respiratorio, Hospital Clínic, Barcelona, España

^b Servicio de Anatomía Patológica, Centro de Diagnóstico Biomédico, Hospital Clínic, Barcelona, España

^c Servicio de Radiología, Centro de Diagnóstico por la Imagen, Hospital Clínic, Barcelona, España

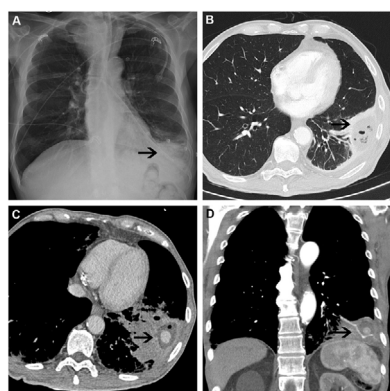


Figura 1. A) La radiografía de tórax muestra la sonda nasogástrica (SNG) con el extremo distal de la misma (flecha) en LII, así como infiltrado alveolar. B) La TC de tórax objetiva en LII un área consolidativa con una imagen hipodensa y burbujas aéreas en su interior (flecha) sugestivas de neumonía necrosante. C,D) Los cortes axial y coronal, respectivamente, de la TC de tórax muestran consolidación cavitada en LII (flecha) con imagen de sangrado activo en su interior.

Describimos el caso de un varón de 72 años con carcinoma escamoso de orofaringe tratado con quimio-radioterapia, portador de sonda nasogástrica (SNG) por disfagia secundaria a mucositis. Tras salida accidental de la SNG, se recoloca en urgencias. Acude 24 h después por disnea y dolor torácico izquierdo. La radiografía de tórax objetiva el extremo distal de la SNG en el lóbulo inferior izquierdo (fig. 1A). Se orienta como neumonitis química, se inicia antibioterapia intravenosa e ingresa. Durante su estancia, la TC de tórax objetiva una imagen sugestiva de neumonía necrosante en resolución (fig. 1B) y se le da el alta con antibioterapia oral.

Consulta dos meses después por hemoptisis amenazante. La angio-TC objetiva aumento de tamaño de la consolidación cavitada con imagen de sangrado activo, sin poderse descartar pseudoaneurisma de arteria pulmonar segmentaria (fig. 1C,D). Se realiza lobectomía inferior izquierda y se le da el alta 3 días después.

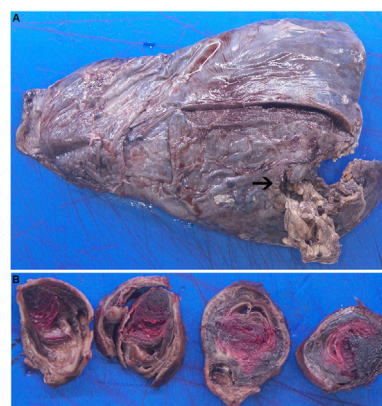


Figura 2. A) La pieza de LII muestra en la porción inferior (flecha) neumonía aguda necrosante abscesificada. B) Los cortes macroscópicos del pseudoaneurisma muestran la pared bronquial con la hemorragia asociada.

La histopatología reveló neumonía aguda necrosante abscesificada con ulceración de la pared bronquial, hemorragia asociada y reacción gigantoceular a cuerpo extraño (fig. 2A,B).

El pseudoaneurisma iatrogénico de arteria pulmonar es una entidad infrecuente ocasionalmente asociada al uso de catéteres intravasculares o reconstrucción quirúrgica de la arteria pulmonar¹. La reparación quirúrgica es la conducta adecuada en casos sintomáticos o de tamaño creciente².

Bibliografía

1. Poplasky MR, Rozenblit G, Rundback JH, Crea G, Maddineni S, Leonardo R. Swan-Ganz catheter-induced pulmonary artery pseudoaneurysm formation: Three case reports and a review of the literature. *Chest*. 2001;120:2105–11. <http://dx.doi.org/10.1378/chest.120.6.2105>. PMID: 11742949.
2. Vistarini N, Aubert S, Gandjbakhch I, Pavie A. Surgical treatment of a pulmonary artery aneurysm. *Eur J Cardiothorac Surg*. 2007;31:1139–41. <http://dx.doi.org/10.1016/j.ejcts.2007.03.014>.

* Autor para correspondencia.

Correo electrónico: carlosguerrermartin@gmail.com (C. Guerrero).