

Imagen clínica

Tuberculosis endobronquial

Endobronchial Tuberculosis

Angela Martínez Soriano^{a,*} y Ruben Lera Álvarez^b

^a Residente de Neumología, Hospital Doctor Peset, Valencia, España

^b Adjunto Servicio Neumología, Hospital Doctor Peset, Valencia, España

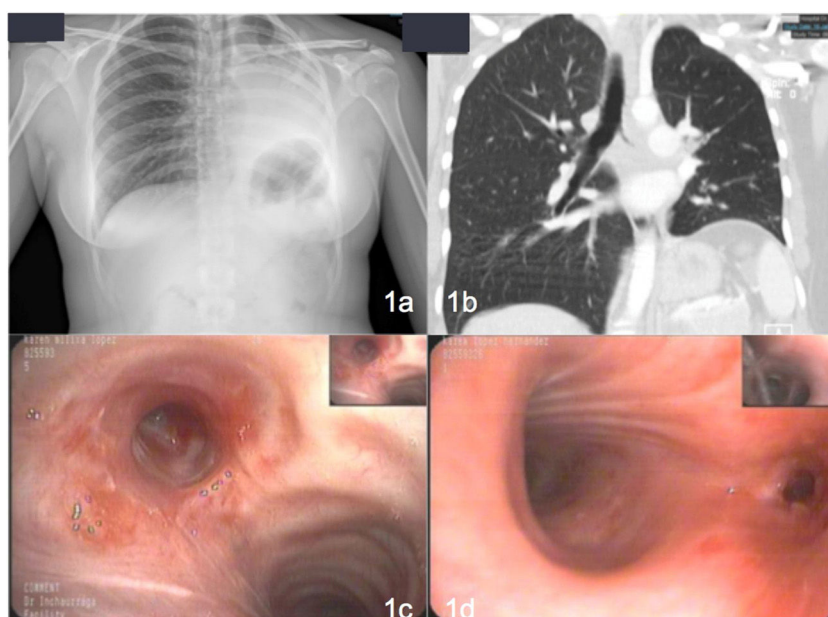


Figura 1. a) Radiografía de tórax en la que se observa condensación con atelectasia de prácticamente la totalidad del pulmón izquierdo. b) Oclusión completa de la luz con extensión de la ocupación del bronquio segmentario anterior y de la língula y del lóbulo inferior izquierdo con atelectasia secundaria. c y d) Engrosamiento de mucosa con cierto aspecto nodular que estenosa parcialmente la entrada del bronquio principal izquierdo sin permitir el paso del broncoscopio, por lo que no se visualizan bronquios lobares.

Mujer de 24 años con diagnóstico previo de tuberculosis pulmonar. Tras 4 meses de tratamiento con rifampicina + isoniazida y 2 con rifampicina + isoniazida + pirazinamida + etambutol con buena adherencia, mejoría clínica, radiológica y baciloscopia y cultivo de esputo negativos; consultó por aparición súbita de disnea, dolor torácico pleurítico y desaturación. Se realizó radiografía (fig. 1a), en la que vimos condensación con atelectasia de prácticamente la totalidad del pulmón izquierdo. En la tomografía computarizada (TAC) (fig. 1b), oclusión completa de la luz con extensión de la ocupación del bronquio segmentario anterior y de la língula y del lóbulo inferior izquierdo con atelectasia secundaria. Confirmamos estenosis mediante broncoscopia (fig. 1c y d) y diagnóstico de tuberculosis endobronquial por biopsia pulmonar. Se aplicó crioterapia

y tratamiento corticoideo con mejoría clínica y, parcialmente, de la obstrucción. Se realizó broncoscopia para dilatación con balón desapareciendo de la atelectasia.

La tuberculosis traqueobronquial puede producir estenosis a nivel de la tráquea o bronquios, atelectasias, neumonía postobstructiva, hemoptisis, dolor torácico o disnea^{1,2}. La TAC permite evaluar y diagnosticar las lesiones endobronquiales, así como el grado de estenosis y la broncoscopia evalúa las posibles causas. Para tratar podemos usar corticoides y, en caso de estenosis grave, pueden precisar técnicas de dilatación endoscópicas o quirúrgicas^{1,2}.

Bibliografía

- Prince JS, Duhamel DR, Levin DL, Harrell JH, Friedman PJ. Nonneoplastic lesions of the tracheobronchial. Wall radiologic findings with bronchoscopic correlation. *Radiographics*. 2002;22:215–30.
- Sioy WR, Lee P. Tracheobronchial tuberculosis. A clinical review. *J Thorac Dis*. 2017;9:71–7.

* Autor para correspondencia.

Correo electrónico: angelamsor@gmail.com (A. Martínez Soriano).