

Notwithstanding the low NIV failure rate, we believe that appropriate selection criteria for attempting NIV in this setting is a crucial unresolved issue. Unfortunately, we found none of the covariates associated with NIV failure. Noteworthy, patients who did not respond to NIV were younger than those who succeeded and reported dysphagia, weight loss and aspiration in 3 out of 6 cases. Swallowing disturbances resulting in increased risk of inhalation have been reported as a possible mechanism of ARF in boys with DMD¹⁶ and a common cause of NIV failure in NMD patients.⁹

Of interest, there was a trend toward higher PaO₂, SaO₂, and PaCO₂ values in the NIV failure compared to NIV success group. We hypothesize that delivery of excessively high amounts of supplemental oxygen during transfer to our RICU might have increased the risk of NIV failure, by depressing spontaneous ventilation. Indeed, oxygen therapy has been shown to reduce the drive to breathe and lead to CO₂ retention in DMD patients during respiratory exacerbations.¹⁷

Our study has important limitations, being single-centered, retrospective and observational. It is important to remind, however, that prospective randomized trials in this patient population are unlikely to be performed because of the limited number of patients affected with DMD and of possible ethical issues. The study's long time span is also a potential weakness. Worth mentioning, however, we did not make significant changes in pharmacologic therapy and/or supportive care during the study period.

Despite these major limitations, our study indicates NIV to be a viable option in DMD patients showing signs of ARF as it can effectively reverse ARF in the majority of patients, with the caveat that its use should be extremely careful in younger patients with dysphagia.

Bibliografía

- Romitti PA, Zhu Y, Puzhankara S, James KA, Nabukera SK, Zamba GK, et al. Prevalence of Duchenne and Becker muscular dystrophies in the United States. *Pediatrics*. 2015;135:11.
- Van Ruiten HJA, Marini Bettolo C, Cheetham T, Eagle M, Lochmuller H, Straub V, et al. Why are some patients with Duchenne muscular dystrophy dying young: an analysis of causes of death in North East England. *Eur J Paediatr Neurol*. 2016;20:904–9.
- Rochweg B, Brochard L, Elliott MW, Hess D, Hill NS, Nava S, et al. Official ERS/ATS clinical practice guidelines: noninvasive ventilation for acute respiratory failure. *Eur Respir J*. 2017;50:1602426.
- Meduri GU, Conoscenti CC, Menashe P, Nair S. Noninvasive face mask ventilation in patients with acute respiratory failure. *Chest*. 1989;95:865–70.
- American Thoracic Society, European Respiratory Society, European Society of Intensive Care Medicine, Société de Réanimation de Langue Française. International Consensus Conference in Intensive Care Medicine: noninvasive positive pressure ventilation in acute respiratory failure. Approved by the ATS Board of Directors, December 2000. *Am J Respir Crit Care Med*. 2001;163:283–91.
- Vianello A, Corrado A, Arcaro G, Gallan F, Ori C, Minuzzo M, et al. Mechanical insufflation-exsufflation improves outcomes for neuromuscular disease

- patients with respiratory tract infections. *Am J Phys Med Rehabil*. 2005;84:83–8.
- Metlay JP, Waterer GW, Long AC, Anzueto A, Brozek J, Crothers K, et al. Diagnosis and treatment of adults with community-acquired pneumonia. An official clinical practice guideline of the American Thoracic Society and Infectious Diseases Society of America. *Am J Respir Crit Care Med*. 2019;200:e45–67.
- McMurray JJ, Adamopoulos S, Anker SD, Auricchio A, Böhm M, Dickstein K, et al., ESC Committee for Practice Guidelines. ESC Guidelines for the diagnosis and treatment of acute and chronic heart failure 2012: the Task Force for the Diagnosis and Treatment of Acute and Chronic Heart Failure 2012 of the European Society of Cardiology. Developed in collaboration with the Heart Failure Association (HFA) of the ESC. *Eur Heart J*. 2012;33:1787–847.
- Vianello A, Bevilacqua M, Arcaro G, Gallan F, Serra E. Non-invasive ventilatory approach to treatment of acute respiratory failure in neuromuscular disorders. A comparison with endotracheal intubation. *Intensive Care Med*. 2000;26:384–90.
- Servera E, Sancho J, Zafra MJ, Catalá A, Vergara P, Marín J. Alternatives to endotracheal intubation for patients with neuromuscular diseases. *Am J Phys Med Rehabil*. 2005;84:851–7.
- Flandreau G, Bourdin G, Leray V, Bayle F, Wallet F, Delannoy B, et al. Management and long-term outcome of patients with chronic neuromuscular disease admitted to the intensive care unit for acute respiratory failure: a single-center retrospective study. *Respir Care*. 2011;56:953–60.
- Chen TH, Liang WC, Chen IC, Liu YC, Hsu JH, Jong YJ. Combined noninvasive ventilation and mechanical insufflator-exsufflator for acute respiratory failure in patients with neuromuscular disease: effectiveness and outcome predictors. *Ther Adv Respir Dis*. 2019;13, 1753466619875928.
- Crescimanno G, Marone O, Vianello A. Efficacy and comfort of volume-guaranteed pressure support in patients with chronic ventilatory failure of neuromuscular origin. *Respirology*. 2011;16:672–9.
- Birnkrant D, Carl J, Farber HJ, Gozal D, Iannaccone ST, Kovski T, et al. Respiratory care of the patient with Duchenne muscular dystrophy: ATS consensus statement. *Am J Respir Crit Care Med*. 2004;170:456–65.
- Chatwin M, Toussaint M, Gonçalves MR. Airway clearance techniques in neuromuscular disorders: a state of the art review. *Respir Med*. 2018;136:98–110.
- Deo P, Bach JR. Noninvasive ventilatory support to reverse weight loss in Duchenne muscular dystrophy: a case series. *Pulmonology*. 2019;25:79–82.
- Chiou M, Bach JR, Saporito LR, Albert O. Quantitation of oxygen-induced hypercapnia in respiratory pump failure. *Rev Port Pneumol*. 2016;22:262–5.

Andrea Vianello^{a,*}, Giovanna Arcaro^a, Gabriella Guarnieri^a, Andi Sukthi^a, Beatrice Molena^a, Cristian Turato^b, Fausto Braccioni^a, Federico Gallan^a, Francesca Lugato^a, Martina Turrin^a, Luca Bello^c, Paolo Navalesi^d

^a Department of Cardiac, Thoracic and Vascular Sciences, University of Padova, Padova, Italy

^b Department of Molecular Medicine, University of Pavia, Pavia, Italy

^c Department of Neurosciences DNS University of Padova, Padova, Italy

^d Department of Medicine DIMED, University of Padova, Padova, Italy

* Corresponding author.

E-mail address: andrea.vianello@aopd.veneto.it (A. Vianello).

<https://doi.org/10.1016/j.arbres.2021.01.015>

0300-2896/ © 2021 SEPAR. Published by Elsevier España, S.L.U. All rights reserved.

Síndrome de absceso hepático y bronconeumonía por *Klebsiella pneumoniae* hipermucoviscosa

Liver Abscess Syndrome and Hypermucoviscous *Klebsiella pneumoniae* Bronchopneumonia

Estimado Director:

Klebsiella pneumoniae es una bacteria gram negativa que forma parte de la flora intestinal de personas sanas, causante raras veces

de infección extrahospitalaria en pacientes con factores de riesgo, y con mayor frecuencia de infecciones nosocomiales urinarias y respiratorias. En 1986 Liu et al. describieron un nuevo síndrome causado por *Klebsiella pneumoniae*, consistente en un absceso hepático asociado a endoftalmítis séptica, cuadro grave e invasivo causado por serotipos capsulares K1 o K2, asociada a un fenotipo de hipermucoviscosidad e hipervirulencia denominado síndrome de absceso hepático (SAHK)¹. En 2004 Fang et al. identificaron el nuevo gen *magA* en aislamientos de un nuevo microorganismo hipervirulento del SAHK, cuya característica principal es causar infección grave en individuos jóvenes e inmunocompetentes². Presentamos



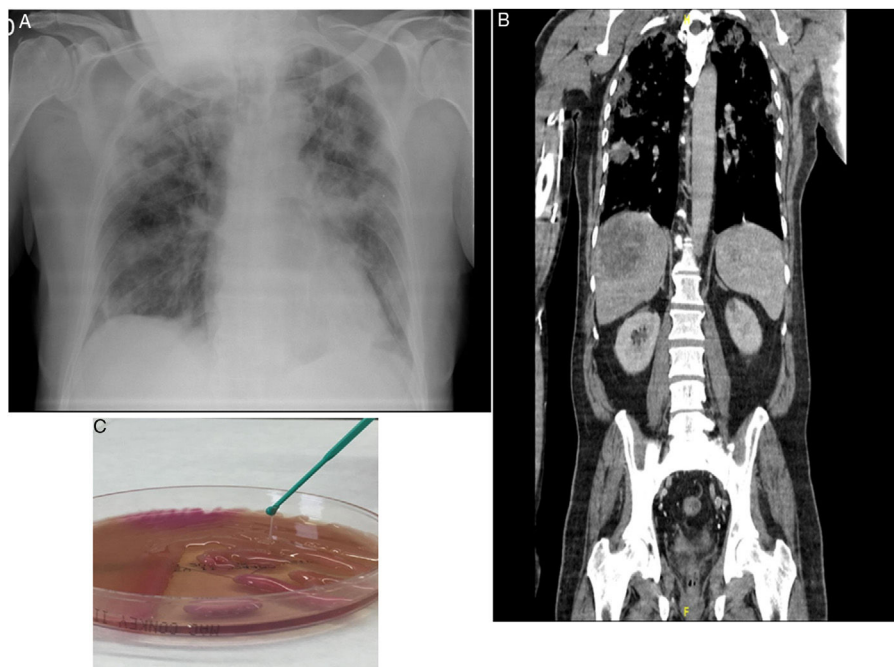


Figura 1. A: Radiografía de tórax al ingreso: infiltrados pulmonares bilaterales compatibles con bronconeumonía. B: TAC toracoabdominal, corte coronal mostrando absceso hepático e infiltrados pulmonares bilaterales. C: Placa agar MacConkey: crecimiento de colonias de *Klebsiella pneumoniae* hiper mucoviscosa.

el caso de un paciente afecto de SAHK acompañado de bronconeumonía bilateral grave, proceso raramente descrito en nuestro país.

Varón de 70 años natural de Argelia y residente en España, sin haber viajado recientemente. Exfumador de 16 paquetes/año, diabético tipo 2, con cardiopatía isquémica crónica, sin antecedentes neumológicos, en tratamiento con atenolol, ramipril y metformina. Acudió a urgencias por fiebre de 3 días de evolución, asociado a náuseas y dolor pleurítico derecho. A la exploración presentaba regular estado general, se encontraba taquipneico con 22 rpm, con O_2 en cánulas nasales a 4 l/min tenía una SpO_2 de 95%, tensión arterial de 100/50 mmHg, frecuencia cardíaca de 85 lpm, encontrándose febril con una temperatura de $39^\circ C$. La auscultación pulmonar presentaba crepitantes hasta los campos medios bilaterales. Se le realizó una radiografía de tórax en la que se observaron infiltrados periféricos en ambos hemitórax, compatibles con bronconeumonía (fig. 1 A).

En las pruebas complementarias de urgencias destacaba gasometría arterial (FiO_2 0,21): pH 7,44; $PaCO_2$ 31 mmHg, PaO_2 53 mmHg, HCO_3^- 20,9 mmol/l, PaO_2/FiO_2 252; analítica con leucocitos 8.310/ml, neutrófilos 77%, linfocitos 8,1%; hematíes 4.100.000/ml; hemoglobina 12,2 g/dl; hematocrito 33%; plaquetas 119.000/ml; índice de Quick 68%; dímero D 1.772 ng/ml, glucosa 280 mg/dl, urea 42 mg/dl; creatinina 1,46 mg/dl; albúmina 2,40 g/dl; sodio 130 mmol/l; potasio 3,50 mmol/l; ALT 143 U/l; LDH 281 U/l; proteína C reactiva > 25 mg/dl. El sedimento de orina fue normal. La PCR de SARS CoV-2 fue negativa. A las 48 horas los hemocultivos mostraron crecimiento de *Klebsiella pneumoniae* multisensible. El urocultivo y la antigenuria para *Legionella* y neumococo fueron negativos. A las 24 horas el paciente presentó hipotensión, mayor taquipnea, T^a $38^\circ C$ y empeoramiento radiológico, con infiltrados parcheados en progresión bilateral. En la TAC toracoabdominal destacaba derrame pleural bilateral asociado a múltiples infiltrados alveolares nodulares, patrón en empedrado en ambos ápex y segmentos anteriores de ambos lóbulos superiores con defectos de repleción en arterias pulmonares lobares bilaterales. Se observaban 2 lesiones focales heterogéneas compatibles con abscesos hepáticos, de $8,8 \times 6,5$ cm y de 2 cm, tromboembolismo pulmonar agudo periférico bilateral, sin signos

de sobrecarga derecha, y émbolos sépticos (fig. 1 B), ingresando en la UCI ante la mala evolución presentada. La ecocardiografía mostró FEVI 60% sin dilatación de cavidades derechas. Mediante ecografía Doppler de extremidades inferiores se descartó trombosis venosa profunda.

Se realizó punción y drenaje percutáneo del absceso hepático, aislando en el cultivo *Klebsiella pneumoniae*, serotipo capsular K1, fenotipo hiper mucoviscoso, multisensible y resistente a ampicilina (fig. 1 C). En la serología para virus Epstein-Barr, citomegalovirus y virus herpes simple 1 y 2 obtuvimos anticuerpos IgM negativos e IgG positivos, todo ello compatible con infección pasada previamente y descartando viremia aguda. La serología para sífilis, VIH, VHB y VHC resultó negativa.

El paciente fue tratado con meropenem 1 g IV cada 8 horas y ciprofloxacino 400 mg IV cada 12 horas y posteriormente con ceftriaxona 2 g IV cada 12 horas según antibiograma, ventilación mecánica no invasiva durante los 6 días de estancia en la UCI, además de enoxaparina 60 mg subcutánea cada 12 horas. Se realizó una toracocentesis, obteniendo un líquido pleural amarillento con pH 7,38, glucosa 135 mg/dl, proteínas 3,7, mononucleares 22,8%, polinucleares 77,2%, leucocitos 6.261, hematíes 49.000/mm³, siendo el cultivo negativo. En la citología se observaron extendidos hemorrágicos con polinucleares, sin hallazgos de malignidad. El paciente permaneció ingresado 60 días, presentando mejoría clínica tras completar 2 meses de tratamiento con ceftriaxona, siendo dado de alta con resolución del absceso y de las lesiones pulmonares. Valorado en consulta a los 45 días el paciente se encontraba asintomático.

El SAHK es una enfermedad infecciosa emergente caracterizada por la demostración de un absceso hepático monomicrobiano, bacteriemia e infección a distancia. Es endémico en Taiwán, donde se han notificado más de 900 casos; sin embargo, se ha descrito esta infección también en otros países de Asia, así como en América del Norte y Europa³⁻⁶, posiblemente por la existencia de flujos migratorios. Hasta el 50% de los casos se han relacionado con la existencia de diabetes mellitus previa. Es una infección potencialmente grave por sus complicaciones extrahepáticas hasta en el 13% de los casos. El absceso hepático suele ser único y multiloculado,

no asociado a colangitis, causado por serotipos capsulares K1 y K2, que le confieren fenotipo de hipermucoviscosidad, conocidos como clones hipervirulentos, como la cepa aislada en nuestro paciente.

Liu et al. sugieren colonización del tracto gastrointestinal por dicha bacteria como causa primaria del absceso hepático vía portal, tras aislarla en heces de población sana^{1,7}. La agresividad de esta bacteria radica en el gen *magA*, específico para el serotipo *capsular K1* que aumenta la resistencia a la fagocitosis; *rmpA* gen regulador del fenotipo de hipermucoviscosidad; *aerobactina*, un sideróforo de hierro y *kfu*. La prueba del hilo mucoso positiva determina dicho fenotipo de hipervirulencia K1 y K2, caracterizada por la formación en las placas de agar de un hilo mucoso de más de 5 mm al tocar la colonia con un asa. Estas características han sido publicadas en China en un estudio retrospectivo de 6 años con 175 ancianos, siendo esta cepa responsable de un 45,7% de los casos, provocando una reacción inflamatoria grave⁷. A su vez, se ha detectado resistencia a antibióticos como cefalosporinas de tercera generación y fluoroquinolonas, así como producción de β -lactamasas de espectro extendido (BLEE) hasta en un 20% de los casos⁸.

Por su parte un estudio español reveló que en el 5,4% de los hemocultivos positivos de *Klebsiella pneumoniae* obtenidos durante 7 años crecía la cepa hipervirulenta, y de estos un 30,2% era *magA* positivo y *rmpA* positivo, serotipo K1, que se asocia con mayor frecuencia a absceso hepático piogénico y émbolos sépticos secundarios⁹. Como en nuestro caso, las manifestaciones clínicas incluyen: fiebre (93%), dolor en el hipocondrio derecho (71%), náuseas, vómitos y diarrea (38%). Es característica la elevación de transaminasas y bilirrubina. La diseminación hematogena se presenta en un 10-13% de los casos. En nuestro paciente el órgano diana fue pulmonar, pero puede presentarse como endoftalmitis, absceso cerebral, meningitis, espondilitis, osteomielitis, absceso pulmonar o de otras localizaciones, fascitis necrosante, etc.^{10,11}. La afectación pulmonar es poco frecuente y puede darse en forma de embolismos sépticos, consolidaciones, opacidades intersticiales, derrame pleural, e incluso se han descrito casos de empiema y de progresión a distrés respiratorio^{11,12}. En el 72,7% de las infecciones a distancia la tromboflebitis de las venas hepáticas explicaría el paso del patógeno a la sangre y su diseminación posterior¹⁰. El tratamiento electivo es el drenaje percutáneo y antibioterapia durante al menos un mes. Se puede utilizar ampicilina-sulbactam, quinolonas y cefalosporinas de tercera generación (ceftriaxona o cefotaxima). Se recomienda 4 semanas de tratamiento antibiótico si el absceso es único, mientras que si existen abscesos múltiples el tratamiento se debe prolongar al menos durante 6 semanas¹². En los pacientes que se sospecha infección por una cepa BLEE se puede utilizar meropenem o imipenem¹³. La mortalidad puede llegar a ser del 10% en los casos de absceso hepático y del 30-40% en aquellos con meningitis¹².

Nuestro caso muestra el SAHK como una entidad emergente, no endémica de nuestro país, pero que puede ser causa de deterioro clínico en un paciente con bacteriemia y embolismos sépticos pulmonares asociado a absceso hepático. Esta entidad puede producir enfermedad grave e invasiva, pudiendo evolucionar a shock séptico, fallo multiorgánico y muerte; por ello es primordial diagnosticarlo y

tratarlo de forma precoz, mediante antibioterapia intravenosa adecuada y, si fuera necesario, el drenaje del absceso hepático, además de identificar a tiempo los focos que puedan existir a distancia.

Bibliografía

- Liu YC, Cheng DL, Lin CL. *Klebsiella pneumoniae*. Liver abscess associated with septic endophthalmitis. Arch Intern Med. 1986;146:1913–6, <http://dx.doi.org/10.1001/archinte.1986.00360220057011>.
- Fang CT, Chuang YP, Shun CT, Chang SC, Wang JT. A novel virulence gene in *Klebsiella pneumoniae* strains causing primary liver abscess and septic metastatic complications. J Exp Med. 2004;199:697–705, <http://dx.doi.org/10.1084/jem.20030857>.
- Fang FC, Sandler N, Libby SJ. Liver abscess caused by *magA*+*Klebsiella pneumoniae* in North America. J Clin Microbiol. 2005;43:991–2, <http://dx.doi.org/10.1128/JCM.43.2.991-992.2005>.
- Pastagia M, Arumugam V. *Klebsiella pneumoniae* liver abscesses in a public hospital in Queens New York. Travel Med Infect Dis. 2008;6:228–33, <http://dx.doi.org/10.1016/j.tmaid.2008.02.005>.
- Moore R, O'Shea D, Geoghegan T, Mallon PW, Sheehan G. Community-acquired *Klebsiella pneumoniae* liver abscess: an emerging infection in Ireland and Europe. Infection. 2013;41:681–6, <http://dx.doi.org/10.1007/s15010-013-0408-0>.
- Decré D, Verdet C, Emirian A, Le Gourrierec T, Petit JC, Offenstadt G, et al. Emerging severe and fatal infections due to *Klebsiella pneumoniae* in two university hospitals in France. J Clin Microbiol. 2011;49:3012–4, <http://dx.doi.org/10.1128/JCM.00676-11>.
- Liu CH, Guo J. Hypervirulent *Klebsiella pneumoniae* (Hypervirulent and aerobactin positive) infection over 6 years in the elderly in China: Antimicrobial resistance patterns, molecular epidemiology and risk factor. Ann Clin Microbiol Antimicrob. 2019;18:1–11, <http://dx.doi.org/10.1186/s12941-018-0302-9>.
- Rodríguez Villar S, Fife A, Baldwin C, Warne R. Antibiotic-resistant hypervirulent *Klebsiella pneumoniae* causing community-acquired liver abscess: An emerging disease. Oxf Med Case Reports. 2019;2019(5):omz032. <https://doi.org/10.1093/omcr/omz032>
- Cubero M, Grau I, Tubau F, Pallarés R, Dominguez MA, Liñares J, et al. Hypervirulent *Klebsiella pneumoniae* clones causing bacteraemia in adults in a teaching hospital in Barcelona Spain (2007–2013). Clin Microbiol Infect. 2016;22:154–60, <http://dx.doi.org/10.1016/j.cmi.2015.09.025>.
- Pañella C, Flores-Pereyra D, Hernández-Martínez L, Burdío F, Grande L, Poves I. Primary liver abscess caused by *Klebsiella pneumoniae*: An increasingly common entity. Gastroenterol Hepatol. 2017;40:525–7, <http://dx.doi.org/10.1016/j.gastrohep.2016.10.003>.
- Gupta A, Bhatti S, Leytin A, Epelbaum O. Novel complication of an emerging disease: Invasive *Klebsiella pneumoniae* liver abscess syndrome as a cause of acute respiratory distress syndrome. Clin Pract. 2017;8:1021, <http://dx.doi.org/10.4081/cp.2018.1021>.
- Siu LK, Yeh KM, Lin JC, Fung CP, Chang FY. *Klebsiella pneumoniae* liver abscess: A new invasive syndrome. Lancet Infect Dis. 2012;12:881–7, [http://dx.doi.org/10.1016/S1473-3099\(12\)70205-0](http://dx.doi.org/10.1016/S1473-3099(12)70205-0).
- Li W, Sun G, Yu Y, Li N, Chen M, Jin R, et al. Increasing occurrence of antimicrobial-resistant hypervirulent (hypervirulent) *Klebsiella pneumoniae* isolates in China. Clin Infect Dis. 2014;58:225–32, <http://dx.doi.org/10.1093/cid/cit675>.

Carly Celis, Carmen Castelló, Ignacio Boira, Cristina Senent, Violeta Esteban y Eusebi Chiner*

Servicio de Neumología, Hospital Universitari Sant Joan d'Alacant, Alicante, España

* Autor para correspondencia.

Correo electrónico: echinervives@gmail.com (E. Chiner).

<https://doi.org/10.1016/j.arbres.2021.01.016>

0300-2896/ © 2021 SEPAR. Publicado por Elsevier España, S.L.U. Todos los derechos reservados.