

- therapeutic tools in cystic fibrosis. *Genet Med.* 2015;17:796–806. <http://dx.doi.org/10.1038/gim.2014.194>.
11. Claustres M, Thèze C, des Georges M, Baux D, Girodon E, Bienvenu T, et al. CFTR-France, a national relational patient database for sharing genetic and phenotypic data associated with rare CFTR variants. *Hum Mutat.* 2017;38:1297–315. <http://dx.doi.org/10.1002/humu.23276>. PMID: 28603918. <https://cftr.iurc.montp.inserm.fr/cgi-bin/home.cgi> [Epub 28.06.17].
 12. Sosnay PR, Siklosi KR, Van Goor F, Kaniecki K, Yu H, Sharma N, et al. Defining the disease liability of variants in the cystic fibrosis transmembrane conductance regulator gene. *Nat Genet.* 2013;45:1160–7. <http://dx.doi.org/10.1038/ng.2745>.
 13. Michaels WE, Bridges RJ, Hastings ML. Antisense oligonucleotide-mediated correction of CFTR splicing improves chloride secretion in cystic fibrosis patient-derived bronchial epithelial cells. *Nucl Acids Res.* 2020;48:7454–67. <http://dx.doi.org/10.1093/nar/gkaa490>.
 14. Shibata S, Ajiro M, Hagiwara M. Mechanism-based personalized medicine for cystic fibrosis by suppressing pseudo exon inclusion. *Cell Chem Biol.* 2020. <http://dx.doi.org/10.1016/j.chembiol.2020.08.013>.
 15. Gao D, Morini E, Salani M, Krauson JA, Ragavendran A, Erdin S, et al. A deep learning approach to identify new gene targets of a novel therapeutic for human splicing disorders. *BioRxiv.* 2020. <http://dx.doi.org/10.1101/2020.02.03.932103>.
 16. Lee M, Roos P, Sharma N, Atalar M, Evans TA, Pellicore MJ, et al. Systematic computational identification of variants that activate exonic and intronic cryptic splice sites. *Am J Hum Genet.* 2017;100:751–65. <http://dx.doi.org/10.1016/j.ajhg.2017.04.001> [End of the form].
 17. Bergougnoux A, Délétang K, Pommier A, Varilh J, Houriez F, Altieri JP, et al. Functional characterization and phenotypic spectrum of three recurrent disease-causing deep intronic variants of the CFTR gene. *J Cyst Fibros.* 2019;18:468–75. <http://dx.doi.org/10.1016/j.jcf.2018.10.012>.
 18. Morris-Rosendahl DJ, Edwards M, McDonnell MJ, John S, Alton EFWF, Davies JC, et al. Whole-genome sequencing of CFTR reveals a high prevalence of the intronic variant c.3874-4522A>G in cystic fibrosis. *Am J Respir Crit Care Med.* 2020;201:1438–41. <http://dx.doi.org/10.1164/rccm.201908-1541LE>.
 19. Harutyunyan M, Huang Y, Mun KS, Yang F, Arora K, Naren AP. Personalized medicine in CF: from modulator development to therapy for cystic fibrosis patients with rare CFTR mutations. *Am J Physiol Lung Cell Mol Physiol.* 2018;314:L529–43. <http://dx.doi.org/10.1152/ajplung.00465.2017>.

Antonio Álvarez^{a,d,e,*}, Karina Loo^{a,d,e},
Paula Fernández-Alvarez^{b,e}, Silvia Gartner^{c,e},
Eva Polverino^{a,d,e}, Mario Culebras^{a,d,e}, David Clofent^{a,d,e},
Elena García Arumí^{b,e}, Eduardo F. Tizzano^{b,e,1},
Javier de Gracia^{a,d,e,1}

^a Department of Respiratory Medicine – Adult Cystic Fibrosis Unit, Vall d’Hebron Barcelona Hospital Campus, Universitat Autònoma de Barcelona, Passeig Vall d’Hebron 119–129, 08035 Barcelona, Spain

^b Department of Clinical and Molecular Genetics, Vall d’Hebron Barcelona Hospital Campus, Universitat Autònoma de Barcelona, Passeig Vall d’Hebron 119–129, 08035 Barcelona, Spain

^c Department of Pediatrics – Pediatric Cystic Fibrosis Unit, Vall d’Hebron Barcelona Hospital Campus, Universitat Autònoma de Barcelona, Passeig Vall d’Hebron 119–129, 08035 Barcelona, Spain

^d CIBER Enfermedades Respiratorias (Ciberes), Passeig Vall d’Hebron 119–129, 08035 Barcelona, Spain

^e Vall d’Hebron Institut de Recerca (VHIR), Passeig Vall d’Hebron 119–129, 08035 Barcelona, Spain

* Corresponding author.

E-mail address: aalvarez@vhebron.net (A. Álvarez).

¹ Senior authors from Clinical and Molecular Genetics and Respiratory Departments.

<https://doi.org/10.1016/j.arbres.2020.11.002>

0300-2896/ © 2020 SEPAR. Published by Elsevier España, S.L.U. All rights reserved.

Membrana de oxigenación extracorpórea (ECMO) como terapia puente a la cirugía en paciente con síndrome de distrés respiratorio agudo (SDRA) debido a la rotura de un quiste hidatídico pulmonar



Pulmonar Extracorporeal Oxygenation Membrane (ECMO) as Bridge Therapy to Surgery in a Patient with Acute Respiratory Distress Syndrome (ARDS) due to the Rupture of a Pulmonary Hydatid Cyst

Estimado Director,

Las indicaciones de la membrana de oxigenación extracorpórea (ECMO), como soporte vital transitorio en pacientes con insuficiencia respiratoria o cardíaca graves, refractarias a tratamiento convencional, se han ampliado considerablemente en los últimos 20 años¹. La ECMO puede utilizarse en el síndrome de distrés respiratorio agudo (SDRA) y en otras formas de insuficiencia respiratoria potencialmente reversible como puente a la recuperación, a una intervención quirúrgica definitiva² o al trasplante³. Igualmente, se ha descrito la utilización de la ECMO en contextos de infecciones respiratorias graves como las causadas por virus influenza A H1N1⁴ y, más recientemente, por coronavirus tipo 2 del síndrome respiratorio agudo grave⁵. Sin embargo, no existen muchos datos sobre su potencial uso en complicaciones debidas a infecciones parasitarias^{6,7}. Presentamos el caso de un paciente con diagnóstico de quistes hidatídicos pulmonares bilaterales en tratamiento anti-parasitario previo a la intervención quirúrgica que sufrió la rotura de uno de los quistes y que precisó de soporte vital con ECMO como puente a la cirugía definitiva.

Se trata de un paciente de 21 años de origen peruano, alérgico a metamizol y diazepam, sin hábitos tóxicos ni antecedentes médicos de interés, que acudió al Servicio de Urgencias por tos y expectoración hemoptoica de 3 días de evolución, sin otra sintomatología acompañante. En la radiografía de tórax se objetivaron 2 masas de bordes bien definidos en ambos lóbulos inferiores y signos de hiperinsuflación pulmonar (fig. 1 A). La tomografía computarizada torácica evidenció 2 lesiones quísticas pulmonares: una de 10,5 × 9,8 cm en lóbulo inferior derecho y otra de 6,2 × 6,1 cm en lóbulo inferior izquierdo. Los hallazgos radiológicos eran sugerentes de quistes hidatídicos pulmonares sin signos de complicación. Tras obtenerse el título positivo de anticuerpos frente a *Echinococcus granulosus*, se decidió iniciar tratamiento antiparasitario con albendazol (400 mg/12 h) y praziquantel (1.200 mg/12 h) previo a la intervención quirúrgica. Las pruebas de función respiratoria del paciente reflejaron una alteración ventilatoria restrictiva.

Durante el período de espera para la intervención quirúrgica el paciente presentó de forma espontánea dolor en el hemitórax izquierdo y tos, seguidos de vómica escasa y expectoración hemoptoica. En la exploración física del paciente destacaba taquipnea (>25 rpm), taquicardia (>130 lpm), hipotensión (103/57 mm Hg) y SatO₂: 92% con aporte de oxígeno en gafas nasales a 2l por minuto. La analítica destacaba leucocitosis de 11.420/μl, con 6,2% de eosinófilos y PCR de 4,36 mg/dl. La radiografía de tórax mostró un nivel hidroaéreo en la región basal del hemitórax izquierdo compatible con quiste hidatídico complicado con comunicación con la vía aérea (fig. 1 B). En pocas horas el paciente sufrió deterioro generalizado e insuficiencia respiratoria aguda y precisó ingreso en la unidad de cuidados intensivos (UCI) e intubación orotraqueal urgente. A pesar de llevar a cabo una ventilación pulmonar protectora, el paciente presentó empeoramiento

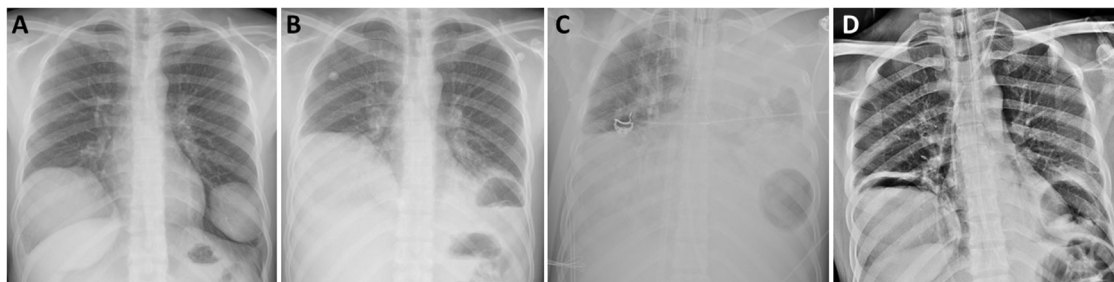


Figura 1. Radiografía de tórax al diagnóstico en la que se evidencian 2 lesiones quísticas no complicadas (A), tras rotura del quiste hidatídico de pulmón izquierdo (B) en la que se objetiva nivel hidroaéreo tras la colocación de ECMO, en la que se evidencia opacificación de todo el hemitórax izquierdo e imagen aérea basal izquierda (C) y una vez suspendido el soporte ventilatorio y de la ECMO (D).

progresivo con acidosis respiratoria, hipercapnia >70 mm Hg, $\text{PaO}_2/\text{FiO}_2 < 100$ mm Hg, gran dificultad para la ventilación y tendencia a la hipotensión arterial. Dada la persistencia de la mala situación respiratoria compatible con SDRA debido a la rotura del quiste hidatídico izquierdo, se decidió terapia de soporte con ECMO veno-venosa (fig. 1 C). El paciente fue tratado con antibiótico empírico con piperacilina/tazobactam y linezolid, y los cultivos microbiológicos realizados descartaron sobreinfección bacteriana. Tras lograr la estabilización hemodinámica y respiratoria del paciente, la evolución posterior fue satisfactoria con disminución del soporte ventilatorio y de la ECMO hasta su completa retirada 10 días después de su colocación, y consiguiendo la extubación del paciente 3 días más tarde. El paciente fue dado de alta de la UCI a la planta de hospitalización con objeto de llevar a cabo un tratamiento rehabilitador basado en fisioterapia respiratoria previo a la intervención quirúrgica programada. Una semana después se llevó a cabo la resección quirúrgica de ambas lesiones pulmonares mediante toracotomía bilateral sin sección muscular; en el lado derecho se realizó una lobectomía inferior, mientras que en el lado izquierdo se llevó a cabo la resección atípica del segmento anterobasal. Durante el postoperatorio el paciente presentó como única complicación un síndrome confusional con desorientación y alteración del nivel de conciencia, por lo que solicitó valoración por el servicio de neurología que, tras la evaluación clínica y radiológica con resonancia magnética cerebral estableció el diagnóstico de microsangrado cerebral difuso en paciente críticamente enfermo en probable relación con la terapia con ECMO que no precisó tratamiento específico. El paciente fue dado de alta al séptimo día postoperatorio tras la resolución de cuadro neurológico, y remitido al Servicio de Enfermedades Infecciosas para control del tratamiento médico y seguimiento.

El SDRA asociado o no a shock anafiláctico tras rotura de un quiste hidatídico pulmonar es muy infrecuente, aunque se ha descrito en varios casos^{6,8,9}. Sin embargo, su manejo con ECMO solo se ha descrito en un caso con anterioridad⁶. En este contexto el soporte con ECMO veno-venosa proporciona una adecuada oxigenación y ventilación, lo que permite mantener un apoyo ventilatorio mínimo, reduciendo así el barotrauma asociado a la ventilación mecánica¹⁰. Sin embargo, la terapia con ECMO no está exenta de complicaciones, siendo las más frecuentes las de índole hemorrágica o trombótica¹¹.

Este caso pone de manifiesto la utilidad del ECMO en el manejo de pacientes con SDRA secundario a rotura de un quiste hidatídico pulmonar en el momento agudo como puente al tratamiento quirúrgico definitivo.

Bibliografía

- Makdasi G, Wang IW. Extra corporeal membrane oxygenation (ECMO) review of a lifesaving technology. *J Thorac Dis.* 2015;7:E166–76.
- Unai S, Khullar V, Elgharably H, Navia JL. ECMO as a bridge to reoperative cardiac surgery in a patient with cardiogenic shock and severe aortic insufficiency due to an acute aortic valve homograft failure. *Heart Surg Forum.* 2019;22:E281–2.
- Biscotti M, Sonett J, Bacchetta M. ECMO as bridge to lung transplant. *Thorac Surg Clin.* 2015;25:17–25.
- Vaquero S, de Haro C, Peruga P, Oliva JC, Artigas A. Systematic review and meta-analysis of complications and mortality of veno-venous extracorporeal membrane oxygenation for refractory acute respiratory distress syndrome. *Ann Intensive Care.* 2017;7:51.
- Zhan W-Q, Li M-D, Xu M, Lu Y-B. Successful treatment of COVID-19 using extracorporeal membrane oxygenation, a case report. *Eur Rev Med Pharmacol Sci.* 2020;24:3385–9.
- Becker SL, Fährdrich S, Trudzinski FC, Gärtner B, Langer F, Becker TK, et al. Extracorporeal membrane oxygenation (ECMO) as salvage treatment for pulmonary Echinococcus granulosus infection with acute cyst rupture. *Int J Infect Dis.* 2017;64:47–9.
- Lee H-J, Baek J-H, Chae M-H, Joo H, Lee J-S, Chung M-H, et al. A Case of vivax Malaria complicated by adult respiratory distress syndrome and successful management with extracorporeal membrane oxygenation. *Korean J Parasitol.* 2013;51:551–5.
- Fanne RA, Khamaisi M, Mevorach D, Leitersdorf E, Berkman N, Laxer U, et al. Spontaneous rupture of lung echinococcal cyst causing anaphylactic shock and respiratory distress syndrome. *Thorax.* 2006;61:550.
- Shameem M, Akhtar J, Bhargava R, Ahmed Z, Khan NA, Baneen U. Ruptured pulmonary hydatid cyst with anaphylactic shock and pneumothorax. *Respir Care.* 2011;56:863–5.
- Peek GJ, Mugford M, Tiruvoipati R, Wilson A, Allen E, Thalanany MM, et al. Efficacy and economic assessment of conventional ventilatory support versus extracorporeal membrane oxygenation for severe adult respiratory failure (CESAR): A multicentre randomised controlled trial. *Lancet Lond Engl.* 2009;374:1351–63.
- Thomas J, Kostousov V, Teruya J. Bleeding and thrombotic complications in the use of extracorporeal membrane oxygenation. *Semin Thromb Hemost.* 2018;44:20–9.

María Teresa Gómez-Hernández^{a,*}, Ernest J. Martínez^b,
Marta G. Fuentes^a, Marta Paz^b, Israel Rodríguez^a, Nuria M. Novoa^a
y Marcelo F. Jiménez^a

^a Departamento de Cirugía Torácica, Hospital Universitario de Salamanca, Salamanca, España

^b Unidad de Cuidados Intensivos. Hospital Universitario de Salamanca, Salamanca, España

* Autor para correspondencia.

Correo electrónico: mtgh@usal.es (M.T. Gómez-Hernández).

<https://doi.org/10.1016/j.arbres.2020.11.001>

0300-2896/ © 2020 SEPAR. Publicado por Elsevier España, S.L.U. Todos los derechos reservados.