

Imagen clínica

Diagnóstico del signo de la pleura hendida mediante ecografía con contraste

Split Pleura Sign Diagnosis with Contrast-Enhanced Ultrasound

Sergio Jiménez Serrano, Igor Radalov e Ivan Vollmer*

Servicio de Radiodiagnóstico (CDIC). Hospital Clínic, Barcelona, España

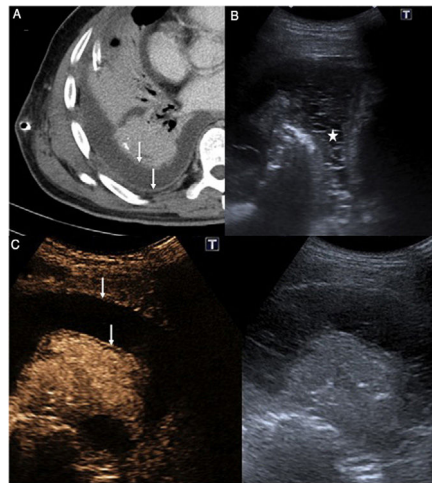


Figura 1. A-C. Empiema pleural bacteriano. A: Imagen axial de TC en la que se evidencia derrame pleural con engrosamiento e hipercaptación de las hojas pleurales (flechas blancas) coherente con el signo de la pleura hendida. B: Ecografía torácica donde se observan múltiples ecos y septos en el líquido pleural, sin loculaciones evidentes (asterisco), hallazgos no apreciables en la TC previa. C: Ecografía torácica con contraste. La imagen de la izquierda corresponde a la exploración con contraste ecográfico, 70 segundos después de su administración, y la de la derecha a la prueba convencional. En la imagen con contraste se identifica el engrosamiento e hipercaptación de las hojas pleurales parietal y visceral (flechas blancas), hallazgos superponibles a los descritos en la figura A.

Hombre de 61 años diagnosticado de neumonía basal derecha y derrame paraneumónico que requirió la colocación de un drenaje pleural. Debido a la mala evolución clínica y al bajo débito del drenaje se realizó una TC torácica, que evidenció un notable derrame pleural con realce regular de la pleura parietal que sugería un exudado (fig. 1 A). Para completar el estudio se realizó una ecografía torácica con 2,4 ml de contraste (Sonovue, Rovi, España). La ecografía mostró un derrame pleural con incontables ecos y septos internos, aunque sin loculaciones separadas (figs. 1 B y C). Tras la administración del contraste ecográfico se observó un patrón de captación coherente con el proceso neumónico conocido y un

engrosamiento hipercaptante de las hojas pleurales que, juntamente con el aspecto ecográfico del líquido, sugerían un empiema.

La ecografía con contraste ha demostrado su utilidad en múltiples enfermedades¹. El signo de la pleura hendida consiste en el engrosamiento hipercaptante de la hojas visceral y parietal de la pleura, separadas por una acumulación de líquido, visualizado en la TC con contraste endovenoso². En nuestro caso la ecografía con contraste fue capaz de detectar este signo típico de TC y, junto con otros hallazgos, permitió el diagnóstico de sospecha de empiema.

Bibliografía

- Vollmer I. Ecografía torácica. En: Del Cura JL, Pedraza S, Rovira A, Gayete A, editores. Radiología esencial. 2.ª edición Madrid: Editorial Panamericana; 2019. p. 129–48.
- Kraus GJ. The split pleura sign. Radiology. 2007;243:297–8.

* Autor para correspondencia.

Correo electrónico: vollmer@clinic.cat (I. Vollmer).