

## Imagen Clínica

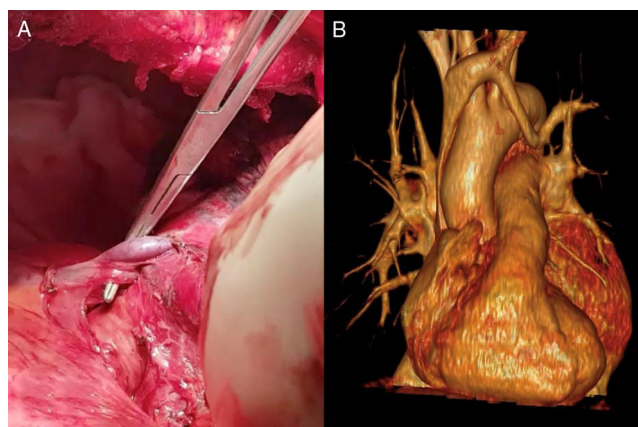
### Diagnóstico intraoperatorio de drenaje venoso pulmonar anómalo parcial durante cirugía de resección pulmonar en paciente con diagnóstico de carcinoma no microcítico de pulmón

### Intraoperative Diagnosis of Partial Anomalous Pulmonary Venous Return During Pulmonary Resection Surgery in a Non-Small Cell Lung Cancer Patient

Carlos Alfredo Fraile Olivero<sup>a,\*</sup>, Marina Asunción Pardina Solano<sup>b</sup> y Lucia Milla Collado<sup>a</sup>

<sup>a</sup> Servicio de Cirugía Torácica, Hospital Universitario Arnau de Vilanova, Lérida, España

<sup>b</sup> Servicio de Radiodiagnóstico, Hospital Universitario Arnau de Vilanova, Lérida, España



**Figura 1.** La imagen «a» muestra el DVPAP cabalgando sobre la arteria pulmonar principal izquierda. La imagen «b» muestra la reconstrucción volumétrica de los vasos pulmonares izquierdos y muestra el DVPAP drenando en el tronco braquicefálico izquierdo.

Paciente de 68 años con diagnóstico de carcinoma escamoso de pulmón sometido a neumonectomía izquierda. Intraoperatoriamente, durante la disección de la arteria pulmonar principal (APP) se evidencia vaso de gran calibre proveniente del lóbulo superior izquierdo, cabalgando sobre la APP izquierda, y que asciende por la grasa mediastínica anterior al cayado aórtico. Se revisa TAC de arterias pulmonares realizado durante el preoperatorio donde se observa un drenaje venoso pulmonar anómalo parcial (DVPAP) de la vena pulmonar (VP) superior izquierda hacia el tronco venoso braquicefálico izquierdo; siendo seccionado con endograpadora y completando la cirugía de resección pulmonar. Se solicita reconstrucción volumétrica 3D donde se confirma el hallazgo intraoperatorio. En el DVPAP uno o más lóbulos drenan a la aurícula derecha o en una de sus tributarias, tiene una

prevalencia del 0,4 al 0,7%, y la anomalía más frecuente es de las VP derechas a la vena cava superior; suele ser un hallazgo incidental, siendo excepcional la presencia de síntomas<sup>1</sup>. En nuestro caso observamos el drenaje de la VP superior izquierda al tronco venoso braquicefálico izquierdo, la llamada vena vertical (fig. 1). La disponibilidad de la reconstrucción vascular volumétrica preoperatoria ayuda a la planificación quirúrgica y al diagnóstico de anomalías vasculares pulmonares<sup>2</sup>.

#### Bibliografía

- Maldonado JA, Henry T, Gutiérrez FR. Congenital Thoracic Vascular Anomalies. Radiol Clin N Am. 2010;48:85–115. <http://dx.doi.org/10.1016/j.rcl.2009.09.004>.
- Ojanguren A, Recuero JL, Pardina M, Milla L, Santamaría M. Rentabilidad de la reconstrucción volumétrica de la arteria pulmonar para la planificación de lobectomías y segmentectomías endoscópicas. Cir Esp. 2017;95:102–8. <http://dx.doi.org/10.1016/j.ciresp.2017.01.005>.

\* Autor para correspondencia.

Correo electrónico: fraile.carlos@gmail.com (C.A. Fraile Olivero).