

Imagen Clínica

Herniación pleuro-pulmonar como causa de tumoración en la pared torácica de inicio brusco



Pleuro-Pulmonary Herniation as a Cause of Sudden Appearance of Chest Wall Mass

Antonio Martín-Jiménez^a, Daniel García-Gil^{a,*} y José Manuel Porcel^b

^a Unidad de Gestión Clínica de Urgencias y Medicina Interna, Hospital San Carlos, Cádiz, España

^b Unidad de Medicina Pleural, Departamento de Medicina Interna, Hospital Universitario Arnau de Vilanova, IRBLleida, Lleida, España

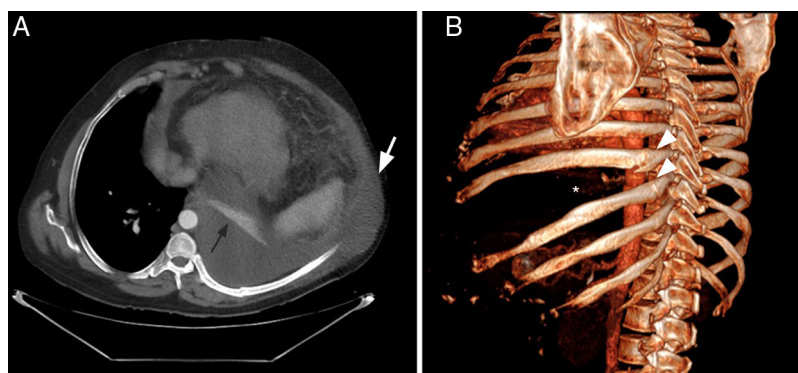


Figura 1. A) TC de tórax (vista axial) donde se muestra la herniación del derrame pleural izquierdo hacia la región subcutánea adyacente (flecha blanca). Obsérvese la atelectasia completa del lóbulo inferior izquierdo (flecha negra). B) Reconstrucción tridimensional de la TC (proyección oblicua posterior izquierda), que muestra fracturas de la región posteromedial (punta de flecha) de 2 costillas contiguas (octava y novena) y un ensanchamiento significativo del octavo espacio intercostal (asterisco).

Un paciente de 60 años con antecedentes de cirrosis hepática e hidrotórax recurrente consultó por la aparición brusca de una tumoración en la pared torácica después de un acceso intenso de tos. Se apreciaba una tumoración en la pared torácica lateral y posterior izquierda que oscilaba con los movimientos respiratorios. En la ecografía se objetivaron signos de hepatopatía crónica, derrame pleural de predominio izquierdo con presencia de líquido fuera de la cavidad torácica y ascitis moderada. En la tomografía computarizada (TC) de tórax se apreció una fractura reciente del 8.º y 9.º arco costal izquierdo con derrame pleural ipsilateral y herniación de este a través del espacio intercostal, disecando planos musculares y situándose en el tejido celular subcutáneo (figs. 1A y B). Se procedió a la reparación del defecto de la pared y la fijación de las fracturas costales con material de osteosíntesis.

Las hernias intercostales se relacionan con traumatismos o cirugía torácica previa¹. El saco herniario contiene tejido pulmonar y pleural, siendo excepcional la herniación aislada de líquido pleural. La herniación fue debida a un aumento brusco de la presión intratorácica con producción de fracturas costales. La reparación del defecto de la pared y la reducción de la fractura con material de osteosíntesis constituye el tratamiento recomendado².

Bibliografía

1. Weissberg D, Refaely Y. Hernia of the lung. *Ann Thorac Surg.* 2002;74:1963–6.
2. Oostendorp SEV, Buijsman R, Zuidema WP. Cough-induced nonunion rib fractures and herniation: Surgical repair and review. *Asian Cardiovasc Thorac Ann.* 2018;26:416–8.

* Autor para correspondencia.
Correo electrónico: urgenciashupr@gmail.com (D. García-Gil).