

bronquial y bronquiectasias), enfermedad pulmonar intersticial (neumonía intersticial no específica, neumonía intersticial usual, neumonitis intersticial linfocítica y neumonitis organizada) y otro grupo misceláneo (linfoma pulmonar, amiloidosis, hipertensión pulmonar y tromboembolismo pulmonar)¹². El caso expuesto presenta la manifestación clásica de la silicosis simple: patrón nodular difuso y bilateral de predominio en ambos lóbulos superiores.

En cualquier caso, creemos que la exposición laboral al sílice debe tenerse en cuenta en la evaluación de los pacientes con enfermedades autoinmunes y viceversa. En los pacientes expuestos al polvo de sílice debería realizarse una búsqueda activa de síntomas y signos de enfermedades autoinmunes, entre ellas el SS.

Bibliografía

- Bogdanos DP, Smyk DS, Rigopoulou EI, Mytilinaiou MG, Heneghan MA, Selmi C, et al. Twin studies in autoimmune disease: genetics, gender and environment. *J Autoimmun*. 2012;38:156-69.
- Lee S, Hayashi H, Mastuzaki H, Kumagai-Takei N, Otsuki T. Silicosis and autoimmunity. *Curr Opin. Allergy Clin Immunol*. 2017;17:78-84.
- Rubio-Rivas M, Moreno R, Corbella X. Occupational and environmental scleroderma. Systematic review and meta-analysis. *Clin Rheumatol*. 2017;36:569-82.
- Rosenman KD, Moore-Fuller M, Reilly MJ. Connective tissue disease and silicosis. *Am J Ind Med*. 1999;35:375-81.
- Parks CG, Cooper GS, Nylander-French LA, Sanderson WT, Dement JM, Cohen PL, et al. Occupational exposure to crystalline silica and risk of systemic lupus erythematosus: a population-based, case-control study in the southeastern United States. *Arthritis Rheum*. 2002;46:1840-50.
- Gómez-Puerta JA, Gedmintas L, Costenbader KH. The association between silica exposure and development of ANCA-associated vasculitis: systematic review and meta-analysis. *Autoimmun Rev*. 2013;12:1129-35.
- Pollard KM. Silica, silicosis, and autoimmunity. *Front Immunol*. 2016;7:97.
- Plavsic A, Miskovic R, Bolpacic J, Šuštran B, Peric-Popadic A, Bogic M. Sjögren's Syndrome and Silicosis - a Case Report. *Open Access Maced J Med Sci*. 2015;3:326-30.
- Yi MK, Choi WJ, Han SW, Song SH, Lee DH1, Kyung SY, et al. Overlap syndrome with Sjögren's syndrome and systemic sclerosis in a steel rolling mill worker: a case report. *Ann Occup Environ Med*. 2016;28:24.
- Mayeux JM, Escalante GM, Christy JM, Pawar RD, Kono DH, Pollard KM. Silicosis and Silica-Induced Autoimmunity in the Diversity Outbred Mouse. *Front Immunol*. 2018;9:874.
- Parambil JG, Myers JL, Lindell RM, Matteson EL, Ryu JH. Interstitial lung disease in primary Sjögren syndrome. *Chest*. 2006;130:1489-95.
- Flament T, Bigot A, Chaigne B, Henique H, Diot E, Marchand-Adam S. Pulmonary manifestations of Sjögren's syndrome. *Eur Respir Rev*. 2016;25:110-23.

Miguel Martín Asenjo^{a,*}, Javier Miguel Martín Guerra^a,
Claudia Iglesias Pérez^b y José María Prieto de Paula^a

^a Servicio de Medicina Interna, Hospital Clínico Universitario de Valladolid, Valladolid, España

^b Servicio de Neumología, Hospital Clínico Universitario de Valladolid, Valladolid, España

* Autor para correspondencia.

Correo electrónico: miguel.martin.asenjo@gmail.com

(M. Martín Asenjo).

<https://doi.org/10.1016/j.arbres.2019.02.026>

0300-2896/

© 2019 SEPAR. Publicado por Elsevier España, S.L.U. Todos los derechos reservados.

Aplicación ecográfica con cuantificación de la estructura acústica (ASQ) en las enfermedades pulmonares intersticiales



Ultrasound Application with Acoustic Structure Quantification (ASQ) in Interstitial Lung Diseases

Estimado Director:

La ecografía pulmonar (EP) es una herramienta indispensable actualmente en las consultas de neumología. Tiene grandes ventajas tales como: reproducibilidad, bajo costo y ausencia de radiaciones ionizantes, pero también presenta 2 limitaciones principales: la incompatibilidad con el aire y ser operador dependiente. Los hallazgos en la EP en un parénquima pulmonar sano ofrecen diferentes signos, como puede ser el signo del deslizamiento pleural y los artefactos denominados líneas A y B.

Concretamente, que aparezcan más de 3 líneas B por zona explorada puede traducir un engrosamiento de los septos interlobulillares y, si además se acompaña de la presencia de rugosidad, engrosamiento y desestructuración de la línea pleural, puede orientar a una enfermedad pulmonar intersticial (EPID)¹⁻⁴.

En estos pacientes que presentan EPID, hasta la actualidad no ha existido ningún método ecográfico que cuantifique la gravedad de la afectación del parénquima pulmonar y que pudiera ser de utilidad en su seguimiento. Por ello, hoy en día sigue siendo necesaria la tomografía computarizada de alta resolución (TCAR) para la valoración de la gravedad y evolución de estos pacientes⁵⁻⁸.

Los métodos de ultrasonido más utilizados para evaluar la fibrosis (más concretamente, la fibrosis hepática) son las técnicas de elastografía por ultrasonido. Pero la ultrasonografía convencional, basada en el análisis morfológico en una escala de grises, podría

contener más información que la administrada por la elastografía. El método de cuantificación de la estructura acústica (ASQ) es una herramienta no invasiva que se utiliza para caracterizar los tejidos a través de un análisis estadístico de las señales de ultrasonidos recibidas. Cuando el tejido es normal, el pulso de eco generado es menor que la longitud de onda del ultrasonido, siguiendo la distribución normal de Rayleigh (función de distribución continua). Cuando el tejido es fibrótico, los pulsos de eco se vuelven más grandes que la longitud de onda, y se desvían de la distribución de Rayleigh⁹⁻¹¹.

En la actualidad se está utilizando ASQ para la caracterización de la fibrosis hepática. A diferencia de la técnica de elastografía, las imágenes ASQ se generan por la interferencia del ultrasonido generada por innumerables objetos reflexivos. Según esta teoría, la medición del patrón moteado del tejido explorado con el análisis de la función de probabilidad de densidad podría cuantificar la heterogeneidad tisular. A partir de estos principios, y dado que no existen estudios publicados previamente, este trabajo estudió el método ASQ para la evaluación de las EPID¹²⁻¹⁵.

Para ello, se ha realizado por primera vez un estudio prospectivo, observacional y aleatorizado de casos y controles con el que se valoró si la EP con método ASQ podría cuantificar la severidad en las EPID fibrosantes. Se recopilaron 2 grupos de pacientes, tras la aprobación del CEIC y la firma del consentimiento informado. Los del grupo 1, pacientes con EPID y afectación demostrada en el TCAR. Y el grupo 2, formado por pacientes sanos sin enfermedad respiratoria, con ausencia de antecedente de hábito tabáquico, con auscultación pulmonar, espirometría y radiografía de tórax normales.

En un primer momento, en la consulta de neumología, se realizaba una evaluación ecográfica a los 2 grupos de pacientes, y después con el método ASQ. Se utilizó una sonda convexa y se

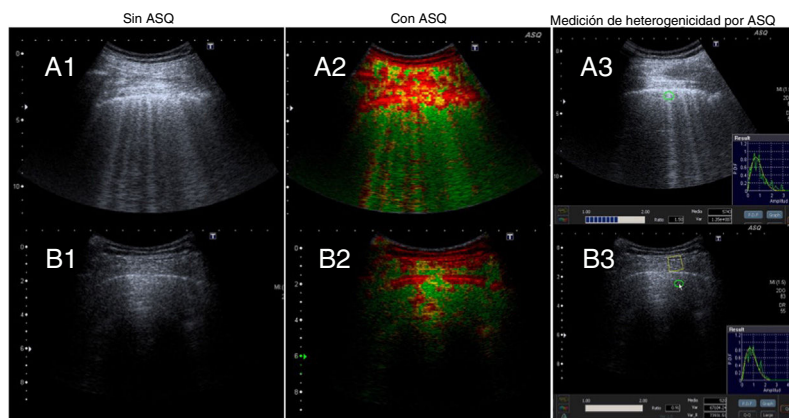


Figura 1. Ecografía pulmonar sin ASQ y con ASQ.

Grupo 1. A1: sin método ASQ, existe rugosidad, engrosamiento y desestructuración de la línea pleural y múltiples líneas B. A2 y A3: método ASQ, representación multiparamétrica y medición de la heterogeneidad pulmonar, respectivamente.

Grupo 2. B1: sin método ASQ, existe línea pleural fina y conservada, líneas B (menos de 3) y líneas A. B2 y B3: método ASQ, representación multiparamétrica y medición de la heterogeneidad pulmonar, respectivamente.

capturaron varias imágenes en modo B a través de un acceso intercostal. En los pacientes con EPID se buscaba el punto con mayor afectación intersticial visualizado previamente en el TCAR. Y en los pacientes sanos, el mejor plano axial de las bases pulmonares.

Las imágenes obtenidas se interpretaron bajo el análisis ASQ, dibujando 3 ROI de manera aleatorizada, que incluyeran la musculatura intercostal, la línea pleural y el parénquima pulmonar. Se recogió la media y la desviación estándar en cada medición (datos que calculaba el mismo equipo ecográfico). Además, se obtuvo un mapa multiparamétrico basado en la distribución de la amplitud de los ecos, donde altos valores de Cm2 (parámetro estadístico derivado de la diferente distribución de la amplitud de los ecos) se representan en un gris más oscuro y los valores bajos en un gris más claro. Debido a que, en el caso de la fibrosis hepática, la dispersión se incrementa proporcionalmente con la distorsión de la arquitectura parenquimatosa y da lugar a un color rojo, hemos aplicado esta misma premisa en este trabajo, pero relacionándolo con la fibrosis pulmonar.

Los valores de heterogeneidad de los datos obtenidos en los ROI se recogieron como media y desviación estándar, y las comparaciones entre grupos se realizaron con la prueba de Mann-Whitney. Se consideraron significativos aquellos valores de probabilidad inferiores a 0,05.

Se incluyó a un total de 20 pacientes (10 pacientes por cada grupo). En el grupo 1, la edad media fue de $74,7 \pm 8,8$ años, con un 60% de hombres. Los patrones intersticiales pulmonares con componente fibrótico en el TCAR se distribuyeron de la siguiente manera: neumonía intersticial usual en 5 pacientes, neumonía intersticial no específica en 3 y neumonitis por hipersensibilidad crónica en 2. En la EP sin ASQ (fig. 1A) se observó rugosidad, engrosamiento y desestructuración de la línea pleural y múltiples líneas B (más de 3) por campo explorado. La EP con ASQ (fig. 1A2-A3), se representó con un mapa multiparamétrico, midiendo la heterogeneidad en el parénquima pulmonar ($1,42 \pm 0,086$), línea pleural ($1,58 \pm 0,172$) y extrapleural ($1,16 \pm 0,138$). En el grupo 2, la edad media era de $44,1 \pm 5,8$ años, con un 30% de hombres. La EP sin ASQ (fig. 1B1) presentó una línea pleural fina y conservada, líneas B (menos de 3) y líneas A. La EP con ASQ (fig. 1B2-B3) mostró el mapa multiparamétrico y midió la relación de heterogeneidad en el parénquima pulmonar ($1,05 \pm 0,118$), línea pleural ($1,43 \pm 0,178$) y extrapleural ($1,32 \pm 0,150$).

Existieron diferencias estadísticamente significativas en la relación de la cuantificación de la heterogeneidad tisular entre ambos

grupos, en el parénquima pulmonar ($p < 0,01$) y extrapleural ($p < 0,05$).

El trabajo actual tiene la limitación de presentar un tamaño muestral pequeño. Sin embargo, dados los hallazgos obtenidos en este primer estudio preliminar, concluimos que la EP con la aplicación ASQ podría llegar a cuantificar el grado de afectación intersticial y orientarnos en el manejo de estos pacientes. Aunque será necesario un estudio con un tamaño muestral mayor y con reproducción de las medidas obtenidas por ecografía.

Financiación

El manuscrito actual no ha tenido fuente de financiación.

Conflicto de intereses

Los autores declaran no tener ningún conflicto de intereses relacionado directa o indirectamente con los contenidos del manuscrito.

Agradecimientos

A todas las personas que han colaborado en este trabajo.

Bibliografía

- Vollmer I, Gayete A. Ecografía torácica. Arch Bronconeumol. 2010;46:27-34.
- Reissig A, Kroegel C. Transthoracic sonography of diffuse parenchymal lung disease: The role of comet tail artifacts. J Ultrasound Med. 2003;22:173-80.
- Lichtenstein DA, Mezière GA. Relevance of lung ultrasound in the diagnosis of acute respiratory failure: The BLUE protocol. Chest. 2008;134:117-25.
- Jambrik Z, Monti S, Coppola V, Agricola E, Mottola G, Miniati M, et al. Usefulness of ultrasound lung comets as a nonradiologic sign of extravascular lung water. Am J Cardiol. 2004;93:1265-70.
- Ball L, Vercesi V, Costantino F, Chandrapatham K, Pelosi P. Lung imaging: How to get better look inside the lung. Ann Transl Med. 2017;5:294.
- Picano E, Gargani L. Ultrasound lung comets: The shape of lung water. Eur J Heart Fail. 2012;14:1194-6.
- Saraogi A. Lung ultrasound: Present and future. Lung India. 2015;32:250-7.
- Vizioli L, Ciccarese F, Forti P, Chiesa AM, Giovagnoli M, Mughetti M, et al. Integrated use of lung ultrasound and chest X-ray in the detection of interstitial lung disease. Respiration. 2017;93:15-22.
- Karlas T, Berger J, Garnov N, Lindner F, Busse H, Linder N, et al. Estimating steatosis and fibrosis: Comparison of acoustic structure quantification with established techniques. World J Gastroenterol. 2015;21:4894-902.
- Huang Y, Liu GJ, Liao B, Huang GL, Liang JY, Zhou LY, et al. Impact factors and the optimal parameter of acoustic structure quantification in the assessment of liver fibrosis. Ultrasound Med Biol. 2015;41:2360-7.

11. Son JY, Lee JY, Yi NJ, Lee KW, Suh KS, Kim KG, et al. Hepatic steatosis: Assessment with acoustic structure quantification of US imaging. *Radiology*. 2016;278:257–64.
12. Ma X, Holalkere NS, Kambadakone RA, Mino-Kenudson M, Hahn PF, Sahani DV. Imaging-based quantification of hepatic fat: Methods and clinical applications. *Radiographics*. 2009;29:1253–77.
13. Nam TH, Park BJ, Sung DJ, Kim MJ, Han NY, Sim KC, et al. Non-invasive assessment of liver fibrosis using acoustic structure quantification: Comparison with transient elastography in chronic viral hepatitis. *Abdom Radiol*. 2016;41:239–47.
14. Liu J, Ren W, Ai H, Dun G, Wan Q, Lin S, et al. Acoustic structure quantification versus point shear wave speed measurement for the assessment of liver fibrosis in viral hepatitis B. *Ultrasound Med Biol*. 2018;44:1177–86.
15. Huang Y, Wang Z, Liao B, Liang JY, Zhou LY, Wang F, et al. Assessment of liver fibrosis in chronic hepatitis B using acoustic structure quantification: Quantitative morphological ultrasound. *Eur Radiol*. 2016;26:2344–51.

^a Servicio de Neumología, Hospital San Juan de Dios, Santa Cruz de Tenerife, España

^b Servicio de Radiología, Hospital San Juan de Dios, Santa Cruz de Tenerife, España

* Autor para correspondencia.

Correo electrónico: aureliowp@hotmail.com

(A.L. Wangüemert Pérez).

<https://doi.org/10.1016/j.arbres.2019.03.002>

0300-2896/

© 2019 SEPAR. Publicado por Elsevier España, S.L.U. Todos los derechos reservados.

Aurelio L. Wangüemert Pérez^{a,*}, Cristina González Delgado^b
y Julián Fernández Ramos^b

Necesidad de titular el oxígeno portátil mediante pruebas de marcha de 6 minutos



Need for Portable Oxygen Titration During 6-Minute Walk Tests

Estimado Director:

La oxigenoterapia mejora la supervivencia, la calidad de vida y la capacidad de ejercicio en pacientes diagnosticados de enfermedad pulmonar obstructiva crónica (EPOC) con insuficiencia respiratoria grave en reposo^{1–3}. Los dispositivos portátiles de oxígeno (O₂) facilitan dicho cumplimiento y evitan las restricciones de la actividad física. La normativa SEPAR de oxigenoterapia recomienda ajustar el flujo de O₂ para la deambulación durante una prueba de esfuerzo hasta alcanzar una saturación arterial de oxihemoglobina (SpO₂) media $\geq 90\%$ ⁴. La prueba de marcha de seis minutos (PM6M) es la más utilizada⁵. Sin embargo, con frecuencia, el ajuste de O₂ para deambulación no se hace de forma adecuada, ya que resulta laboriosa y, en ocasiones, puede estar contraindicada^{6,7}. Algunos países recomiendan utilizar el mismo flujo de O₂ que el indicado en reposo o añadir un litro a este⁸.

El objetivo de este estudio es comparar si el flujo prescrito tras realizar un ajuste de oxigenoterapia portátil con PM6M es similar al que se indicaría si al O₂ prescrito en reposo se le añade un litro.

Se incluyeron prospectivamente todos los pacientes con insuficiencia respiratoria crónica vistos en la consulta de oxigenoterapia desde octubre de 2015 a septiembre de 2018 a los que se les prescribió un dispositivo portátil de O₂ a flujo continuo. Se encontraban en fase estable, cumplían criterios para tratamiento con O₂ domiciliario, presentaban autonomía para realizar actividades fuera del domicilio y estaban en condiciones de realizar una PM6M⁶. No se incluyeron en el estudio pacientes a los que se les prescribía un dispositivo con válvula.

Inicialmente se realizaba un ajuste de O₂ en reposo siguiendo las recomendaciones SEPAR⁴. Después se llevaba a cabo al menos una PM6M, utilizando un pulsioxímetro WristOx₂, Model 3150, con O₂ a flujo continuo con el dispositivo que creíamos más adecuado en función del flujo que estimábamos iba a necesitar, la movilidad y las preferencias del paciente. Las PM6M se realizaron siguiendo las recomendaciones SEPAR⁶. Si en la primera prueba no se alcanzaba una SpO₂ media $\geq 90\%$ se repetía el test con un descanso mínimo de 30 min aumentando 1 l/min hasta lograr el objetivo. Comparamos el flujo fijado tras realizar el ajuste con la PM6M con el que se prescribiría si al O₂ establecido en reposo se le añadía un litro.

Para el análisis estadístico se utilizó el paquete SPSS versión 20.0. Se realizó un análisis descriptivo de las características de los

pacientes y se usó la prueba de la t de Student para la comparación de medias. Consideramos significativo un valor de $p < 0,05$.

Se incluyeron 165 pacientes, 113 (68,5%) eran varones, con una edad media de 70,9 (DE 9,31) años. El flujo medio de O₂ prescrito en el dispositivo portátil fue de 3,64 (DE, 0,95) l/min. En 77 pacientes (46,7%) se prescribió un concentrador a flujo continuo y en 88 (53,3%) una mochila de O₂ líquido. Tras la titulación con la PM6M, el O₂ prescrito solamente fue el mismo que si al O₂ en reposo se le hubiera añadido un litro en 49 pacientes (29,7%) ($p < 0,0001$). Aumentamos el flujo de O₂ a 88 enfermos (53,3%) y se disminuyó a 28 (17%). En la [tabla 1](#) se muestran las enfermedades causantes de la insuficiencia respiratoria crónica y la relación existente entre ambos métodos a la hora de prescribir el flujo de O₂ portátil. La prescripción realizada coincidió en el 36% de los EPOC, pero solo en el 17,5% de las enfermedades intersticiales y en el 11% de los pacientes con hipertensión pulmonar, donde la desaturación con el esfuerzo es mayor. Veintiún pacientes rechazaron la mochila de O₂ líquido pese a que precisaban más de 3 l/min. En 10 enfermos no se logró corregir la desaturación experimentada durante la PM6M.

Los resultados evidencian la superioridad de la PM6M sobre la alternativa de añadir un litro de O₂ al de reposo para corregir la desaturación durante las actividades de la vida diaria, ya que con esta forma de titulación el 53,3% de los pacientes (72,5 y 66,7% si tienen una enfermedad pulmonar intersticial difusa o hipertensión pulmonar, respectivamente) seguirían desaturando durante el esfuerzo. Los pacientes con insuficiencia respiratoria crónica en situación estable es frecuente que presenten hipoxemia durante periodos prolongados de tiempo que se relacionan con una reducción de la tolerancia al ejercicio y que favorecen la aparición de complicaciones como: hipertensión pulmonar, insuficiencia cardíaca derecha o policitemia⁹. La gasometría arterial en reposo no es útil para ajustar el flujo de O₂ portátil¹⁰. Por el contrario, las pruebas de esfuerzo nos permiten evaluar la eficacia de las intervenciones terapéuticas^{5,11}. La más usada es la PM6M⁷, en sus distintas modalidades^{6,12}, aunque también se ha titulado con cicloergómetro¹³.

Otro aspecto a tener en cuenta es el perfil de movilidad de cada paciente, sus preferencias y la movilidad permitida por cada fuente de O₂¹⁴. Así, 21 pacientes (12,7%) no aceptaron el cambio de dispositivo a mochila de O₂ líquido ante la necesidad de aportar más de 3 l/min de O₂, ya que les restaba autonomía.

En el momento actual no existen dispositivos portátiles que suplan las necesidades de los pacientes más graves, ya que la mochila de O₂ líquido solo nos permite aportar hasta 5 l/min. De hecho, en 10 pacientes de nuestro estudio, pese a tener mochila de