

Cartas Científicas

Silicosis y síndrome de Sjögren



Silicosis And Sjögren's Syndrome

Estimado Director:

Aunque la etiopatogenia de las enfermedades autoinmunes suele ser desconocida, la interacción de diversos factores ambientales en individuos genéticamente predispuestos condiciona una respuesta inmunológica anómala¹. Así, la exposición al polvo de sílice, aparte de provocar enfermedades respiratorias, se considera un factor de riesgo para el desarrollo de determinadas enfermedades autoinmunes: artritis reumatoide, esclerodermia, lupus eritematoso sistémico y vasculitis². Aunque se han publicado casos aislados de la asociación entre síndrome de Sjögren (SS) y silicosis, son escasas las referencias sobre el particular en la bibliografía médica (Pubmed, palabras clave Sjögren's Syndrome and silicosis). Por ello, nos parece de interés la comunicación del presente caso.

Varón de 36 años, trabajador de tallado de roca ornamental desde 20 años antes (exposición laboral continua a cuarzo, granito, mármol...) y fumador activo de 5 paquetes-año. Consultó por episodios de artritis en codos, muñecas e interfalángicas proximales, con rigidez matutina y limitación para la flexión de la mano, que mejoraba a lo largo del día, de un año de evolución. Se acompañaba de disnea de moderados esfuerzos y de sequedad oral y ocular de un año de evolución. A la exploración física destacaba inflamación y edema articular de interfalángicas proximales, muñeca y codo izquierdo. La auscultación pulmonar fue normal. La analítica mostró elevación de reactantes de fase aguda (VSG 35 mm y PCR 25 mg/l) y anticuerpos anti-Ro y anti-La fuertemente positivos. El resto de los parámetros (ANA, factor reumatoide y anticuerpo anticitrulinado) fueron negativos. El test de Schirmer fue patológico (3 mm) y la gammagrafía de glándulas salivares puso de manifiesto una hipofunción moderada-severa de las glándulas parótidas y submaxilares. La TC de tórax (fig. 1) reveló la presencia de adenopatías mediastínicas e hiliares así como un patrón micronodular difuso en campos superiores. Las pruebas de función respiratoria (espirometría, pletismografía, difusión y test de la marcha) fueron normales. Con el diagnóstico de silicosis y SS, debido a la intensidad de sus artritis, se inició tratamiento con prednisona en dosis descendente e hidroclicloroquina, con mejoría posterior del paciente.

El SS es una enfermedad autoinmune caracterizada por la disfunción de glándulas exocrinas y, en ocasiones, órganos no glandulares debido a su invasión linfocitaria. Tanto los factores genéticos como otros factores ambientales contribuyen en la patogénesis de esta entidad.

Desde la década de 1950 se conoce que la exposición al sílice se asocia con el desarrollo de artritis reumatoide y esclerodermia³. Desde entonces, múltiples estudios han relacionado la exposición al sílice y las enfermedades autoinmunes. Rosemann et al.⁴ observaron una prevalencia del 5,2% de artritis reumatoide

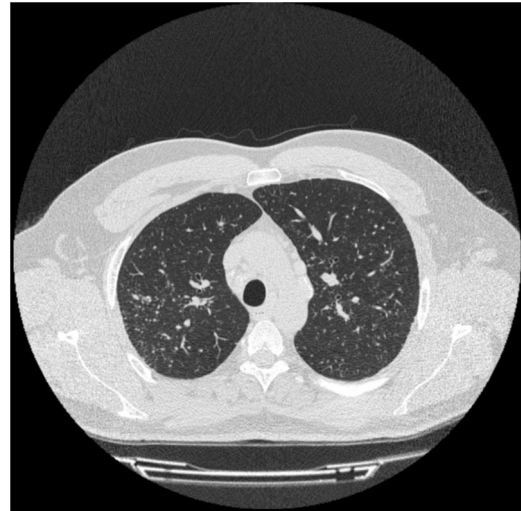


Figura 1. TC torácica. Patrón micronodular difuso en ambos campos pulmonares.

en un estudio con 463 pacientes con silicosis. Otro estudio estadounidense⁵ dejó patente la relación de la exposición al sílice con la presencia de lupus eritematoso sistémico; y un metaanálisis reciente, la relaciona con el riesgo de desarrollar vasculitis asociada a ANCA⁶.

A pesar de los estudios citados anteriormente, no se conoce con exactitud la relación entre estas enfermedades y la silicosis. La inhalación de polvo de sílice provoca la activación y apoptosis de macrófagos alveolares, con la consiguiente liberación de antígenos. Dichos antígenos activan macrófagos y células dendríticas que migran a ganglios linfáticos locales, donde estimulan a linfocitos B y T, perpetuando así una respuesta autoinmune⁷.

Se han descrito muy pocos casos de SS asociado con la exposición al sílice^{8,9}. La sintomatología que provoca la afectación glandular es menos llamativa que la que provocan otros órganos, lo que puede contribuir al infradiagnóstico. Además, y dado que la mayoría de los trabajadores expuestos al sílice son varones, suele minimizarse la sospecha de SS por su predominio en mujeres. No está claro, sin embargo, si es la exposición al sílice la que contribuye al desarrollo de enfermedades autoinmunes o, si por el contrario, la presencia de estas enfermedades confiere una mayor susceptibilidad al polvo de sílice¹⁰.

Otro aspecto a tener en cuenta es que la prevalencia de las enfermedades pulmonares

–definidas como presencia de sintomatología o de alteración funcional– en el SS oscila entre el 9 y el 22% de los pacientes y, si se considera la enfermedad subclínica, cercana al 50%¹¹. El espectro de las manifestaciones pulmonares del SS primario abarca tres grupos: anomalías de la vía aérea (bronquiolitis, hiperreactividad

bronquial y bronquiectasias), enfermedad pulmonar intersticial (neumonía intersticial no específica, neumonía intersticial usual, neumonitis intersticial linfocítica y neumonitis organizada) y otro grupo misceláneo (linfoma pulmonar, amiloidosis, hipertensión pulmonar y tromboembolismo pulmonar)¹². El caso expuesto presenta la manifestación clásica de la silicosis simple: patrón nodular difuso y bilateral de predominio en ambos lóbulos superiores.

En cualquier caso, creemos que la exposición laboral al sílice debe tenerse en cuenta en la evaluación de los pacientes con enfermedades autoinmunes y viceversa. En los pacientes expuestos al polvo de sílice debería realizarse una búsqueda activa de síntomas y signos de enfermedades autoinmunes, entre ellas el SS.

Bibliografía

- Bogdanos DP, Smyk DS, Rigopoulou EI, Mytilinaiou MG, Heneghan MA, Selmi C, et al. Twin studies in autoimmune disease: genetics, gender and environment. *J Autoimmun*. 2012;38:156-69.
- Lee S, Hayashi H, Mastuzaki H, Kumagai-Takei N, Otsuki T. Silicosis and autoimmunity. *Curr Opin. Allergy Clin Immunol*. 2017;17:78-84.
- Rubio-Rivas M, Moreno R, Corbella X. Occupational and environmental scleroderma. Systematic review and meta-analysis. *Clin Rheumatol*. 2017;36:569-82.
- Rosenman KD, Moore-Fuller M, Reilly MJ. Connective tissue disease and silicosis. *Am J Ind Med*. 1999;35:375-81.
- Parks CG, Cooper GS, Nylander-French LA, Sanderson WT, Dement JM, Cohen PL, et al. Occupational exposure to crystalline silica and risk of systemic lupus erythematosus: a population-based, case-control study in the southeastern United States. *Arthritis Rheum*. 2002;46:1840-50.
- Gómez-Puerta JA, Gedmintas L, Costenbader KH. The association between silica exposure and development of ANCA-associated vasculitis: systematic review and meta-analysis. *Autoimmun Rev*. 2013;12:1129-35.
- Pollard KM. Silica, silicosis, and autoimmunity. *Front Immunol*. 2016;7:97.
- Plavsic A, Miskovic R, Bolpacic J, Šuštran B, Peric-Popadic A, Bogic M. Sjögren's Syndrome and Silicosis - a Case Report. *Open Access Maced J Med Sci*. 2015;3:326-30.
- Yi MK, Choi WJ, Han SW, Song SH, Lee DH1, Kyung SY, et al. Overlap syndrome with Sjögren's syndrome and systemic sclerosis in a steel rolling mill worker: a case report. *Ann Occup Environ Med*. 2016;28:24.
- Mayeux JM, Escalante GM, Christy JM, Pawar RD, Kono DH, Pollard KM. Silicosis and Silica-Induced Autoimmunity in the Diversity Outbred Mouse. *Front Immunol*. 2018;9:874.
- Parambil JG, Myers JL, Lindell RM, Matteson EL, Ryu JH. Interstitial lung disease in primary Sjögren syndrome. *Chest*. 2006;130:1489-95.
- Flament T, Bigot A, Chaigne B, Henique H, Diot E, Marchand-Adam S. Pulmonary manifestations of Sjögren's syndrome. *Eur Respir Rev*. 2016;25:110-23.

Miguel Martín Asenjo^{a,*}, Javier Miguel Martín Guerra^a,
Claudia Iglesias Pérez^b y José María Prieto de Paula^a

^a Servicio de Medicina Interna, Hospital Clínico Universitario de Valladolid, Valladolid, España

^b Servicio de Neumología, Hospital Clínico Universitario de Valladolid, Valladolid, España

* Autor para correspondencia.

Correo electrónico: miguel.martin.asenjo@gmail.com

(M. Martín Asenjo).

<https://doi.org/10.1016/j.arbres.2019.02.026>

0300-2896/

© 2019 SEPAR. Publicado por Elsevier España, S.L.U. Todos los derechos reservados.

Aplicación ecográfica con cuantificación de la estructura acústica (ASQ) en las enfermedades pulmonares intersticiales



Ultrasound Application with Acoustic Structure Quantification (ASQ) in Interstitial Lung Diseases

Estimado Director:

La ecografía pulmonar (EP) es una herramienta indispensable actualmente en las consultas de neumología. Tiene grandes ventajas tales como: reproducibilidad, bajo costo y ausencia de radiaciones ionizantes, pero también presenta 2 limitaciones principales: la incompatibilidad con el aire y ser operador dependiente. Los hallazgos en la EP en un parénquima pulmonar sano ofrecen diferentes signos, como puede ser el signo del deslizamiento pleural y los artefactos denominados líneas A y B.

Concretamente, que aparezcan más de 3 líneas B por zona explorada puede traducir un engrosamiento de los septos interlobulillares y, si además se acompaña de la presencia de rugosidad, engrosamiento y desestructuración de la línea pleural, puede orientar a una enfermedad pulmonar intersticial (EPID)¹⁻⁴.

En estos pacientes que presentan EPID, hasta la actualidad no ha existido ningún método ecográfico que cuantifique la gravedad de la afectación del parénquima pulmonar y que pudiera ser de utilidad en su seguimiento. Por ello, hoy en día sigue siendo necesaria la tomografía computarizada de alta resolución (TCAR) para la valoración de la gravedad y evolución de estos pacientes⁵⁻⁸.

Los métodos de ultrasonido más utilizados para evaluar la fibrosis (más concretamente, la fibrosis hepática) son las técnicas de elastografía por ultrasonido. Pero la ultrasonografía convencional, basada en el análisis morfológico en una escala de grises, podría

contener más información que la administrada por la elastografía. El método de cuantificación de la estructura acústica (ASQ) es una herramienta no invasiva que se utiliza para caracterizar los tejidos a través de un análisis estadístico de las señales de ultrasonidos recibidas. Cuando el tejido es normal, el pulso de eco generado es menor que la longitud de onda del ultrasonido, siguiendo la distribución normal de Rayleigh (función de distribución continua). Cuando el tejido es fibrótico, los pulsos de eco se vuelven más grandes que la longitud de onda, y se desvían de la distribución de Rayleigh⁹⁻¹¹.

En la actualidad se está utilizando ASQ para la caracterización de la fibrosis hepática. A diferencia de la técnica de elastografía, las imágenes ASQ se generan por la interferencia del ultrasonido generada por innumerables objetos reflexivos. Según esta teoría, la medición del patrón moteado del tejido explorado con el análisis de la función de probabilidad de densidad podría cuantificar la heterogeneidad tisular. A partir de estos principios, y dado que no existen estudios publicados previamente, este trabajo estudió el método ASQ para la evaluación de las EPID¹²⁻¹⁵.

Para ello, se ha realizado por primera vez un estudio prospectivo, observacional y aleatorizado de casos y controles con el que se valoró si la EP con método ASQ podría cuantificar la severidad en las EPID fibrosantes. Se recopilaron 2 grupos de pacientes, tras la aprobación del CEIC y la firma del consentimiento informado. Los del grupo 1, pacientes con EPID y afectación demostrada en el TCAR. Y el grupo 2, formado por pacientes sanos sin enfermedad respiratoria, con ausencia de antecedente de hábito tabáquico, con auscultación pulmonar, espirometría y radiografía de tórax normales.

En un primer momento, en la consulta de neumología, se realizaba una evaluación ecográfica a los 2 grupos de pacientes, y después con el método ASQ. Se utilizó una sonda convexa y se