

## Imagen Clínica

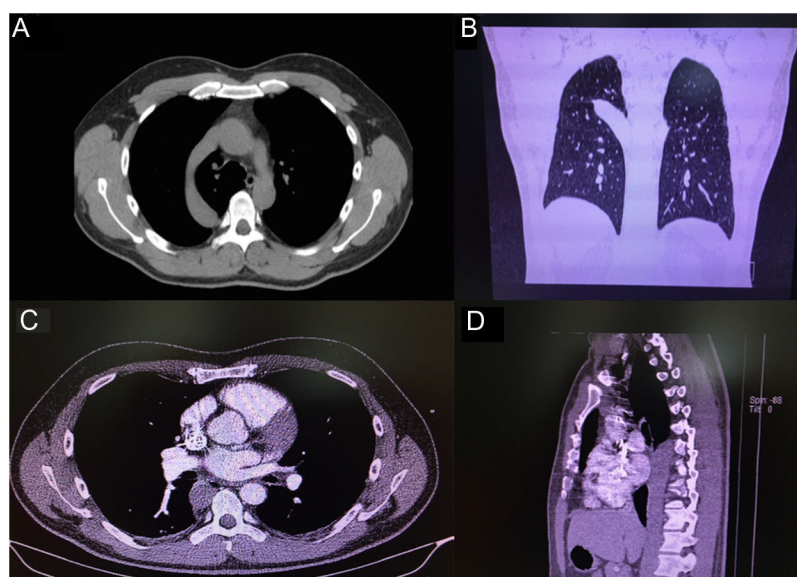
### Lóbulo de la ácigos y agenesia de la vena cava inferior: una rara asociación de dos infrecuentes malformaciones



### Azygos Lobe And Inferior Vena Cava Agenesis: A Rare Association of two Uncommon Malformations

Florencio Quero-Valenzuela\*, Inmaculada Piedra-Fernández y Francisco Hernández-Escobar

Servicio de Cirugía Torácica, Hospital Universitario Virgen de las Nieves de Granada, Granada, España



**Figura 1.** Las imágenes A y B muestran la existencia de una cisura accesoria formada por una vena ácigos hipertrófica. Las imágenes C y D muestran la ausencia de vena cava inferior con continuación a la vena ácigos que muestra un calibre similar a la aorta.

Paciente de 42 años que sufre un accidente de tráfico con traumatismo torácico. En el estudio de tomografía axial computarizada realizado de urgencia se descartan las complicaciones torácicas. Sin embargo, se hallan dos malformaciones infrecuentes como son la agenesia de la vena cava inferior con continuación hacia la vena ácigos y una cisura accesoria de la vena ácigos como se muestra en la *figura 1*. La agenesia de vena cava inferior con continuación a la vena ácigos constituye una malformación congénita poco frecuente que afecta al 0,6% de la población y comúnmente asociada a malformaciones cardíacas<sup>1</sup>. Ambas malformaciones han sido publicadas con anterioridad por separado, sin embargo, no hemos encontrado ninguna descripción de la coexistencia de esta

malformación junto con un lóbulo o cisura de la ácigos en un mismo paciente. Conocer este tipo de malformaciones son cruciales en la planificación quirúrgica de intervenciones torácicas, sobre todo en intervenciones donde podría ser necesaria la ligadura de la vena ácigos<sup>2</sup>.

#### Bibliografía

1. Bass JE, Redwine MD, Kramer LA, Huynh PT, Harris JH Jr. Spectrum of congenital anomalies of the inferior vena cava: cross-sectional imaging findings. *Radiographics*. 2000;20:639–52.
2. Hardwick T, Belcher E, Sabharwal T, Rey J. Interrupted inferior vena cava: high-risk anatomy for right thoracotomy. *Interact Cardiovasc. Thorac Surg*. 2011;12:850–2.

\* Autor para correspondencia.  
Correo electrónico: [florencioquero@msn.com](mailto:florencioquero@msn.com) (F. Quero-Valenzuela).