

## Imagen Clínica

### Estenosis traqueal por mediastinitis fibrosante relacionada con enfermedad por IgG4

### Tracheal Stenosis Due to IgG4-Related Fibrosing Mediastinitis

Laura Arroyo Pareja<sup>a</sup>, Ana Triviño<sup>a,\*</sup> y Carolina España<sup>b</sup>

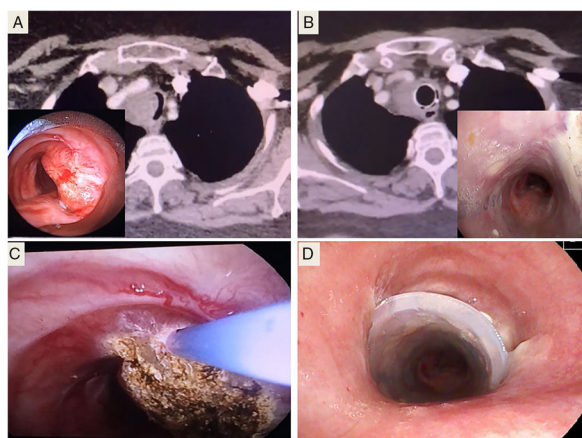
<sup>a</sup> Servicio de Cirugía Torácica, Hospital Universitario Puerta del Mar, Cádiz, España

<sup>b</sup> Servicio de Neumología, Hospital Universitario Puerta del Mar, Cádiz, España



Paciente de 62 años en estudio por disnea progresiva. En la TC torácica se observa una estenosis traqueal concéntrica por una masa paratraqueal derecha de 5 × 2 cm.

La fibrobroncoscopia describe estenosis del 75% con mucosa traqueal normal. En la punción-aspiración con aguja fina realizada por vía endoscópica existen células epiteliales respiratorias sin atipias.



**Figura 1.** A) Muestra la imagen de la broncoscopia y la TC de la estenosis traqueal que padecía la paciente. B) Muestra los resultados obtenidos tras el tratamiento con corticoides y la prótesis, después de 4 meses. C) Coagulación con láser argón plasma, tras la biopsia. D) Colocación de prótesis Dumon®.

Se decide broncoscopia rígida (BR) para nueva biopsia. Los estudios anatomopatológico e inmunohistoquímico informaron de mucosa traqueal con fibrosis e infiltración linfoplasmocitaria compatible con mediastinitis fibrosante (MF) relacionada con IgG4.

Una vez conocido el diagnóstico se inició tratamiento con corticoides. Posteriormente, se programó BR para colocación de prótesis traqueal tipo Dumon® de 18 × 40 mm.

La MF es una entidad rara que puede clasificarse como idiopática o secundaria. Recientemente, la enfermedad relacionada con IgG4 se ha relacionado con casos de las hasta ahora llamadas idiopáticas. Esta enfermedad ha de incluirse en el diagnóstico diferencial de la mediastinitis fibrosante<sup>1</sup>, y de las neoplasias mediastínicas y traqueales, ya que como en este caso, pueden simular incluso una enfermedad traqueal maligna.

Aunque dicha enfermedad es tratable con glucocorticoides, en este caso fue necesaria la colocación de prótesis traqueal por la estenosis crítica de la vía aérea (fig. 1).

#### Bibliografía

1. Takanashi S, Akiyama M, Suzuki K, Otomo K, Takeuchi T. IgG4-related fibrosing mediastinitis diagnosed with computed tomography-guided percutaneous needle biopsy: Two case reports and a review of the literature. *Medicine (Baltimore)*. 2018;97:e10935.

\* Autor para correspondencia.

Correo electrónico: atrivi\_17@hotmail.com (A. Triviño).