



Imagen Clínica

Extirpación de hamartoma endobronquial con Ligasure®

Resection of Endobronchial Hamartoma Using the Ligasure® Technique

Ana Triviño^{a,*}, Laura Arroyo Pareja^a y Carolina España^b

^a Servicio de Cirugía Torácica, Hospital Universitario Puerta del Mar, Cádiz, España

^b Servicio de Neumología, Hospital Universitario Puerta del Mar, Cádiz, España

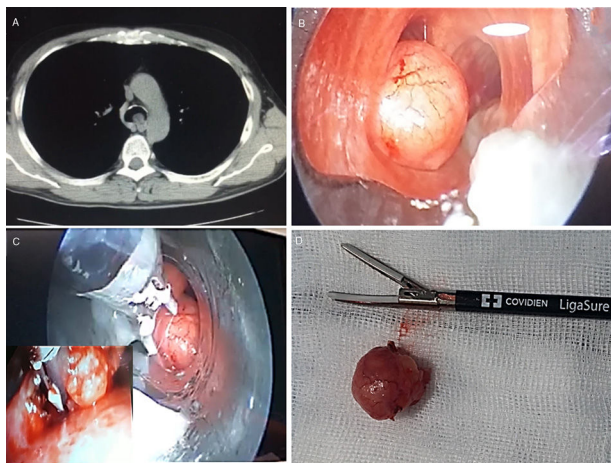


Figura 1. A) TC de tórax, donde se aprecia la obstrucción de la luz traqueal por la tumoración. B y C) Imágenes durante la resección de la tumoración por broncoscopia rígida, utilizando Ligasure®. D) Imagen de la pieza y de las palas del Ligasure®.

Paciente de 48 años, en estudio por disnea progresiva MRC grado II, que en estudio radiológico se descubre lesión polipoida endoluminal. La fibrobroncoscopia evidenció la presencia de una tumoración hipervascularizada y pediculada en tercio distal de la tráquea, próxima al bronquio principal izquierdo, con una obstrucción del 60-70% de la luz.

Dado las características de la tumoración se decidió su exéresis bajo control de fibrobroncoscopia rígida. Para la resección del tumor se utilizó Ligasure® (fig. 1), dispositivo bipolar avanzado que realiza hemostasia por termocoagulación, lo cual nos permitió la sección y sellado del pedículo bajo control visual, sin disminuir FiO₂.

La paciente fue dada de alta a las 48 h, sin ninguna incidencia. Una vez confirmado el diagnóstico de hamartoma de 18 mm, se decidió seguimiento mediante fibrobroncoscopia y control radiológico. El paciente se encuentra asintomático y libre de enfermedad después de 6 meses de tratamiento.

El hamartoma traqueal es un tumor benigno poco frecuente. El avance de la neumología intervencionista, ha permitido el tratamiento exitoso endoscópico de lesiones endotraqueales benignas¹. A pesar de ello, algunos autores defienden el tratamiento quirúrgico². Dado la naturaleza benigna de la lesión y los resultados broncoscópicos descritos en la bibliografía, realizamos una resección endoscópica y seguimiento.

Bibliografía

1. Wang J, Huang M, Qi X, Li M, Zhou L, Yin K. Resection of tracheal hamartoma by electrocautery and cryotherapy via bronchoscopy under laryngeal mask anaesthesia: Report of 2 cases and review of the literature [Article in Chinese]. Zhongguo Fei Ai Za Zhi. 2011;14:177-80.
2. Hon C, O'Hara CJ, Litle VR. Endotracheal hamartoma case report: Two contrasting clinical presentations of a rare entity. Int J Surg Case Rep. 2017;38:98-101.

* Autor para correspondencia.
Correo electrónico: atrivi_17@hotmail.com (A. Triviño).