

Cartas Científicas

Tumor de Krukenberg secundario a un adenocarcinoma de pulmón



Krukenberg Tumor Secondary to Lung Adenocarcinoma

Estimado Director:

Presentamos el caso de una mujer de 50 años, exfumadora y sin enfermedades de interés que acudió a urgencias por sensación de distensión abdominal e hiporexia de 2 meses de evolución. Refería tos seca y molestias en hipogastrio intermitentes, con pérdida de 2 kg de peso en este tiempo, sin otra clínica acompañante. En la exploración física impresionaba de ascitis y presentaba en la radiografía de tórax un derrame pleural derecho.

En la TAC toraco-abdomino-pélvica (fig. 1) se objetivó una masa sólida y heterogénea de 13,7 × 8 × 5,4 cm en la cavidad pélvica, que rechazaba útero y recto, compatible con una neoformación ovárica, además del derrame pleural, 3 nódulos pulmonares y otros en la grasa paracardiaca derecha, ascitis e implantes nodulares compatibles con carcinomatosis peritoneal, afectación metastásica en 3 arcos costales derechos y otra lesión hepática compatible con metástasis. El diagnóstico de presunción radiológico era de una neoplasia de ovario con diseminación abdominal y torácica.

En los estudios anatomopatológicos realizados, la citología del derrame pleural contenía células sospechosas de malignidad, y la

del líquido ascítico era compatible con metástasis de adenocarcinoma sugestivas de origen pulmonar por inmunohistoquímica (positivas para CK7, EMA, TTF-1, Napsin-A y CEA; p53 intensidad débil e irregular y es negativa para CK20, WT1, GATA3, CDX2, PAX8 y tiroglobulina). Tanto la citología del broncoaspirado como de la biopsia transbronquial de la broncoscopia fueron negativas. La biopsia guiada por TAC de la masa pélvica confirmó el origen pulmonar (positiva para CK7, TTF-1 y Napsin-A y de forma intensa pero focal para CEA y más débil y focal para p53; y negativa para CK20, PAX8, CDX-2, WT1 y RE) siendo el diagnóstico final compatible con un adenocarcinoma mucosecretor pobremente diferenciado con células en anillo de sello compatibles con un primario pulmonar (con KRAS no mutado y sin expresión de mutaciones EGFR, pero sí fue positiva la tinción ALK-1 por inmunohistoquímica y por FISH). Se concluyó por tanto, que el diagnóstico era un tumor de Krukenberg con origen en un adenocarcinoma de pulmón. Se realizaron toracocentesis y paracentesis evacuadoras para alivio sintomático durante el proceso diagnóstico. Actualmente la paciente está recibiendo tratamiento con crizotinib, con buena tolerancia al mismo. En la TAC de control presenta una clara mejoría radiológica. En ella se observa la práctica resolución del componente metastásico pleural y la disminución del derrame, la desaparición de la tumoración parahiliar derecha, sin aparición de nuevas lesiones en el parénquima pulmonar, y de los implantes en la grasa paracardiaca. En el abdomen no se visualiza la metástasis

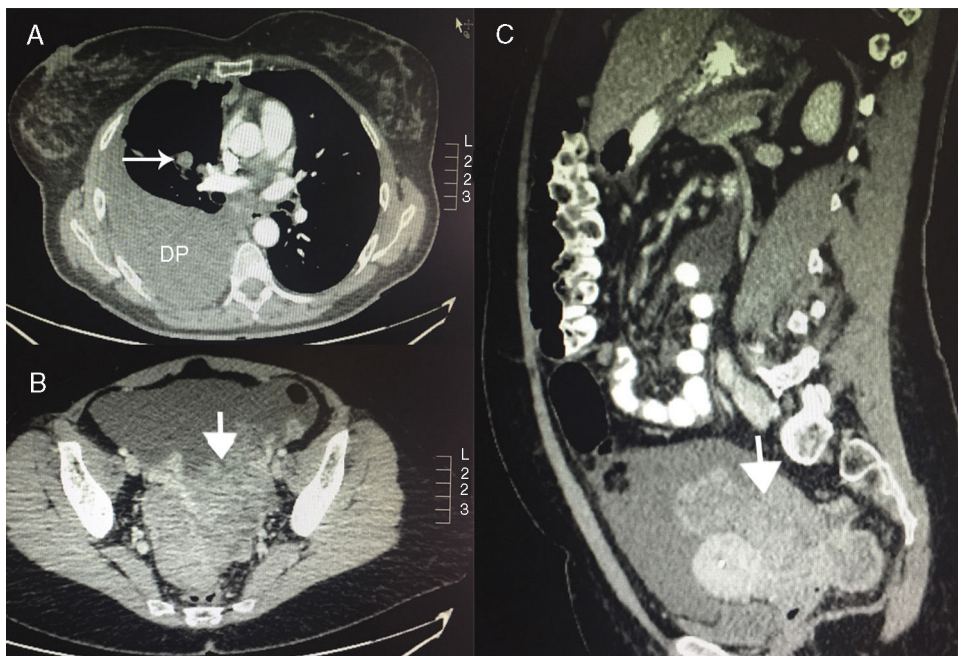


Figura 1. TAC del tumor de Krukenberg. A) Corte axial de la TAC a nivel del tórax donde se observa el derrame pleural (DP) derecho y un nódulo pulmonar parahiliar derecho. B) Corte axial de la TAC a nivel de pelvis donde se observa la masa pélvica. C) Corte sagital de la TAC donde se visualiza la masa pélvica.

hepática, ha mejorado la ascitis y la carcinomatosis peritoneal. Sin embargo persisten la afectación ósea y la masa pélvica, si bien esta ha disminuido considerablemente de tamaño.

El tumor de Krukenberg es una metástasis maligna en ovario de un adenocarcinoma mucosecretor con células en anillo de sello que proviene generalmente de un tumor gastrointestinal y menos frecuentemente de otros orígenes. Representa el 1-2% de todos los tumores de ovario^{1,2}. El 90% de los casos son tumores gástricos o colorrectales conjuntamente¹. Otros orígenes menos frecuentes son mama, apéndice, intestino delgado o endometrio. El cáncer de pulmón es una causa rara de metástasis ovárica (apenas un 2-4% de los casos)^{3,4}. De los tumores de pulmón que metastatizan en ovario, el de célula pequeña es el más frecuente (hasta en un 40-45% de las ocasiones)³⁻⁵. El mecanismo exacto de diseminación metastásica al ovario es desconocido^{1,6}. El hallazgo histopatológico más frecuente es un adenocarcinoma con células mucosecretoras en anillo de sello. Clínicamente los pacientes pueden estar asintomáticos o con síntomas inespecíficos según la afectación del tumor^{1,2,6}. Se puede observar ascitis hasta en el 39% de los casos⁶, como es el caso de nuestra paciente. A pesar de que hay estudios para averiguar cuál es el perfil inmunohistoquímico típico de este tipo de afectación, no hay una expresión definida por la gran variabilidad de patrones⁷. No obstante la Napsin-A es un marcador útil para distinguir los adenocarcinomas primarios de pulmón de los de otros órganos y, conjuntamente con el TTF-1, aumenta la sensibilidad y la especificidad para identificar el origen pulmonar en los adenocarcinomas metastásicos⁴. Tampoco hay una estrategia específica de tratamiento. Si se detecta el tumor primario se debe tratar de acuerdo a su histología y estadificación⁶. El pronóstico es malo por la naturaleza metastásica de la afectación con una media de supervivencia de 14 meses¹.

En conclusión, presentamos el caso de un tumor de Krukenberg con origen en un adenocarcinoma de pulmón, una afectación muy rara de las neoplasias de pulmón, pero que se debe tener en cuenta al realizar el diagnóstico diferencial de las masas ováricas.

Bibliografía

1. Aziz M, Kasi A. Cancer, Krukenberg Tumor. Treasure Island: StatPearls Publishing; 2018.
2. Tamayo T, Santana O, Fiallo L. Krukenberg tumor. Rev Cubana Obstet Ginecol. 2014;40:96-101.
3. Rojas B, Carazo B, Ania A, Guardia L, Arribas T, Florián J, et al. Metástasis ováricas de carcinoma de células pequeñas de pulmón. Rev Chil Obstet Ginecol. 2013;78:240-3.
4. Losito NS, Scaffa C, Cantile M, Botti G, Costanzo R, Manna A, et al. Lung cancer diagnosis on ovary mass: A case report. J Ovarian Res. 2013;6:34. <http://dx.doi.org/10.1186/1757-2215-6-34>.
5. Irving JA, Young RH. Lung carcinoma metastatic to the ovary: A clinicopathological study of 32 cases emphasizing their morphologic spectrum and problems in differential diagnosis. Am J Surg Pathol. 2005;29:997-1006.
6. Kubeček O, Laco J, Špaček J, Petera J, Kopecný J, Kubečková A, et al. The pathogenesis, diagnosis, and management of metastatic tumors to the ovary: A comprehensive review. Clin Exp Metastasis. 2017;34:295-307. <http://dx.doi.org/10.1007/s10585-017-9856-8>.
7. Crăciun MI, Domșa I. Immunohistochemical diagnosis of Krukenberg tumors. Rom J Morphol Embryol. 2017;58:845-9.

Luis Alfonso Sota Yoldi^{a,*}, Laura Vigil Vigil^b,
Cristina Martín Domínguez^c y Bruno Antunes Parente^c

^a Servicio de Neumología, Fundación Hospital de Jove, Gijón, Asturias, España

^b Servicio de Neumología, Hospital Universitario de Cabueñes, Gijón, Asturias, España

^c Servicio de Medicina Interna, Fundación Hospital de Jove, Gijón, Asturias, España

* Autor para correspondencia.

Correo electrónico: lsotayol@hotmail.com (L.A. Sota Yoldi).

<https://doi.org/10.1016/j.arbres.2018.11.006>
0300-2896/

© 2018 SEPAR. Publicado por Elsevier España, S.L.U. Todos los derechos reservados.

Quilotórax secundario a trombosis venosa en portador de trasplante bipulmonar



Chylothorax due to Venous Thrombosis in a Double-Lung Transplant Patient

Estimado Director:

El quilotórax se define como la extravasación del quilo del conducto torácico o alguna rama al espacio pleural, por lesión o rotura del mismo. La causa más frecuente es la traumática y dentro de las no traumáticas la más habitual es la neoplásica (linfomas principalmente)^{1,2}.

Se han descrito otras causas como infecciones, enfermedades sistémicas (sarcoïdosis, lupus, etc.), trombosis venosa yugular, etc. La trombosis venosa central (TVC) produce un aumento de la presión en el conducto torácico que puede conllevar la rotura del mismo, con la salida del quilo a la cavidad pleural. Es una causa poco frecuente, y en la mayoría de ocasiones está asociada a complicaciones tromboticas de catéteres venosos centrales^{3,4}. En otros casos, estas trombosis pueden ser secundarias a enfermedades protromboticas como neoplasias y enfermedades inflamatorias e infecciosas crónicas³.

El diagnóstico de quilotórax se establece cuando la cifra de triglicéridos en líquido pleural es mayor de 110 mg/dl, si es menor de

50 mg/dl se excluye. Entre 50-110 mg/dl, la presencia de quilomicrocitos confirma el diagnóstico^{4,5}.

La importancia de esta enfermedad radica en que el quilo es muy rico en nutrientes (grasas, vitaminas liposolubles, proteínas) además de tener células (fundamentalmente linfocitos T), por lo que sin el tratamiento adecuado conduce a un cuadro de inmunodeficiencia, desnutrición severa y coagulopatía, entre otros, que pueden conllevar al fallecimiento del paciente⁴.

Presentamos el caso de un varón de 61 años portador de trasplante bipulmonar por enfermedad pulmonar obstructiva crónica (EPOC) desde abril de 2017 con una evolución inicial satisfactoria. A los 8 meses del trasplante requirió ingreso hospitalario por presentar replicación de citomegalovirus en plasma con 5.039 copias/ml. Simultáneamente se observaron lesiones cutáneas en ambas piernas que aparecían en brotes desde las 2 semanas previas. Se realizó biopsia cutánea de piel mediante *punch*, con el siguiente resultado: «Vasculitis leucocitoclástica. *Punch* cutáneo que muestra una epidermis con discretos cambios histológicos significativos. En dermis superficial existe infiltrado neutrofílico rodeando estructuras vasculares asociado a necrosis del endotelio, extravasación de hemafías y cariorrexis». A los 11 meses de la cirugía se observó un descenso del volumen espiratorio forzado en el primer segundo (FEV₁) de 1 litro asociado a disminución del murmullo vesicular en hemitórax derecho en la auscultación pulmonar, por lo que se ingresó para estudio. En la radiografía de