

Imagen Clínica

Aneurisma de arteria bronquial izquierda

Left Bronchial Artery Aneurysm

Alicia Cerezo Lajas, María del Carmen Rodríguez Guzmán y Javier de Miguel Díez*

Servicio de Neumología, Hospital General Universitario Gregorio Marañón, Madrid, España

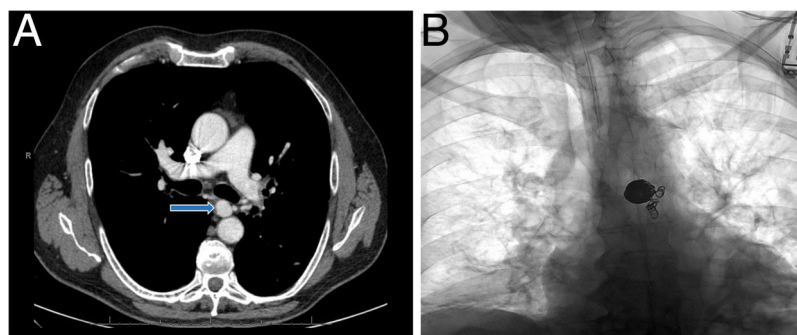


Figura 1. A) TC con contraste, corte axial, donde se aprecia un aneurisma sacular en el origen de la arteria bronquial izquierda (flecha). B) Radiografía simple de tórax postembolización con «coils» del aneurisma de la arteria bronquial izquierda.

Varón de 63 años que acudió a urgencias por expectoración hemoptoica autolimitada. Dado que había presentado episodios previos de hemoptisis, fue ingresado en el hospital. En la TC torácica se observaron bronquiectasias bilaterales e hipertrofia de arterias bronquiales (calibre de hasta 4,5 mm), sobre todo en el lado izquierdo, donde se apreció una dilatación aneurismática sacular en el origen de una de ellas de 16 × 14 mm en el plano axial, con cuello filiforme de conexión con la pared anterior de la aorta (fig. 1 A). Por vía femoral se realizó arteriografía selectiva de la arteria bronquial izquierda y embolización del lecho distal con partículas de alcohol polivinílico (700-1.000 y 1.000-1.200 μm), con buen resultado morfológico; posteriormente se embolizó con «coils» el segmento de arteria bronquial distal al aneurisma y el saco aneurismático, con exclusión completa del mismo, sin complicaciones (fig. 1 B).

Los aneurismas de arteria bronquial son poco frecuentes (el 1% de las arteriografías bronquiales)¹. Pueden ser congénitos

(relacionados con secuestro o agenesia pulmonar) o adquiridos (relacionados con inflamación crónica pulmonar por infecciones como tuberculosis, bronquiectasias, neoplasias o aterosclerosis)¹. Deben tratarse, con independencia de los síntomas, dado el alto riesgo de sangrado con riesgo vital¹. El tratamiento de elección es el endovascular, por embolización transcáteter local². Si existe contraindicación al mismo (alergia a contrastes yodados), debería recurrirse a la cirugía mediante ligadura o resección.

Bibliografía

- Martínez E, Villar I, Pérez S, León M, Rubio T, García C. Hemomediastino por rotura de aneurisma bronquial. *An Sist Sanit Navar.* 2013;36:159-62.
- Lococo F, Cafarotti S, Margaritora S, Granone P. Hemomediastinum and hemothorax after dissecting bronchial artery aneurysm: The limit of the surgical option. *Interact Cardiovasc Thorac Surg.* 2011;12:621.

* Autor para correspondencia.
Correo electrónico: javier.miguel@salud.madrid.org (J. de Miguel Díez).