



## Imagen clínica

# Obstrucción de la vía aérea superior sin respuesta a CPAP

## CPAP-Resistant Upper Airway Obstruction

Mónica Carolina Matute Villacís<sup>a,\*</sup>, Nuria Albácar Ingla<sup>a</sup> y Cristina Embid López<sup>b</sup>

<sup>a</sup> Servicio de Neumología, Hospital Clínico y Provincial de Barcelona, Barcelona, España

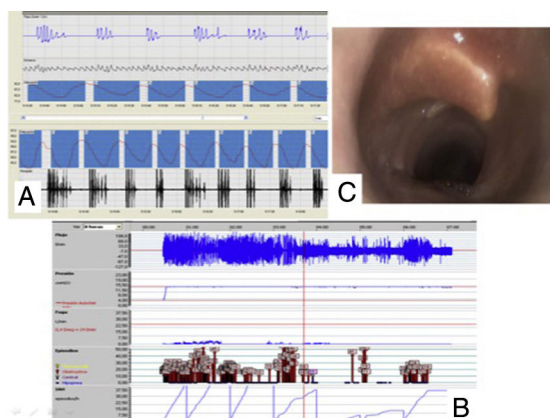
<sup>b</sup> Unidad de Sueño y Ventilación Mecánica No Invasiva, Hospital Clínico y Provincial de Barcelona, Barcelona, España



Varón de 53 años, fumador activo con una dosis acumulada de 40 paquetes-año, EPOC GOLD 4C (FEV<sub>1</sub>/FVC: 45%; FEV<sub>1</sub> 28%, FVC 38%). Ingresó en la UCI por *shock* séptico y hepatitis aguda grave con requerimiento de soporte vasoactivo, intubación orotraqueal y ventilación mecánica invasiva. Presentó evolución tórpida en la UCI con múltiples complicaciones y la necesidad de traqueostomía percutánea por *weaning* prolongado. Posteriormente presentó mejoría, procediendo a su decanulación con cierre satisfactorio del traqueostoma<sup>1</sup>.

Durante su hospitalización se evidenciaron apneas nocturnas sin estridor laríngeo, se realizó estudio del sueño con poligrafía respiratoria que registró un elevado número de eventos respiratorios obstructivos (IAH 108, CT90 99% e IDH 92) que no se corrigen con CPAP a 14 cm de H<sub>2</sub>O evidenciado por la persistencia de eventos respiratorios en la gráfica de presiones del registro con AutoCPAP (fig. 1).

Ante el antecedente de traqueostomía reciente se decidió completar la valoración con una fibrobroncoscopia bajo sedación; destaca la existencia de una imagen de dislocación/rotura de uno de los cartílagos traqueales inmediatamente subglótico que podría ser responsable de la obstrucción de la vía aérea superior sin respuesta a CPAP y con respuesta parcial a soporte con VNI en modo ST IPAP 17/EPAP 12, FR 16, que se mantuvo posteriormente.



**Figura 1.** A) Poligrafía respiratoria con eventos obstructivos. B) Registro de AutoCPAP con persistencia de eventos respiratorios a presión fija de 14 cm de H<sub>2</sub>O. C) Dislocación/rotura de cartílago traqueal subglótico evidenciado mediante fibrobroncoscopia bajo sedación.

### Agradecimientos

A todo el equipo multidisciplinar de la Unidad de Sueño y Ventilación No Invasiva del Hospital Clinic y Provincial de Barcelona.

### Bibliografía

1. Cristea AI, Jalou HE, Givan DC, Davis SD, Slaven JE, Ackerman VL. Use of polysomnography to assess safe decannulation in children. *Pediatr Pulmonol.* 2016;51:796–802.

\* Autor para correspondencia.  
Correo electrónico: [moniks\\_mv@hotmail.com](mailto:moniks_mv@hotmail.com) (M.C. Matute Villacís).