

pseudonodulares pulmonares bilaterales son similares a las observadas en la afectación metastásica (signo de «suelta de globos»), sin embargo, las características socio-epidemiológicas de la paciente obligaban a descartar la presencia de TB. Estas lesiones pulmonares también se han descrito en la coinfección por otros patógenos como en la criptococosis⁹, aunque es más típico en pacientes inmunodeprimidos. En nuestro caso, se precisó la obtención de esputo inducido, ante la práctica ausencia de síntomas pulmonares, para confirmar el diagnóstico de sospecha.

En conclusión, la TB puede presentarse con afectación concomitante en diferentes localizaciones incluso en pacientes inmunocompetentes. Por ello, es necesario incluirla en el diagnóstico diferencial ante la existencia de síntomas inespecíficos con datos radiológicos característicos y sobre todo en pacientes con determinados antecedentes socio-epidemiológicos.

Bibliografía

- González-Martín J, García-García JM, Anibarro L, Vidal R, Esteban J, Blanquer R, et al. Documento de consenso sobre diagnóstico, tratamiento y prevención de la tuberculosis. *Enferm Infecc Microbiol Clin.* 2010;28:297e1-3020e.
- Casals M, Rodrigo T, Camprubí E, Orcau A, Caylà JA. Tuberculosis e inmigración en España. Revisión bibliográfica. *Rev Esp Salud Publica.* 2014;88:803-9.
- Sánchez-Montalvá A, Salvador F, Molina-Morant D, Molina I. Tuberculosis e inmigración. *Enferm Infecc Microbiol Clin.* 2017. <http://dx.doi.org/10.1016/j.eimc.2017.10.006> [En prensa].
- Situación de la tuberculosis en España en año 2014. Datos de la red internacional de vigilancia epidemiológica. *Bol Epidemiol Sem.* 2015; 23 [consultado 15 Abr 2018]. Disponible en: <http://revista.isciii.es/index.php/bes/article/view/961>

- Verver S, Bwire R, Borgdorff MW. Screening for pulmonary tuberculosis among immigrants: estimated effect on severity of disease and duration of infectiousness. *Int J Tuberc Lung Dis.* 2001;5:419-25.
- Cardona PJ. Patogénesis de la tuberculosis y otras micobacteriosis. *Enferm Infecc Microbiol Clin.* 2018;36:38-46.
- Henry PH, Longo DL. Linfadenopatía y esplenomegalia. En: Longo DL, Fauci AS, Kasper DL, Jameson JL, Hauser SL, Loscalzo J, editores. *Harrison. Principios de medicina interna.* Vol 1. 18.ª ed. México: McGraw-Hill Interamericana Editores; 2012. p. 465-7.
- Shafer RW, Kim DS, Weiss JP, Quale JM. Extrapulmonary tuberculosis in patients with human immunodeficiency virus infection. *Medicine.* 1991;70:384-97.
- Sawai T, Nakao T, Koga S, Ide S, Yoshioka S, Matsuo N, et al. Miliary tuberculosis with co-existing pulmonary cryptococcosis in non-HIV patient without underlying diseases: a case report. *BMC Pulm Med.* 2018;18:6.

Elisabeth Gallardo Pérez^a, Cristina Trasancos Escura^{a,*}, Isabel Pacheco Tenza^a e Ignacio Massa Navarrete^b

^a Servicio de Medicina Interna, Hospital Vega Baja de Orihuela, Alicante, España

^b Servicio de Radiología, Hospital Vega Baja de Orihuela, Alicante, España

* Autor para correspondencia.

Correo electrónico: c.trasancos@hotmail.com (C. Trasancos Escura).

<https://doi.org/10.1016/j.arbres.2018.04.016>
0300-2896/

© 2018 SEPAR. Publicado por Elsevier España, S.L.U. Todos los derechos reservados.

Urinotórax e insuficiencia renal crónica: una rara asociación



Urinothorax and Chronic Renal Failure: A Rare Combination

Estimado Director:

El urinotórax es una rara causa de derrame pleural (DP), que consiste en la presencia de orina en la cavidad pleural¹⁻¹⁰. Generalmente se asocia a uropatía obstructiva o a traumatismos con afectación de la vía urinaria, que causan acumulación de orina en el espacio retroperitoneal, la cual se filtra a la cavidad pleural. El líquido pleural (LP) generalmente es un trasudado, ipsilateral a la lesión²⁻⁹. Presentamos un caso de urinotórax recidivante y de difícil manejo en un paciente con insuficiencia renal crónica tipo IV, sin aparente uropatía obstructiva. Se discute la patogenia, destacando la importancia de reconocer este cuadro clínico excepcional, no descrito previamente en la literatura.

Varón de 89 años, no fumador, con antecedentes de hipertensión arterial, dislipemia y nefropatía crónica estadio IV, con riñón izquierdo atrófico por estenosis en arteria renal izquierda; se encontraba anticoagulado por fibrilación auricular crónica; sometido a resección transuretral por hipertrofia benigna de próstata; tromboembolismo pulmonar en 2015. Acudió a urgencias por aumento progresivo de disnea y aparición de dolor en hemitórax izquierdo, sin fiebre ni cuadro catarral previo. Al examen físico presentaba taquiarritmia sin soplos, y a la auscultación pulmonar, semiología de DP izquierdo. La radiografía de tórax mostró un DP que ocupaba los 2 tercios inferiores del hemitórax (fig. 1). En la analítica presentaba 7.000 leucocitos con el 82,7% de neutrófilos; creatinina 2,15 mg/dl; proteínas totales 5,56 g/dl; albúmina 2,70 g/dl; LDH: 178 UI/l y PCR: 18 mg/l. En la ecografía y en la tomografía axial computarizada (TAC) abdominopélvica no se observaron signos de hidronefrosis ni líquido libre, informando de

un riñón izquierdo de 9 cm de contorno irregular, de aspecto atrófico con pequeña cantidad de líquido perirrenal. El doppler renal mostró flujos intrarrenales con índices de resistencia aumentados en ambas arterias renales, signos indicativos de estenosis severa. La ecografía torácica objetivó un DP moderado sin tabicaciones y se practicó una toracocentesis diagnóstica y terapéutica, obteniendo 1.200 ml de LP turbio, color ambarino y olor a orina. El LP mostró relación proteínas pleura/suero: 0,69 y relación LDH pleural/suero: 0,7 que confirmaron la presencia de exudado. El pH fue de 7,11. La creatinina en LP fue de 3,4 mg/dl, con un cociente de creatinina LP/creatinina sérica de 1,58, confirmando la sospecha de urinotórax. Los cultivos y la citología fueron negativos. En los 2 meses posteriores precisó 5 toracocentesis y Pleur-evac[®] por DP recurrente. Se administró una dosis iv de rifampicina comprobando en el Pleur-evac[®] un color cobrizo del LP almacenado, por lo que se instauró drenaje tunelizado, que siguió durante 2 meses, precisando 2 cambios semanales del recipiente. El paciente falleció por pluripatología e insuficiencia renal no susceptible de diálisis.

El primer caso de urinotórax fue descrito en 1968 por Corriere et al.¹ y desde entonces se han reportado menos de 100 casos a nivel mundial. Una reciente revisión sistemática incluye 78 casos⁸. El urinotórax está probablemente infradiagnosticado por su bajo índice de sospecha como causante de DP⁴. Los pacientes con urinotórax suelen presentar antecedentes de enfermedad obstructiva o traumática del tracto urinario¹⁻⁹, siendo las más frecuentes la hiperplasia benigna de próstata, la hidronefrosis por obstrucción aguda litiásica, el cáncer de vejiga, la nefrostomía, la biopsia renal, etc. . . La fuga en el tracto urinario produce una extravasación de la orina al espacio pleural, con o sin formación de urinoma retroperitoneal previamente. El urinotórax puede ser ipsilateral a la lesión renal, aunque en algunas ocasiones puede ser bilateral, e incluso contralateral^{8,9}. En su patogenia intervienen 3 mecanismos³: la rotura del urinoma y el paso de la orina al espacio pleural por una fístula, la absorción del urinoma por los

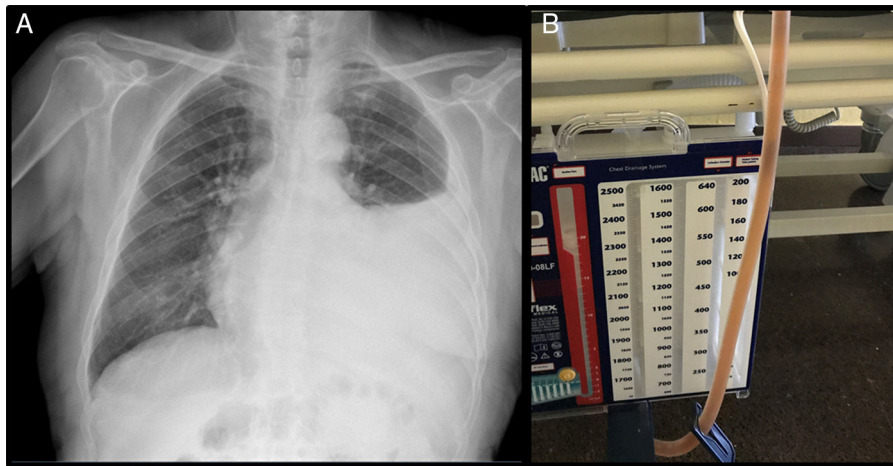


Figura 1. A) Líquido pleural teñido de rifampicina. B) Rx de tórax que muestra un derrame pleural que ocupa 2/3 inferiores del hemitórax izquierdo.

linfáticos subdiafragmáticos, o debido al paso directo de la orina a través de defectos anatómicos del diafragma. El urinotórax de nuestro paciente difiere de los casos publicados por la ausencia de unos antecedentes claros de hidronefrosis secundaria a uropatía obstructiva o de traumatismo. Sin embargo, la estenosis de la arteria renal es una causa potencial de atrofia renal y ectasia pielocalicial, que puede aumentar la presión intrapiélica renal^{11,12}. En nuestro caso, un riñón izquierdo atrófico e insuficiencia renal crónica avanzada, y la extravasación espontánea de orina, con fuga a través de la fascia al tejido perirrenal y paso directo posterior a través del diafragma a la cavidad pleural, puede explicar su producción.

El urinotórax suele presentar un color ambarino y un aroma similar a la orina y desde el punto de vista bioquímico muestra características de trasudado con un pH < 7,3 y con proteínas y glucosa bajas^{6,7}, aunque en ocasiones, debido a los niveles altos de LDH se puede clasificar de falso exudado²⁻⁸. El principal parámetro aceptado para el diagnóstico de confirmación del urinotórax es un índice creatinina pleural/creatinina sérica superior a la unidad^{3,4,7}. Otras pruebas que nos ayudan al diagnóstico son la TAC con contraste y la urografía intravenosa, detectando urinomas y extravasación al retroperitoneo². La gammagrafía renal con radiotrazadores como el ^{99m}Tc DTPA o ^{99m}Tc MAG3, objetiva la conexión entre el retroperitoneo y el espacio pleural^{2,10}. También podemos usar colorantes como el azul de metileno, el carmín de índigo, o como en nuestro caso, la rifampicina, que tiñen el LP inmediatamente tras la inyección intravenosa del mismo. Respecto al tratamiento, eliminar la obstrucción del tracto urinario conducirá a la resolución progresiva del DP sin necesidad de drenaje^{3,4,8}, quedando su indicación únicamente en pacientes muy sintomáticos o con DP voluminosos. Sin embargo, en pacientes con insuficiencia renal crónica, con riñones atróficos y sin clara enfermedad obstructiva, su tratamiento puede ser muy complicado, obligando a tratamientos paliativos.

Bibliografía

1. Corriere JN, Miller WT, Murphy JJ. Hydronephrosis as a cause of pleural effusion. *Radiology*. 1968;90:79-84.
2. Wei B, Takayama H, Bacchetta MD. Urinothorax: An uncommon cause of pleural effusion. *Respir Med CME*. 2009;2:179-80.
3. García-Pachón E, Romero S. Urinothorax: A new approach. *Curr Opin Pulm Med*. 2006;12:259-63.
4. García-Pachón E, Padilla I. Urinothorax: Case Report and Review of the Literature with Emphasis on Biochemical Diagnosis. *Respiration*. 2004;71:533-6.
5. Calvache M, Pomares Amigó X. Urinotórax: ¿siempre un trasudado pleural? *Arch Bronconeumol*. 2008;44:286.
6. Ralston MD, Wilkinson RH Jr. Bilateral urinothorax identified by technetium-99m DTPA renal imaging. *J Nucl Med*. 1986;27:56-9.
7. Toubes ME, Lama A, Ferreiro L, Golpe A, Álvarez-Dobaño JM, González-Barcala FJ, et al. Urinothorax: A systematic review. *J Thorac Dis*. 2017;9:1209-18.
8. Dimitriadis G, Tahmatzopoulos A, Kampantais S, Loannidis S, Radopoulos D, Katsikas V. Unilateral urinothorax can occur contralateral to the affected kidney. *Scand J Urol*. 2013;47:242-3.
9. Light RW, Macgregor MI, Luchsinger PC, Barr WC Jr. Pleural effusions: The diagnostic separation of trasudates and exudates. *Ann Intern Med*. 1972;77:507-13.
10. Stark DD, Shades JG, Baron RL, Koch DD. Biochemical features of Urinothorax. *Arch Intern Med*. 1982;142:1509-11.
11. Juncos LI, Textor S. Current approaches to atherosclerotic obstructive renal artery stenosis. *Ther Adv Cardiovasc Dis*. 2015;9:153-7.
12. Gupta R, Assiri S, Cooper CJ. Renal Artery Stenosis: New Findings from the CORAL Trial. *Curr Cardiol Rep*. 2017;19:75.

Virginia Molina, Eusebi Chiner*, Mar Arlandis y Sandra Bañes

Servicio de Neumología, Hospital Universitario San Juan de Alicante, Sant Joan d'Alacant, Alicante, España

* Autor para correspondencia.

Correo electrónico: echinervives@gmail.com (E. Chiner).

<https://doi.org/10.1016/j.arbres.2018.04.018>

0300-2896/

© 2018 SEPAR. Publicado por Elsevier España, S.L.U. Todos los derechos reservados.